

DENEYSEL ARTRİT MODELİNDE İNTRAARTİKÜLER HYALURONİK ASİT VE METİL PREDNİSOLON ASETATIN SİNOVYAL DOKU ÜZERİNE ETKİLERİ

EFFECTS OF INTRAARTICULAR HYALURONIC ACID AND METHYL PREDNISOLONE ACETATE ON SYNOVIAL TISSUE IN A MODEL OF EXPERIMENTAL ARTHRITIS

Şirzat ÇOĞALGİL¹, Orhan KARSAN², Lale CERRAHOĞLU³, Halis SÜLEYMAN⁴, Cemal GÜNDOĞDU⁵, Fazlı ERDOĞAN⁵

ÖZET

Intraartiküler olarak uygulanan hyaluronik asit (HA) ve metil prednisolon asetat (MPA) tedavilerinin enflamatuar artritler üzerine olan etkilerini araştırmak için deneysel bir çalışma yapıldı. 40 adet erkek ratın sağ arka diz eklemleri içine 0.2 ml %1'lik formalin verilerek deneysel artrit oluşturuldu. İlaç verilmesinden bir hafta sonra 10 rat öldürülerek artrit oluşturduğu histopatolojik olarak belirlendi. Kalan 30 rat 3 gruba ayrıldı. Birinci gruba 0.05 ml intraartiküler HA (HA grubu), ikinci gruba 0.05 ml intraartiküler MPA (MPA grubu) verildi. Üçüncü gruba ise intraartiküler 0.05 ml serum fizyolojik verilerek kontrol grubu oluşturuldu. Tedaviler artrit oluşturulduktan sonra 7. Gün, 14. Gün ve 21. gün uygulandı. Uygulanan bu tedavilerin bitiminden 15 gün sonra ratlar öldürüldü ve alınan örnekler, histopatolojik olarak incelendi.

Yapılan incelemede; HA tedavisi ile sinovyal dokuda kontrol grubuna göre anlamlı iyileşme olmadığı görüldü ($p>0.05$). MPA grubunda ise sinovyal doku iyileşmesi kontrol grubuna göre anlamlı olarak yüksek bulundu ($p<0.05$). Ancak her iki tedavi grubu karşılaştırıldığında MPA ve HA grubu arasında anlamlı fark bulunamadı ($p>0.05$).

Enflamatuar artrit tedavisinde intraartiküler olarak uygulanan MPA'nın sinovyal doku iyileşmesinde daha etkili gibi görünmesine rağmen, HA'e göre bariz bir üstünlüğünün olmadığı sonucuna varıldı.

Anahtar kelimeler: Deneysel artrit, sinovyal doku, hyaluronik asit, metil prednisolon asetat.

SUMMARY

This experimental study was performed to determine the effects of intraarticular hyaluronic acid (HA) and methyl prednisolone acetate (MPA) in inflammatory arthritis. 0.2 ml 1% formaline were injected to the posterior right knee joints of 40 male rats. One week after the injections, 10 rats were killed and arthritis was determined histopathologically. The remained 30 rats were divided to three groups. First group received intraarticularly 0.05 ml HA (HA group), second group 0.05 ml MPA (MPA group) and third group 0.05 ml saline as controls. The injections were performed at 7., 14. and 21. days after the arthritis. 15 days after the end of these treatments, rats were killed and sections were examined histopathologically.

There was no significantly difference in synovial tissue healing between HA and control groups ($p>0.05$). Synovial tissue healing was significantly high in MPA group compared to the control group ($p<0.05$). However in comparing the two treatment groups (MPA and HA groups) there was not any significant difference ($p>0.05$).

It was concluded that although intraarticular MPA seems more effective on synovial tissue healing in inflammatory arthritis it has no evident superiority to HA.

Key Words: Experimental arthritis, synovial tissue, hyaluronic acid, methyl prednisolone acetate

GİRİŞ

Romatoloji kliniklerinde çeşitli sebeplere bağlı oldukça fazla enflamatuar artritli hasta tedavi görmektedir. Ancak yapılan yoğun çalışmalara rağmen enfeksiyöz artritler dışındaki hastalarda kesin bir tedavi yöntemi bulunamamıştır. Kortikosteroidlerin intraartiküler enjeksiyonu semptomlarda ilk anda dramatik bir iyileşme sağladığı için bu ilaçlar enflamatuar ve dejeneratif artrit tedavisinde yaygın olarak kullanılmıştır. Ancak yapılan çalışmalarda

kortikosteroidlerin özellikle kıkırdakta dejeneratif olayları daha da artırdığı ve charcot eklemlerine benzer değişiklikler yaptığı bildirilmiştir. Bu nedenle günümüzde bu ilaçların kullanım alanı oldukça sınırlıdır (1-3).

Son yıllarda yapılan klinik ve deneysel çalışmalarda intraartiküler hyaluronik asit'in (HA) artritli hastalarda yararlı bir tedavi yöntemi olduğu ileri sürülmektedir. HA'nın bir taraftan enflamasyonun bazı fazlarını kontrol eden ilaçlar, diğer taraftan da kondroprotektif ilaçlar gibi etki gösterdiği belirtilmektedir, (4).

⁽¹⁾Atatürk Üniversitesi Tıp Fakültesi Fiziksel Tıp ve Rehabilitasyon Anabilim Dalı.

⁽²⁾Atatürk Üniversitesi Tıp Fakültesi Ortopedi ve Travmatoloji Anabilim Dalı,

⁽³⁾Celal Bayar Üniversitesi Tıp Fakültesi Fiziksel Tıp ve Rehabilitasyon Anabilim Dalı Başkanı,

⁽⁴⁾Atatürk Üniversitesi Tıp Fakültesi Farmakoloji Anabilim Dalı,

⁽⁵⁾Atatürk Üniversitesi Tıp Fakültesi Patoloji Anabilim Dalı.

Romatoid artrit gibi bazı enflamatuar hastalıklarda sinovyal sıvı vizkozitesi ve HA konsantrasyonu azalmıştır (5-7). Bu hastalarda eklem içine HA verilmesi ile sinovyal sıvı vizkozitesinin artacağı ve kıkırdak ile sinovyal dokuların daha iyi korunabileceği öne sürülmektedir.

Bu çalışma, deneysel artrit oluşturulan ratlarda intraartiküler olarak verilen HA ve kortikosteroid tedavilerinin sinovyal dokular üzerine olan etkilerini incelemek ve her iki ilacın etkinliğini karşılaştırmak amacıyla planlanmıştır.

MATERYAL VE METOD

Bu çalışma ağırlıkları 180-200 gram arasında değişen 40 adet yetişkin albino Wistar erkek rat üzerinde yapıldı. Hayvanlar oda sıcaklığı 16-20°C, ışık periyodu 12 saat olacak şekilde ayarlanarak metal kafeslerde tutuldu. Bu arada gıda ve su ihtiyacı standart bir şekilde karşılandı.

40 adet ratın sağ arka dizlerine deneysel artrit oluşturmak amacıyla 0.2 ml %1'lik formalin intraartiküler olarak verildi (8). Sol arka dizlere ise kontrol amacıyla hiçbir işlem yapılmadı. İntraartiküler formalin verilmesinden bir hafta sonra 10 adet rat intraabdominal pentothal verilerek öldürüldü ve hayvanlarda oluşturulan artrit derecesini saptamak için, sol arka ve sağ arka diz eklemlerinden preparat hazırlanarak %10'luk nötral tamponlu formaldehit içinde patoloji laboratuvarına gönderildi. Kalan 30 rat deneysel artrit oluşturulmasından bir hafta sonra her birinde 10 rat bulunan 3 gruba ayırdı ve her bir gruba aşağıda belirtilen tedavi yöntemleri uygulandı.

Birinci grup (HA grubu): Bu gruptaki ratlara deneysel artrit oluşturulduktan sonra 7., 14. ve 21. günlerde intraartiküler 0.05 ml HA (sodyum hyaluronat) verildi.

İkinci grup (MPA grubu): Bu gruptaki ratlara birinci grup ile eş zamanlı olarak intraartiküler 0.05 ml metil prednisolon asetat verildi.

Üçüncü grup (Kontrol grubu): Bu gruptaki ratlara ise diğer iki grup ile aynı zamanlarda intraartiküler 0.05 ml serum fizyolojik verildi.

Son tedaviden iki hafta sonra ratlar, intraabdominal 250 mg/kg pentothal ile öldürüldü ve artritli diz eklemlerinden hazırlanan preparatlar patoloji laboratuvarına gönderildi.

Preparatların hazırlanması: Ratların artritli dizlerinden alınan doku örnekleri tamponlanmış % 10'luk formalin içerisinde fikse edildi. Daha sonra %10'luk formik asitte 24 saat bekletilerek

dekalsifiye edildi. Dekalsifikasyon işlemlerinden sonra eklem kıkırdak ve sinovyal membran içeren 5 mm kalınlığında örnekler alındı. Değişik derecelerde alkolden geçirilerek dehidrate edilen bu örnekler parafine gömüldü ve 5 µm kalınlığında kesitler alınarak hematoksilen eozin ve mason trikrom boyaları ile boyandı.

Histopatolojik değerlendirme: Histopatolojik değerlendirme hastanemiz Patoloji Kliniğinde görevli iki patoloji uzmanı tarafından ayrı ayrı ve kör olarak yapıldı. Işık mikroskopunda yapılan incelemelerde elde edilen bulgular Mankin ve arkadaşlarının yöntemi modifiye edilerek değerlendirildi (6).

Hazırlanan preparatlar üzerinde; sinovyal membran hücre hiperplazisi, sinovyal membran hücre hipertrofisi ve enflamatuar hücre infiltrasyonu olmak üzere üç parametre için normal ise:0, hafif derecede ise:1, orta derecede ise:2 ve şiddetli ise:3 puan verildi. Puanlama her iki uzman hekim tarafından ayrı ayrı yapıldı. Sonra her iki hekim tarafından her rat için verilen puanlar ayrı ayrı toplanarak aritmetik ortalamaları alındı ve daha sonra istatistiksel analizleri yapılmak üzere kaydedildi.

Gruplardaki verilerin karşılaştırılmasında, nonparametrik test olan Mann Whitney-U testi kullanıldı.

BULGULAR


Deneysel artrit oluşturulan 10 rat 1 hafta sonra öldürülerek artritli eklemi histopatolojik olarak incelendi (Tedavi öncesi grup). Bu ratlarda artrit oluşturulan sağ diz eklem sinovyasında ortalama 8 derecelik doku değişikliği olduğu tespit edildi (Tablo I).

Gruplardaki histopatolojik sonuçların değerlendirilmesi Tablo I'de gösterilmiştir. Tabloda görüldüğü gibi, HA grubunda sinovyal dokuda görülen iyileşme tedavi öncesi gruba göre anlamlı olarak yüksek bulundu ($p<0.05$). HA grubundaki sinovyal doku iyileşmesi kontrol grubuna göre de daha iyi idi ancak aradaki fark anlamlı değildi ($p>0.05$). MPA grubunda ise sinovyal dokudaki iyileşme kontrol grubuna ve tedavi öncesi gruba göre anlamlı olarak yüksek bulundu ($p<0.05$). İki tedavi grubu karşılaştırıldığında; MPA grubunda görülen sinovyal doku iyileşmesi HA grubuna göre daha fazla olmasına rağmen aralarında anlamlı fark yoktu ($p>0.05$) (Resim 1,2).

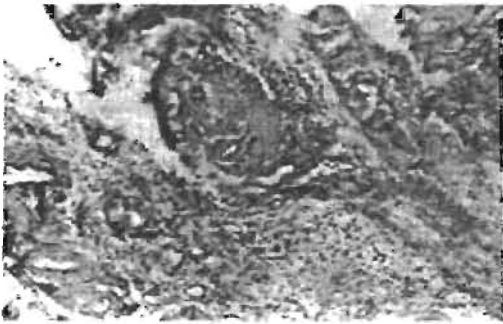
Tablo II. Gruplardaki histopatolojik sonuçların değerlendirilmesi.

	HA grubu	MPA grubu	Kontrol grubu	T.Ö. grubu*
Ortalama sinovyal doku skorları	4.5**	3.4**	6.8	8.0

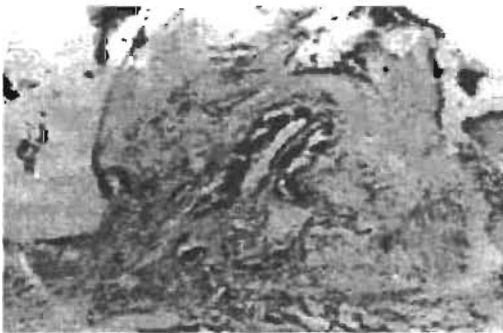*T.Ö. grubu: Tedavi öncesi grubu, ** $p<0.05$.



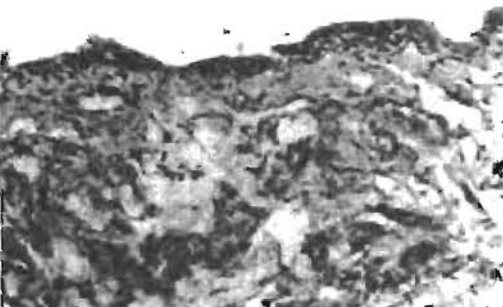
Resim 1. Ratlarda normal diz eklemi.



Resim 2-A. HA grubu. Sinovyada iltihabi mononükleer hücre infiltrasyonu, kapiller damar ve fibroblast proliferasyonu.



Resim 2-B: MPA grubu. Sinovyada hafif mononükleer hücre infiltrasyonu, kapiller damar proliferasyonu.



Resim 2-C: Kontrol grubu. Sinovyada epitelial fibroblastik proliferasyon.

TARTIŞMA

Hayvanlar üzerinde deneysel artrit oluşturularak yapılan oldukça fazla araştırma bulunmaktadır. Yapılan bu çalışmalarda deneysel artrit oluşturmak için çeşitli yöntemler denenmiştir. Ghosh ve arkadaşları, koyunlarda medial menisektomi yaparak erken dönem osteoartrit meydana getirmişlerdir (9). Olsen ve arkadaşları ise immobilize etmek suretiyle tavşan dizlerinde dejenerasyon oluşturmuşlardır (10). Ayrıca eklem içine formalin, histamin veya serotonin verilmesi ile de artrit oluşturulabileceği ve ratlarda oluşturulan bu artrit modellerinin insanda oluşan doğal artrite en yakın modeller olduğu belirtilmiştir (8). Yapmış olduğumuz çalışmada ratların diz eklemlerine 0.2 ml %0.1'lik formalin verilerek deneysel artrit oluşturuldu. Bu eklemlerde 10 gün sonra yaptığımız histopatolojik incelemede kıkırdak ve sinovyal dokudaki enflamasyon bulgularının yukarıda belirtildiği gibi insanda oluşan doğal artritlere oldukça benzediği görüldü.

İntraartiküler olarak verilen HA'nin sinovyal sıvıda vizkoziteyi artırdığı ve kıkırdak yüzeyinde bir tabaka oluşturarak kayganlaşmayı kolaylaştırdığı, ayrıca eklem üzerine gelen travmalarda da şok adsorban görevi yaparak kıkırdak ve yumuşak dokuları koruduğu belirtilmektedir (5,11). Nitekim yapılan çalışmalarda, HA tedavisi ile dejeneratif ve enflamatuar artritlerde semptomların büyük oranda azaldığı bildirilmiştir. Corrado ve arkadaşları, diz osteoarritinde haftada bir olmak üzere 5 adet intraartiküler HA injeksiyonu ile hastaların ağrı ve eklem hareket genişliğinde kontrol grubuna göre anlamlı iyileşme elde etmişlerdir (12). Scali ve arkadaşları, diz osteoarritinde intraartiküler HA injeksiyonu ile spontan ağrıda ve eklem hareketlerinde anlamlı iyileşmeler olduğunu belirtmişlerdir (13). Son yıllarda ülkemizde yapılan klinik çalışmalarda da benzer sonuçlar elde edilmiştir. Bu çalışmalarda ayrıca osteoartrit tedavisinde HA ile herhangi bir yan etkinin olmadığı da özellikle belirtilmiştir (14,15). HA ile enflamatuar artritlerde de iyi sonuçlar alındığını bildiren çalışmalar vardır. Kopp ve arkadaşları romatoid artritli hastalarda temporomandibüler eklemlere intraartiküler HA injeksiyonu yapmışlar ve klinik olarak kontrol grubuna göre anlamlı iyileşme elde etmişlerdir (16). Yapılan deneysel çalışmalarda ise çelişkili sonuçlar alınmıştır. Yapılan bir çalışmada köpeklerde diz ön çapraz bağları kesilerek oluşturulan deneysel artrit modelinde intraartiküler HA'nin yararlı etkileri olduğu belirtilmiştir (5). Ancak yapılan başka bir

çalışmada, Olsen ve arkadaşları immobilize ederek dejenerasyon oluşturdukları tavşan dizlerinde HA'nın dejenerasyonu önlemediğini, hatta tamir sürecini inhibe ettiğini bildirmişlerdir (10). Çalışmamızda, HA grubunda sinovyal dokulardaki iyileşme kontrol grubuna göre daha fazla olmasına rağmen bu iyileşmenin anlamlı olmadığını gözledik.

Glukokortikoidler, kimyasal, mekanik, immünolojik ve infeksiyon gibi çok çeşitli etkenlere karşı enflamatuvar yanıtı inhibe edebilecek güce sahiptirler. Glukokortikoidler ayrıca güçlü terapötik etkileri ve kısa zamanda başarılı sonuç alınması nedeniyle de özellikle artritlerde oldukça sık kullanılan preparatlarıdır. Bazı artritli vakalarda intraartiküler uygulanarak da optimal bir tedavi sağlanabileceği, ancak böyle bir tedavinin eklemde yıkımı artırabileceği için sık uygulamasından kaçınılması gerektiği belirtilmiştir (17). Yapılan çalışmalarda steroid tedavisi ile osteoartritte erken semptomların gerilediği, ancak bunun uzun süreli bir etki olmadığı görülmüştür. Ayrıca HA ile karşılaştırmalı olarak yapılan çalışmalarda da erken dönem semptomların gerilemesinde iki ajan arasında fark olmadığı belirtilmiştir. Kopp ve arkadaşları osteoartritli hastalarda temporomandibüler ekleme intraartiküler HA ve kortikosteroid vererek yaptıkları karşılaştırmalı çalışmada; her iki ilaç ile klinik semptomlarda anlamlı iyileşmeler elde ettiklerini bildirmişler ve iki ilaç arasında anlamlı fark olmadığını, bu nedenle de HA'nın kortikosteroidlere alternatif

olarak kullanılabileceğini belirtmişlerdir (18). Aynı araştırmacılar yaptıkları başka bir çalışmada romatoid artritte de temporomandibüler ekleme intraartiküler HA ve kortikosteroid tedavileri ile benzer sonuçlar almışlardır (16). Çalışmamızda MPA grubunda sinovyal doku iyileşmesi kontrol grubuna göre anlamlı olarak yüksek bulundu. Ancak HA grubu ile aralarında anlamlı fark bulunamadı. Bulduğumuz bu sonuçlar literatürdeki bilgilerle uyumludur. Glukokortikoidler antienflamatuvar etkilerini en fazla lökosit ve makrofajların olay yerinde toplanmalarını inhibe ederek gösterirler (17). Bu olaylar ise enflamasyonun erken belirtilerindedir. Çalışmamızda steroidlerin nispeten daha erken olan sinovyal doku iyileşmesindeki üstünlüğünde bu mekanizmanın etkili olduğu kanısındayız. HA grubundaki iyileşmenin MPA grubu ile benzer bulunması ise enflamatuvar artrit tedavisinde HA'nın kortikosteroidlere alternatif olabileceğini göstermektedir.

Sonuç olarak, enflamatuvar artrit tedavisinde intraartiküler olarak uygulanan MPA'nın sinovyal doku iyileşmesinde daha etkili gibi görünmesine rağmen, yan etkilerinin fazla olması ve HA'ye göre bariz bir üstünlüğünün olmaması nedeniyle bu tür tedavilerde HA'nın kortikosteroidlere göre daha yararlı olabileceği kanısına varıldı.

KAYNAKLAR

1. Moskowitz RV. Clinical and laboratory findings in osteoarthritis. In: McCarty DJ (ed). *Arthritis and Allied Conditions*. Eleventh ed., Philadelphia: Lea-Febiger, 1989: 1605-30
2. Nizolek DJH, White KK. Corticosteroid and hyaluronic acid treatments in equine degenerative joint disease. *Cornell Vet* 1981; 71:355-75
3. Jones AC, Patrick M, Doherty S, Doherty M. Intra-articular hyaluronic acid compared to intra-articular triamcinolone hexacetonide in inflammatory knee osteoarthritis. *Osteoarth Cart* 1995; 3: 269-73
4. Leardini G, Mattara L, Franceschini M, Perbellini A. Intra-articular treatment of knee osteoarthritis. A comparative study between hyaluronic acid and 6-methyl prednisolone acetate. *Clin Exp Rheumatol* 1991; 9:375-81
5. Schiavinato A, Lini E, Guidolin D, et al. Intraarticular sodium hyaluronate injections in the pond-nuki experimental model of osteoarthritis in dogs. *Clin Orthop Rel Res* 1989; 241:286-99
6. Mankin HJ, Dorfman H, Lippiello L, Zarins A. Biochemical and metabolic abnormalities in articular cartilage from osteo-arthritic human hips. *Bone Joint Surg* 1971; 53: 523-37
7. Howell DS: Etiopathogenesis of osteoarthritis. In: McCarty DJ (ed). *Arthritis and Allied Conditions*, Eleventh ed., Philadelphia: Lea-Febiger, 1989: 1595-604
8. Varga F, Mehes A, Par A, et al. Prüfung extreindung shemmender substanzen. *Acta Physiol Acad Sci Hung*. 1963; 23:69.
9. Ghosh P, Read R, Armstrong S, Wilson D, Marshall R, McNair P. The effect of intraarticular administration of hyaluronan in a model of early osteoarthritis in sheep I. Gait analysis and radiological and morphological studies. *Sem Arth Rheum* 1993; 22:18-30
10. Olsen EB, Trier K, Jorgensen B, Brok KE, Ammitzbohl T. The effect of hyaluronic acid on cartilage in the immobilized rabbit knee. *Acta Orthop Scand* 1991; 62: 323-6

11. Gotoh S, Onaya JI, Abe M, et al. Effect of the molecular weight of hyaluronic acid and its action mechanism on experimental joint pain in rats. *Ann Rheum Dis* 1993; 52: 817-22
12. Corrado EM, Peluso GF, Gigliotti S, et al. The effects of intra-articular administration of hyaluronic acid on osteoarthritis of knee: A clinical study with immunological and biochemical evaluations. *Eur Rheumatol and Inflammation*. 1995; 15(1):47-56.
13. Scali JJ. Intra-articular hyaluronic acid in the treatment of osteoarthritis of the knee: A long term study. *Eur Rheumatol and Inflammation*. 1995; 15(1):57-62.
14. Kalyon TA, Dinçer K, Özgül A, Arpacioğlu O. Osteoartritli dizlerde intraartiküler Na-Hyaluronat uygulamasının erken sonuçları. XVI. Ulusal Fiziksel Tıp ve Rehabilitasyon Kongresi Özet Kitabı. 15-18 Mayıs 1997 Ankara s:62.
15. Şahin O, Taş N, Gener FA ve ark. Diz osteoartritinde intraartiküler sodyum hyaluronat uygulamasının lipid peroksidasyonu üzerine etkisi. XVI. Ulusal Fiziksel Tıp ve Rehabilitasyon Kongresi Özet Kitabı. 15-18 Mayıs 1997 Ankara, s:61.
16. Kopp S, Akeman S, Nilner M. Short-term effects of intra-articular sodium hyaluronate, glucocorticoid, and saline injections on rheumatoid arthritis of the temporomandibular joint. *Journal of Craniomandibular Disorders: Facial & Oral Pain*. 1991; 5:231-38.
17. Hatipoğlu I. Glukokortikoidler. Tuna N (Ed). *Romatizmal Hastalıklar*. Hacettepe T.A.Ş. 1994; 201-12.
18. Kopp S, Wenneberg B, Haraldson T, et al. The short-term effect of intra-articular injections of sodium hyaluronate and corticosteroid on temporomandibular joint and dysfunction. *J Oral Maxillofac Surg*. 1985; 43:429-35.