

**RATLARDA OLUŞTURULAN DENEYSEL ARTRİT MODELİNDE
İNTRAARTİKÜLER OLARAK VERİLEN HYALURONİK ASİT VE METİL PREDNİSOLON
ASETATIN KIKIRDAK ÜZERİNE ETKİLERİ**

*Şirzat ÇOĞALGİL

**Orhan KARSAN

*Fatma GÖÇER

***Cemal GÜNDOĞDU

*****Fazlı ERDOĞAN

*Mahir UĞUR

ÖZET

Dejeneratif artritlerde intraartiküler olarak uygulanan hyaluronik asit (HA) ve metil prednisolon asetat (MPA) tedavilerinin etkilerini araştırmak için deneysel bir çalışma yapıldı. 40 adet erkek ratın sağ arka diz eklemleri içine 0.2 ml %1'lik formalin verilerek deneysel artrit oluşturuldu. İlaç verilmesinden bir hafta sonra 10 rat öldürülerek artrit oluştuğu histopatolojik olarak belirlendi. Kalan 30 rat 3 gruba ayrıldı. Birinci gruba 0.05 ml intraartiküler HA (HA grubu), ikinci gruba 0.05 ml intraartiküler MPA (MPA grubu) verildi. Üçüncü gruba ise intraartiküler 0.05 ml serum fizyolojik verilerek kontrol grubu oluşturuldu. Tedaviler artrit oluşturulduktan sonra 7. Gün, 14. Gün ve 21. gün uygulandı. Uygulanan bu tedavilerin bitiminden 15 gün sonra ratlar öldürüldü ve alınan örnekler, histopatolojik olarak incelendi.

Yapılan incelemede; MPA grubunda kıkırdak iyileşmesi açısından kontrol grubuna göre anlamlı fark bulunamadı ($p>0.05$). HA grubunda ise kıkırdak iyileşmesi MPA ve kontrol grubuna göre anlamlı olarak yüksek bulundu ($p<0.05$).

Intraartiküler artrit tedavisinde kıkırdak dokusu üzerine olumlu etkilerinden dolayı HA'in MPA'a göre daha yararlı olduğu sonucuna varıldı.

Anahtar kelimeler: Deneysel artrit, kıkırdak, hyaluronik asit, metil prednisolon asetat.

SUMMARY

**EFFECTS OF INTRAARTICULAR HYALURONIC ACID AND METHYL PREDNISOLONE
ACETATE ON CARTILAGE IN A MODEL OF EXPERIMENTAL ARTHRITIS IN RATS**

This experimental study was performed to determine the effects of intraarticular hyaluronic acid (HA) and methyl prednisolone acetate (MPA) in degenerative osteoarthritis. 0.2 ml 1% formaline were injected to the posterior right knee joints of 40 male rats. One week after the injections, 10 rats were killed and arthritis was determined histopathologically. The remained 30 rats were divided to three groups. First group received intraarticularly 0.05 ml HA (HA group), second group 0.05 ml MPA (MPA group) and third group 0.05 ml saline as controls. The injections were performed at 7., 14. and 21. days after the arthritis. 15 days after the end of these treatments, rats were killed and sections were examined histopathologically.

* Atatürk Üniversitesi Tıp Fakültesi Fiziksel Tıp ve Rehabilitasyon Anabilim Dalı, Yrd. Doç.

** Atatürk Üniversitesi Tıp Fakültesi Ortopedi ve Travmatoloji Anabilim Dalı, Yrd. Doç.

*** Atatürk Üniversitesi Tıp Fakültesi Farmakoloji Anabilim Dalı, Yrd. Doç.

***** Atatürk Üniversitesi Tıp Fakültesi Patoloji Anabilim Dalı, Doç.

There was no significantly difference in cartilage healing between MPA and control groups ($p>0.05$). However cartilage healing was significantly high in HA group compared to MPA and control groups ($p<0.05$).

It was concluded that HA is more useful than MPA in the treatment of arthritis intraarticularly because of its positive effects on cartilage tissue.

Key words: Experimental arthritis, cartilage, hyaluronic acid, methyl prednisolone acetate.

GİRİŞ

Yapılan yoğun çalışmalara rağmen günümüzde hala osteoartrit (OA) için kesin bir tedavi yöntemi bulunamamıştır. Kortikosteroidlerin intraartiküler injeksiyonu semptomlarda erken iyileşme sağladığı için bu ilaçlar OA tedavisinde yaygın olarak kullanılmıştır. Ancak yapılan çalışmalarda kortikosteroidlerin özellikle kıkırdakta dejeneratif olayları daha da artırdığı ve charcot eklemlerine benzer değişiklikler yaptığı bildirilmiştir (1,2,3). Bu nedenle günümüzde bu ilaçların kullanım alanı oldukça sınırlıdır.

HA sinovyal sıvının en önemli elemanlarından biridir. Ayrıca kıkırdak yüzeyinde 1-2 μ kalınlığındaki bir tabakanın HA içerdiği bildirilmiştir. Bu nedenle HA'in eklemde kıkırdak yüzeyini ve yumuşak dokuları travmalardan koruduğu kabul edilmektedir. Ayrıca az olmasına rağmen, HA'in kıkırdak matriksinin de en önemli elemanı olduğu ve proteoglikanların agregasyonunda önemli rol oynadığı belirtilmiştir. Bu nedenle son yıllarda özellikle OA tedavisinde intraartiküler HA injeksiyonları oldukça sık kullanılmaya başlanmıştır (4).

Bu çalışma, deneysel artrit oluşturulan ratlarda intraartiküler olarak verilen HA ve kortikosteroid tedavilerinin kıkırdak üzerine olan etkilerini incelemek ve her iki ilacın etkinliğini karşılaştırmak amacıyla planlanmıştır.

MATERYAL VE METOD

Bu çalışma ağırlıkları 180-200 gram arasında değişen 40 adet yetişkin albino Wistar erkek rat üzerinde yapıldı. Hayvanlar oda sıcaklığı 16-20 °C, ışık periyodu 12 saat olacak şekilde ayarlanarak metal kafeslerde tutuldu. Bu arada gıda ve su ihtiyacı standart bir şekilde karşılandı.

40 adet ratın sağ arka dizlerine deneysel artrit oluşturmak amacı ile 0.2 ml %1'lik formalin intraartiküler olarak verildi (5). Sol arka dizlere ise kontrol amacıyla hiçbir işlem yapılmadı. İntraartiküler formalin verilmesinden bir hafta sonra 10 adet rat intraabdominal pentotal verilerek öldürüldü ve hayvanlarda oluşturulan artrit derecesini saptamak için, sol arka ve sağ arka diz eklemlerinden preparat hazırlanarak %10'luk nötral tamponlu formaldehit içinde patoloji laboratuvarına gönderildi. Kalan 30 rat deneysel artrit oluşturulmasından bir hafta sonra her birinde 10 rat bulunan 3 gruba ayrıldı ve her bir gruba aşağıda belirtilen tedavi yöntemleri uygulandı.

Birinci grup (HA grubu): Bu gruptaki ratlara deneysel artrit oluşturulduktan sonra 7., 14. ve 21. günlerde intraartiküler 0.05 ml HA (sodyum hyaluronat) verildi.

İkinci grup (MPA grubu): Bu gruptaki ratlara birinci grup ile eş zamanlı olarak intraartiküler 0.05 ml metil prednisolon asetat verildi.

Üçüncü grup (Kontrol grubu): Bu gruptaki ratlara ise diğer iki grup ile aynı günlerde intraartiküler 0.05 ml serum fizyolojik verildi.

Son tedaviden iki hafta sonra ratlar, intraabdominal olarak verilen 250 mg/kg pentotal ile öldürüldü ve artritli diz eklemlerinden hazırlanan preparatlar patoloji laboratuvarına gönderildi.

Preparatların hazırlanması: Ratların artritli dizlerinden alınan doku örnekleri tamponlanmış % 10'luk formalin içerisinde fikse edildi. Daha sonra %10'luk formik asitte 24 saat bekletilerek dekalsifiye edildi. Dekalsifikasyon işlemlerinden sonra eklem kıkırdağı ve sinovyal membran içeren 5 mm kalınlığında örnekler alındı. Değişik derecelerde alkolden geçirilerek dehidrate edilen bu örnekler parafine gömüldü. Daha sonra 5 µm kalınlığında kesitler alınarak hematoksilen eozin ve mason trikrom boyaları ile boyandı.

Histopatolojik değerlendirme: Histopatolojik değerlendirme hastanemiz Patoloji Kliniğinde görevli iki patoloji uzmanı tarafından ayrı ayrı ve kör olarak yapıldı. Işık mikroskopunda yapılan incelemelerde elde edilen bulgular Mankin ve arkadaşlarının (6) yöntemi modifiye edilerek değerlendirildi (Tablo I). Hazırlanan preparatlar üzerinde kıkırdak iyileşmesine Tablo 1'de görüldüğü gibi her iki uzman hekim tarafından puan verildi. Sonra her iki hekim tarafından her rat için verilen puanlar ayrı ayrı toplanarak aritmetik ortalamaları alındı ve daha sonra istatistiksel analizleri yapılmak üzere kaydedildi.

Gruplardaki verilerin karşılaştırılmasında, nonparametrik test olan Mann Whitney-U testi kullanıldı.

BULGULAR

Deneysel artrit oluşturulan 10 rat 1 hafta sonra öldürülerek artritli eklemi histopatolojik olarak incelendi. Bu ratlarda artrit oluşturulan sağ diz eklem kıkırdağında, ortalama 6.7 derecelik harabiyet olduğu tespit edildi (Tedavi öncesi grubu) (Tablo II).

Gruplardaki histopatolojik sonuçların değerlendirilmesi Tablo II'de gösterilmiştir. Tabloda görüldüğü gibi HA grubunda kıkırdak iyileşmesi kontrol grubuna ve tedavi öncesi gruba göre anlamlı olarak yüksek bulundu ($p<0.05$), MPA grubunda; kıkırdak iyileşmesi kontrol grubuna ve tedavi öncesi gruba göre anlamlı olarak farklı bulunmadı ($p>0.05$), İki tedavi grubu karşılaştırıldığında; HA grubundaki kıkırdak iyileşmesinin MPA grubuna göre anlamlı olarak daha fazla olduğu görüldü ($p<0.05$). (Resim 1,2).

TARTIŞMA

OA'te patolojik olarak ilk değişiklikler eklem kıkırdağının yüzeysel katmanlarında görülmektedir. Kıkırdakta meydana gelen bu değişiklikler ile eklem yüzünü örten amorf kaygan örtü kaybolur. Ardından çeşitli fizyopatolojik mekanizmalarla kıkırdakta hafif dejenerasyondan tam yıkıma kadar giden yapısal değişiklikler gelişir. Eklem kıkırdağındaki bu dejeneratif değişikliklerin oluşumunda ise mekanik, metabolik ve yangı faktörleri birlikte etkili olmaktadır (7). Yapılan çalışmalarda klinik olarak veya hayvanlar üzerinde deneysel artrit oluşturularak bu konu oldukça fazla araştırılmıştır. Deneysel artrit oluşturmak için ise çeşitli yöntemler denenmiştir. Schiavinato ve arkadaşları, köpeklerde diz ön çapraz bağlarını keserek deneysel OA modeli oluşturmuşlardır (8). Ghosh ve arkadaşları, koyunlarda medial menisektomi yaparak erken dönem OA meydana getirmişlerdir (9). Ayrıca eklem içine formalin, histamin veya serotonin verilmesi ile de artrit oluşturulabileceği ve ratlarda oluşturulan bu artrit modellerinin insanda oluşan doğal artrite en yakın modeller olduğu belirtilmiştir (5). Yapmış olduğumuz çalışmada ratların diz eklemlerine 0.2 ml %0.1'lik formalin verilerek deneysel artrit oluşturuldu. Amacımız kıkırdakta dejenerasyon, sinovyal sıvıda da enflamasyon oluşturularak yukarıda belirtildiği gibi insanda oluşan doğal artrite en yakın artrit elde etmektir. Nitekim ilaç verildikten 10 gün

sonra yapılan histopatolojik incelemede kıkırdak yüzeyinde dejeneratif OA bulguları, sinovyal dokuda da enflamasyon bulguları elde edildi.


İntraartiküler olarak verilen HA'nın sinovyal sıvıda vizkoziteyi artırdığı ve kıkırdak yüzeyinde bir tabaka oluşturarak kayganlaşmayı kolaylaştırdığı, ayrıca eklem üzerine gelen travmalarda da şok adsorban görevi yaparak kıkırdak ve yumuşak dokuları koruduğu belirtilmektedir (8,10). Yapılan çalışmalarda, HA tedavisi ile OA semptomlarının büyük oranda azaldığı bildirilmiştir. Scali ve arkadaşları, diz OA'inde intraartiküler HA injeksiyonu ile spontan ağrıda ve eklem hareketlerinde anlamlı iyileşmeler olduğunu belirtmişlerdir (11). Zattoni ve arkadaşları da aynı şekilde gonartrozlarda intraartiküler HA injeksiyonu ile gece ağrısı, istirahat, hareketle ve basmakla ağrıda subjektif olarak eklem hareket açıklığında ise objektif olarak kontrol grubuna göre anlamlı iyileşmeler elde etmişlerdir (12). Son yıllarda ülkemizde yapılan klinik çalışmalarda da benzer sonuçlar elde edilmiştir. Bu çalışmalarda ayrıca OA tedavisinde HA ile herhangi bir yan etkinin olmadığı da özellikle vurgulanmıştır (13,14). Yapılan deneysel çalışmalarda ise çelişkili sonuçlar alınmıştır. Yapılan bir çalışmada yarış atlarında travmatik artrit tedavisinde iyi sonuçlar alındığı bildirilmiş ve bu etkinin HA'nın yüzey koruyucu etkisine bağlı olduğu ileri sürülmüştür (15). Ayrıca köpeklerde diz ön çapraz bağları kesilerek oluşturulan deneysel artrit modelinde de intraartiküler HA'nın yararlı etkileri olduğu belirtilmiştir (8). Ancak yapılan başka bir çalışmada, tavşan dizlerinde kıkırdak harabiyeti oluşturarak intraartiküler HA uygulayan Tosun ve arkadaşları; HA'nın kıkırdak defektlerinde etkili olmadığını belirtmişlerdir (16). Çalışmamızda, intraartiküler HA uyguladığımız deneklerde, kontrol grubuna oranla kıkırdakta daha fazla bir iyileşme, olduğunu gözledik. Bu sonuçlar Tosun ve arkadaşlarının sonuçlarından farklıdır. Ancak biz bu farklılığın deneysel artrit farklı yöntemlerle elde edilmiş olmasından kaynaklandığı kanısına vardık.

Kortikosteroidlerin bazı artritli vakalarda intraartiküler olarak uygulanması ile optimal bir tedavi sağlanabileceği, ancak böyle bir tedavinin eklemde yıkımı artırabileceği için sık uygulamasından kaçınılması gerektiği belirtilmiştir (17). Yapılan çalışmalarda steroid tedavisi ile OA'te erken semptomların gerilediği, ancak bunun uzun süreli bir etki olmadığı görülmüştür. Ayrıca HA ile karşılaştırmalı olarak yapılan çalışmalarda da erken dönem semptomların gerilemesinde iki ajan arasında fark olmadığı belirtilmiştir. Leardini ve arkadaşları OA'li hastalarda intraartiküler HA ve 6-metil prednisolon asetat vererek yaptıkları karşılaştırmalı çalışmada; ağrılı semptomların iyileşmesi, sabah sertliğinde azalma ve eklem hareketlerinde artış bakımından aralarında bir fark olmadığını, uzun dönem takiplerde ise özellikle 35. günde HA'le elde edilen iyileşmenin 6-metil prednisolon asetat'a göre daha iyi olduğunu bildirmişlerdir (18). Jones ve arkadaşları da OA'te intraartiküler HA ve triamcinolone hexacetonide tedavileri ile yaptıkları karşılaştırmalı çalışmalarında benzer sonuçlar almışlardır (3). Çalışmamızda ratlardaki artrit semptomlarını değerlendiremedik, ancak yaptığımız histopatolojik incelemede; HA grubunda kıkırdak iyileşmesi MPA grubuna göre anlamlı olarak yüksek bulundu. Elde ettiğimiz bu sonuç yukarıdaki bulgularla uyumludur. MPA grubunda kıkırdak iyileşmesinin kontrol grubu ile benzer bulunması ise steroidlerin OA tedavisinde intraartiküler olarak uzun süre kullanılmaması gerektiğini teyit etmektedir.

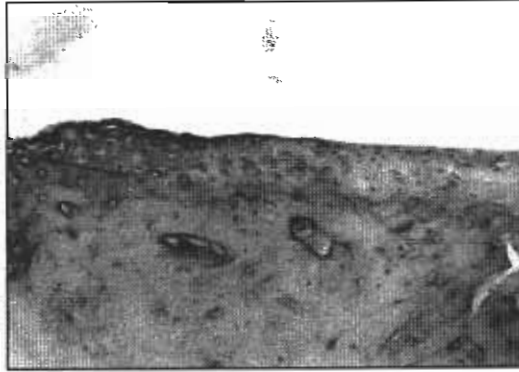
Sonuç olarak, intraartiküler artrit tedavisinde kıkırdak dokusu üzerine olumlu etkilerinden dolayı HA'nın MPA'a göre daha yararlı bir tedavi ajanı olduğunu söyleyebiliriz.

KAYNAKLAR

- Moskowitz RV.** Clinical and laboratory findings in osteoarthritis. In: McCarty DJ (ed). *Arthritis and Allied Conditions*. Eleventh ed., Philadelphia: Lea-Febiger, 1989: 1605-30
- Nizolek DJH, White KK.** Corticosteroid and hyaluronic acid treatments in equine degenerative joint disease. *Cornell Vet* 1981; 71:355-75
- Jones AC, Patrick M, Doherty S, Doherty M.** Intra-articular hyaluronic acid compared to intra-articular triamcinolone hexacetonide in inflammatory knee osteoarthritis. *Osteoarth Cart* 1995; 3:269-73
- Namiki O, Toyoshima H, Morisaki N.** Therapeutic effect of intra-articular injection of high molecular weight hyaluronic acid on osteoarthritis of the knee. *International Journal of Clinical Pharmacology, Therapy and Toxicology*. 1981; 20(11):501-7.
- Varga F, Mehes A, Par A, et al.** Prüfung extreindung shemmender substanzen. *Acta Phisiol Acad Sci Hung*. 1963; 23:69.
- Mankin HJ, Dorfman H, Lippiello L, Zarins A.** Biochemical and metabolic abnormalities in articular cartilage from osteo-arthritic human hips. *Bone Joint Surg* 1971; 53:523-37.
- Tuna N.** Çevresel Eklemlerin ve Omurganın Dejeneratif Hastalıkları. Tuna N (Ed). *Romatizmal Hastalıklar*. Hacettepe T.A.Ş. 1994; 535-65.
- Schiavinato A, Lini E, Guidolin D, et al.** Intraarticular sodium hyaluronate injections in the pond-nuki experimental model of osteoarthritis in dogs. *Clin Orthop Rel Res* 1989; 241:286-99.
- Ghosh P, Read R, Armstrong S, et al.** The effect of intraarticular administration of hyaluronan in a model of early osteoarthritis in sheep I. Gait analysis and radiological and morphological studies. *Sem Arth Rheum* 1993; 22:18-30.
- Gotoh S, Onaya JI, Abe M, et al.** Effect of the molecular weight of hyaluronic acid and its action mechanism on experimental joint pain in rats. *Ann Rheum Dis*. 1993; 52:817-22.
- Scali JJ.** Intra-articular hyaluronic acid in the treatment of osteoarthritis of the knee: A long term study. *Eur Rheumatol and Inflammation*. 1995; 15(1):57-62.
- Zattoni G, Cabrioli A, Brunelli G, Perbellini A.** Efficacy and tolerability of hyaluronic acid in acute knee injury: A controlled cilical study. *Eur Rheumatol and Inflammation*. 1995; 15(1):63-9.
- Kalyon TA, Dinçer K, Özgül A, Arpacioğlu O.** Osteoartritli dizlerde intraartiküler Na-Hyaluronat uygulamasının erken sonuçları. XVI. Ulusal Fiziksel Tıp ve Rehabilitasyon Kongresi Özet Kitabı. 15-18 Mayıs 1997 Ankara s:62.
- Şahin O, Taş N, Gener FA ve ark.** Diz osteoartrisinde intraartiküler sodyum hyaluronat uygulamasının lipid peroksidasyonu üzerine etkisi. XVI. Ulusal Fiziksel Tıp ve Rehabilitasyon Kongresi Özet Kitabı. 15-18 Mayıs 1997 Ankara, s:61.
- Wigren A, Wik O, Falk J.** Intra-articular injection of high-molecular hyaluronic acid. *Acta Orthop Scand*. 1976; 47:480-5
- Tosun N, Uğraş S, Akpınar F.** The effect of intraarticular exogenous hyaluronic acid injection on the healing of traumatic cartilage damage. An experimental study on rabbits. *Turk Bone Joint Surg* 1997; 3: 96-8
- Hatipoğlu İ. Glukokortikoidler.** Tuna N (Ed). *Romatizmal Hastalıklar*. Hacettepe T.A.Ş. 1994;201-12.
- Leardini G, Mattara L, Franceschini M, Perbellini A.** Intra-articular treatment of knee osteoarthritis. A comparative study between hyaluronic acid and 6-methyl prednisolone acetate. *Clin Exp Rheumatol* 1991; 9:375-81



Resim 1. Ratlarda artrit oluşturulmayan normal diz eklemi (H&E x 200).



Resim 2. Gruplarda tedavi sonrası kıkırdak görüntüleri (H&E x 200).

A: HA grubu. Kondrositlerde hafif proliferatif aktivite.

B: MPA grubu. Kıkırdakta harabiyet.

C: Kontrol grubu. Kıkırdakta harabiyet görülmektedir.

Tablo I. Artritli eklemlerde kıkırdak lezyonlarının histopatolojik olarak sınıflandırılması.

Kıkırdak yapısı değişiklikleri	Lezyon skoru
Normal	0
Hafif yüzeysel düzensizlik	1

Orta derecede yüzeyel düzensizlik	2
Ağır derecede yüzeyel düzensizlik	3
Tranzisyonel zonda yarık	4
Radial zonda yarık	5
Kalsifiye zonda yarık	6
Transizyonel zonun kaybı	7
Radial zonun kaybı	8
Kalsifiye zonun kaybı	9
Yapının tam bozulması	10

Tablo II. Gruplardaki histopatolojik sonuçların değerlendirilmesi.

	HA grubu	MPA grubu	Kontrol grubu	T.Ö. grubu*
Ortalama kırıldak lezyon skoru	1.5**	5.7	5.9	6.7

*T.Ö. grubu: Tedavi öncesi grubu, **p<0.05.