

Kültür Ortamında Yetiştiriciliği Yapılan Tatlısu Istakozu (*Pontastacus leptodactylus*, Eschscholtz, 1823)'nda Hareketli *Aeromonas* Septisemi ve Histopatolojik Bulgular

Aeromonas Septicemia Infection and Histopathologic Findings in Cultured Narrow-Clawed Crayfish (*Pontastacus leptodactylus*, Eschscholtz, 1823)

Şeydanur Kan^{1,*}, Pınar Yıldırım¹, Özlem Özmen², Seval Bahadır Koca¹, Ayşegül Kubilay¹

¹Isparta Uygulamalı Bilimler Üniversitesi, Eğirdir Su Ürünleri Fakültesi, Su Ürünleri Yetiştiriciliği Bölümü, Isparta-TÜRKİYE

²Burdur Mehmet Akif Ersoy Üniversitesi, Veteriner Fakültesi, Patoloji Anabilim Dalı, Burdur-TÜRKİYE

*Sorumlu Yazar: seydanurmutlu@isparta.edu.tr

Geliş: 18.05.2023

Kabul: 07.08.2023

Yayın: 01.06.2024

Alıntılama: Kan, Ş., Yıldırım, P., Özmen, Ö., Bahadır Koca, S., & Kubilay, A. (2024). Kültür ortamında yetiştiriciliği yapılan tatlısu istakozu (*Pontastacus leptodactylus*, Eschscholtz, 1823) 'nda hareketli *Aeromonas* Septisemi ve histopatolojik bulgular. *Acta Aquatica Turcica*, 20(2), 089-096. <https://doi.org/10.22392/actaquatr.1298890>

Özet: Bu çalışmada yetiştiriciliği yapılan kerevitlerde (*Pontastacus leptodactylus*) hastalık belirtileri gösteren 15 adet bireyde bakteriyel, paraziter ve fungal incelemeler yapılmış; patolojik incelemeler için iç organlardan örnek alınmıştır. İncelemeler neticesinde paraziter ve fungal patojene rastlanılmamıştır. Kerevitlerin hepatopankreasından Triptik Soy Agar (TSA) besiyerine yapılan bakteriyolojik ekimden saf bakteri kolonisi izole edilmiştir. Yapılan testler sonucunda bakterinin *Aeromonas* sp. cinsine ait olduğu belirlenmiştir. Kerevitlerde hastalık çıktıktan sonraki 21 gün içinde %100 ölüm görülmüştür. Histopatolojik olarak; hepatopankreas ve bağırsak dokularında belirgin değişiklikler olduğu gözlemlenmiştir. Hepatopankreatik dokuda; epitelde belirgin vakuolizasyon, tübüllerde düzensizlik, epitel hücrelerinde proliferasyon, nükleer piknoz ve inflamatuvar hücre infiltrasyonları ile karakterize edilen belirgin patolojik bulgular tespit edilmiştir. Bu çalışmanın bulguları *Aeromonas* sp.'nin kerevitlerde önemli patolojik bulgular oluşturduğunu göstermiştir.

Anahtar kelimeler

- *Aeromonas* sp.
- Kerevit
- Enfeksiyon
- Histopatoloji

Abstract: In this study, bacterial, parasitic, and fungal analyses were carried out on 15 individuals showing disease symptoms in crayfish (*Pontastacus leptodactylus*). Samples were collected from internal organs for pathological examinations. As a result of the pathological examinations, no parasitic and fungal pathogens agents were found. Samplings were gathered from the hepatopancreas and streaked onto tryptic soy agar (TSA) 96 and consequently, a pure bacterial colony was obtained. As a result of the bacterial tests, the bacteria were determined to be *Aeromonas* sp. genus. Narrow-clawed crayfish showed 100% mortality within 21 days of disease outbreak. Histopathologically, significant changes were observed in hepatopancreas and intestinal tissues. In hepatopankreatic tissue, prominent pathological findings characterized by prominent vacuolization in the epithelium, irregular tubules, proliferation of epithelial cells, nuclear pycnosis, and inflammatory cell infiltrations were detected. The findings of this study demonstrated that *Aeromonas* sp. caused important pathological findings in narrow-clawed crayfish.

Keywords

- *Aeromonas* sp.
- Narrow-Clawed Crayfish
- Infection
- Histopathology

1. GİRİŞ

Tatlı su istakozu (kerevit) Crustacea sınıfı, Decapoda, on bacaklı takımına aittir. Bilinen dört familyası vardır: Astacidae, Cambaridae, Cambaroididae ve Parastacidae (Crandall & Grave 2017). Astacidae familyasına ait olan *Pontastacus leptodactylus* Türkiye, Ukrayna, Güneybatı Rusya, İran, Kazakistan, Belarus, bir çok Avrupa Ülkesi ve Amerika da dağılım göstermektedir (Skurdal & Taugbøl, 2002; Dobrzycka-Krahel & Fidalgo 2023).



Ekonomik bir tür olan kerevitin avcılık ve çok az miktarda yetiştiricilik yoluyla üretimi yapılmaktadır. *P. leptodactylus* türünün dünya yetiştiricilik üretimi 2019 yılında 42 ton olup 35 tonunu İran, 7 tonunu Bulgaristan üretmektedir (FAO, 2023). Türkiye’ de *P.leptodactylus*’un yetiştiricilik yoluyla ticari üretimi bulunmamaktadır. 2021 yılı avcılık yoluyla üretimi ise 1.011 tondur (TÜİK, 2023). Avcılık yoluyla üretim 1984 yılında 8000 tonlardayken, Türkiye’ de görülen kerevit vebası nedeniyle üretim hızla düşmüştür. Aradan geçen 39 yıla rağmen eski üretim verilerine hala ulaşamamıştır. Bu üretim verileri Türkiye’ de kerevit avcılığı yapılan alanlarda hastalığın etkisinin hala devam ettiğini göstermektedir. Kerevit popülasyonlarındaki azalma nedeniyle bu türün yetiştiriciliği önem kazanmıştır. Üniversitelerde ve enstitülerde yetiştiricilik problemlerine yönelik çalışmalar devam etmektedir. Bununla birlikte, kültür ortamında bazı patojenlerle karşılaşmaktadır. Kerevitlerin istilacı patojenlerle savaşması, esas olarak hücrel ve hümorale bağışıklık da dahil olmak üzere sadece doğuştan gelen bağışıklık sistemine bağlıdır (Loker vd., 2004; Cerenius & Söderhäll, 2018). Bu nedenle kerevitlerin patojenlerle mücadelesi oldukça zordur.

Aeromonas türü bakteriler oksidaz pozitif, fakültatif, Gram-negatif bakterilerdir (Holt, 1977). *Aeromonas caviae*, *A. hydrophila*, *A. veronii* ve *A. sobria* dahil olmak üzere su ekosistemlerinde (göller, nehirler, kıyı suları, sediment gibi) yaygın olarak bulunmaktadır (Michael & Duffey, 1988; Palu vd., 2006; Austin & Austin, 2012). Balık (Li vd., 2013), kerevit (Jiravanichpaisal vd., 2009; Hayakijkosol vd., 2017), karides (Halder vd., 2014), yengeçler (Sun vd., 2013) vb. gibi çok sayıda sucul türlerde büyük ekonomik kayıplara neden olmaktadır. Hareketli Aeromonas türü bakteriler tarafından üretilen ekstrasellüler enzimler Aeromonasların virulensi ve patojenitesi açısından önemli olup akuatik canlılarda yüksek mortaliteye sebep olabilmektedir (Farmer vd., 2006; Cascón vd., 2000; Tomás, 2012; Rasmussen-Ivey vd., 2016; Özdemir & Arslan, 2021)

Tatlı su istakozlarında potansiyel patojenik virüsler, bakteriler, mantarlar üzerine yapılan bir çok çalışma mevcuttur (Maestracci & Vey, 1988; Chinain & Vey 1988; Diler & Bolat, 2001; Corbel vd., 2001; Jiravanichpaisal vd., 2009; Dragičević vd., 2020). Avsever vd., 2011 tatlı su istakozunda (*P. leptodactylus*) *Saprolegnia* ve *A. hydrophila* ko-enfeksiyonu tespit etmişlerdir. Ayrıca yapılan diğer çalışmalarda, Yuan vd., (2021) *Procambarus clarkii* türünde beyaz benek sendromu virusu (White spot syndrome, WSSV) ve *A.veronii* ko-enfeksiyonunu bildirmişlerdir. Jiravanichpaisal vd., (2009), yapmış oldukları bir çalışmada tatlı su kereviti *Pacifastacus leniusculus*'un hemolimften *A. hydrophila* izole etmişlerdir.

Bu çalışmanın amacı, deneysel olarak kültürü yapılan kerevitlerde yüksek mortaliteye sebep olan akut hareketli Aeromonas enfeksiyonunun kerevitlerde oluşturduğu histopatolojik bulguların incelenmesidir.

2. MATERYAL VE METOT

2.1. Bakteriyel izolasyon ve identifikasyonu

Hastalık bulguları, menşei Eğirdir Gölü olan ve Eğirdir Su Ürünleri Fakültesi Yetiştiricilik Ünitesinde 3 ay boyunca günde 1 kez canlı vücut ağırlıklarının %3’ü oranında beslenmekte olan kerevitlerde gözlenmiştir. Kerevitler bu süreçte haftada 2 kez sifonlanan, 21±1 °C su sıcaklığına sahip, 1m³ hacimli tank içerisinde 80 adet olarak stoklanmışlardır. Kerevitlerin ortalama boyları 7,67±0,40 cm ve ağırlıkları 12,15±1.50g olarak ölçülmüştür

Kerevitlerde ölümler görülünce rastgele seçilen 15 adet kerevit örneği steril kaplara alınmış ve laboratuvar ortamına aseptik koşullarda taşınmıştır. Kerevitlerin her birinin hepatopankreasından Triptik Soy Agar (TSA) (Merck) besiyerine ekim yapılmıştır. Aynı zamanda kerevitlerin paraziter ve fungal incelemeleri solunga, kabuk ve iç organlarından ezme preparat hazırlanarak ışık mikroskopunda incelenerek yapılmıştır. Ekim yapılan besiyeri 24°C’de 48 saat inkübe edilmiştir. İnkübasyon sonucunda saf koloni varlığı gözlemlenmiştir. Bakteri cinsinin tanımlanması için; Gram boyama, bakterilerin şekli ve boyutu, hareketi, oksidaz ve katalaz aktiviteleri, O/F (Merck) testi yapılmıştır (OIE, 2003; Buller, 2004; Austin & Austin, 2012).

2.2. Histopatolojik yöntem

Ölü kerevitlerden hepatopankreas ve bağırsak dokuları alınarak %10 formalin solüsyonunda fikse edilmiştir. İki günlük fikzasyonun ardından doku örnekleri tam otomatik bir doku takip cihazı (Leica

ASP300S; Leica Microsystem, Nussloch, Almanya) ile yapılan rutin takip işleminin ardından parafine gömme işlemi gerçekleştirilmiştir. Parafin bloklarından tam otomatik mikrotom (Leica RM2155, Leica Microsystems, Wetzlar, Almanya) ile 5µm kalınlığında kesitler alınmıştır. Bir gece kurutmanın ardından kesitler hematoksilin-eozin (HE) ile boyanmış ve ışık mikroskopunda incelenmiştir.

3. BULGULAR

3.1. Kerevitlerde morfolojik ve klinik bulgular

Hastalıklı kerevitlerde günlük yem tüketimi takibinde iştahsızlık ve yem alımında azalma gözlemlenmiştir. Verilen günlük yemlerin çoğunun tüketilmediği görülmüştür. Deneysel olarak kültürü yapılan kerevitlerde bulguların başlamasının ardından 21 gün içinde %100 ölüm oranı gözlenmiştir.

Kerevitlerin dış kabuklarında herhangi bir lezyon veya renk değişimi gözlenmemiş (Şekil 1), nekropsi yapılan kerevitlerde viseral organlarda herhangi bir semptomla rastlanmamıştır. Aynı zamanda kerevitlerin solungaç ve kabuklarından yaş preparatlar hazırlanarak paraziter ve fungal incelemeler de yapılmış fakat herhangi bir patojen tespit edilmemiştir.



Şekil 1. İnceleme yapılan kerevit.

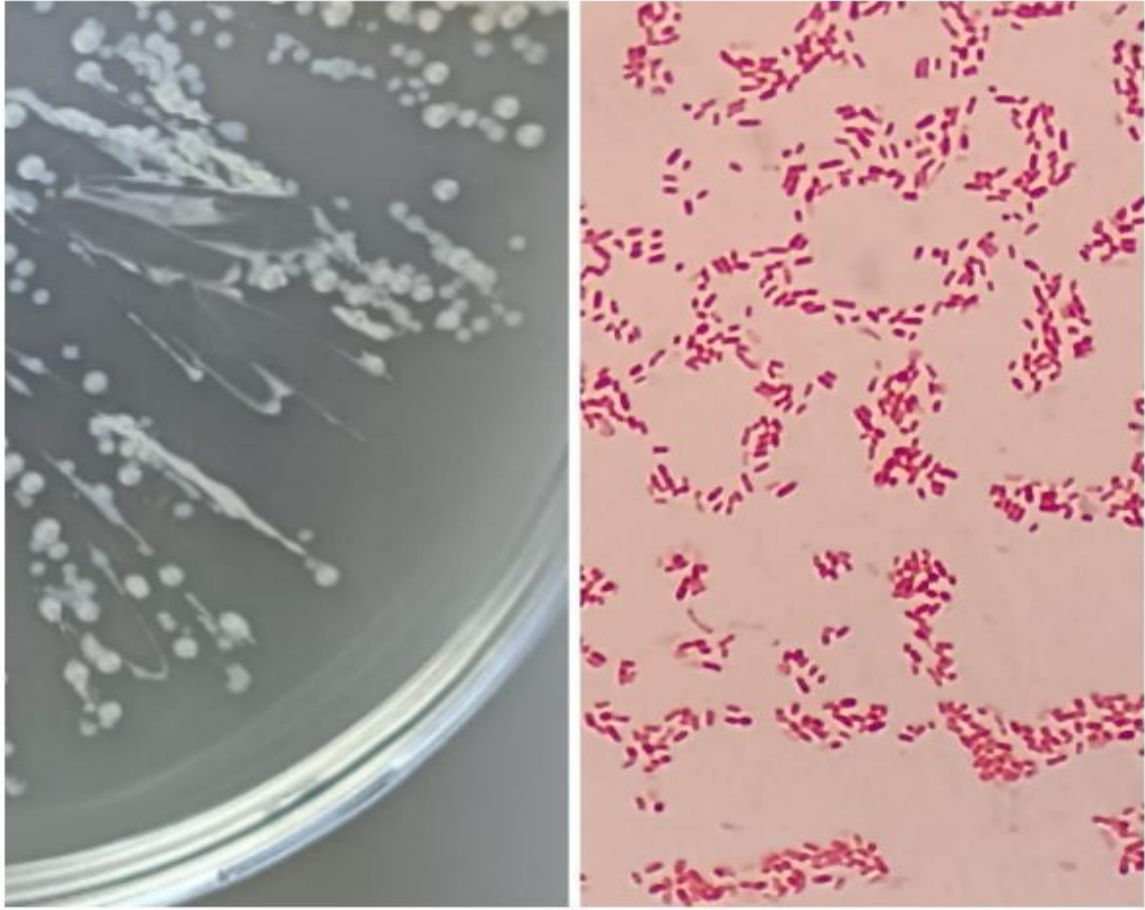
3.2. Bakteri identifikasyonu

Yapılan bakteriyolojik ekimlerde üremiş olan saf bakteri kolonisinden; biyokimyasal, fizyolojik ve morfolojik özellikleri sonucunda bakterinin *Aeromonas* sp. cinsine ait olduğu belirlenmiştir (Tablo 1).

İzole edilen bakteri kolonilerinin krem rengi, yuvarlak ve saf olduğu görülmüştür. Gram boyamada pembe renkli kısa çubuklar gözlenmiştir (Şekil 2).

Tablo 1. *Aeromonas* sp.nin fenotipik özellikleri

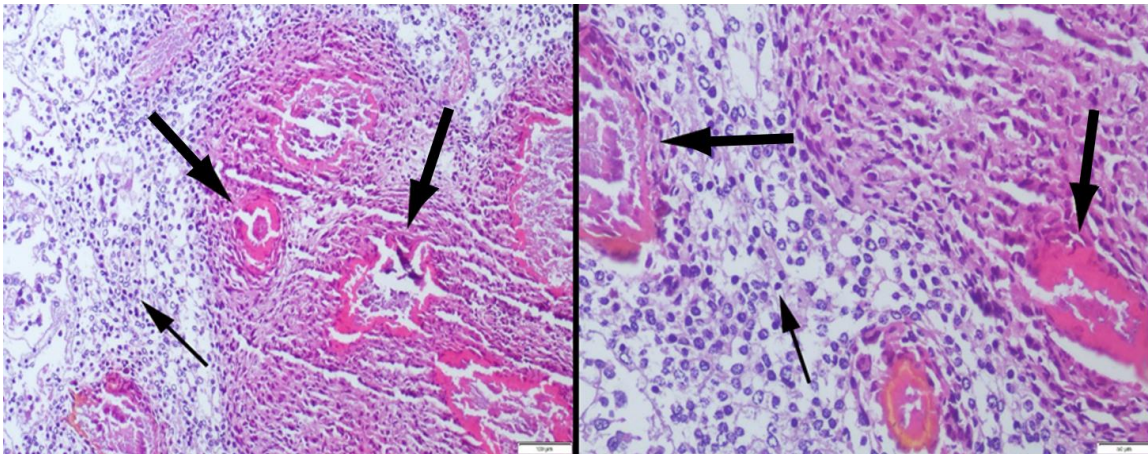
	<i>Aeromonas</i> sp.
Koloni yapısı	Krem rengi, yuvarlak, hafif kabarık koloniler
Sitokrom oksidaz	+
Katalaz	+
Hareket	+
Gram boyama	-
O/F	Fementatif
Vibriostat O/129	Dirençli



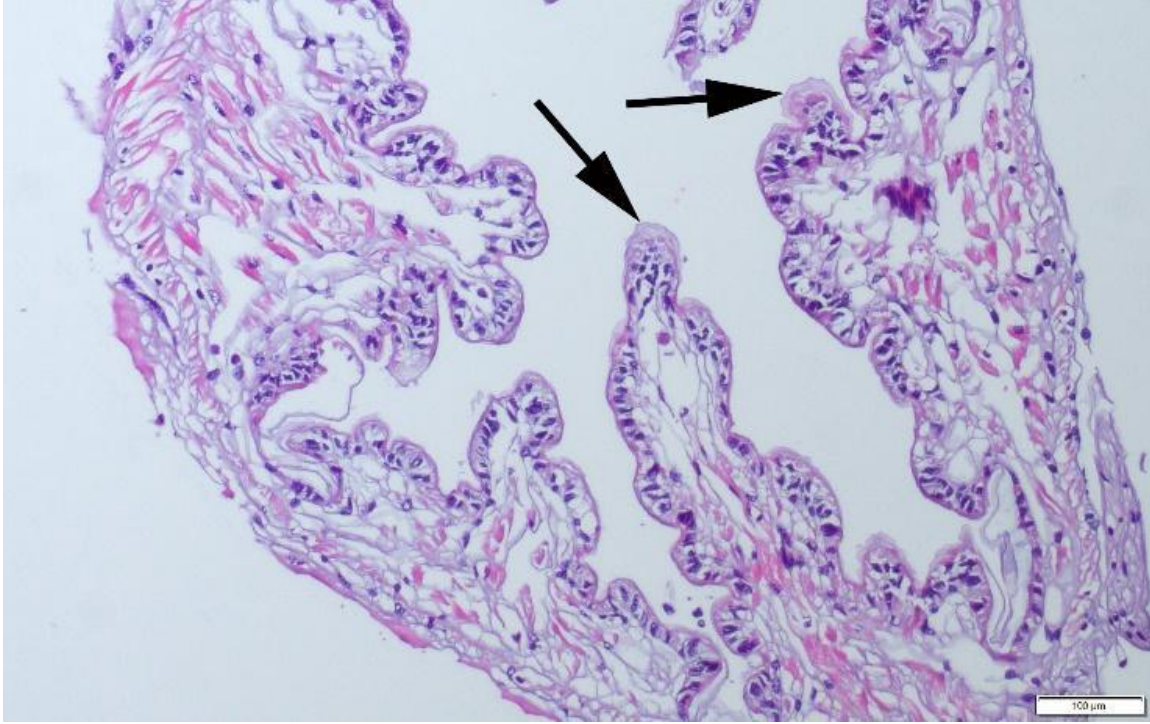
Şekil 2. İzole edilen bakteri kolonisinin yapısı ve mikroskopta Gram boyama görüntüsü (100x).

3.3. Hepatopankreas ve bağırsak histopatolojisi

Hepatopankreas ve bağırsakların histopatolojik incelemesinde belirgin değişiklikler olduğu gözlemlenmiştir. Hepatopankreas epitelinde belirgin vakuolizasyon, tübüllerde düzensizleşme, epitel hücrelerinde proliferasyon, nükleer piknoz ve enflamatuar hücre infiltrasyonları ile karakterize edilen belirgin lezyonlar gözlemlenmiştir. Bağırsak, epitel hücrelerinde çok sayıda nekrotik hücre ve belirgin vakuolar dejenerasyon ile karakterize bulgular gözlemlenmiştir (Şekil 3,4).



Şekil 3. Hepatopankreasın histopatolojik görünümü. Bir kerevitte merkezi nekroz (kalın oklar) ve şiddetli enflamatuar hücre infiltrasyonları (ince oklar) ile karakterize çok sayıda granüloamatöz lezyon, HE, Barlar= 100µm (sol resim) ve 50µm (Sağ resim).



Şekil 4. Bağırsak histopatolojik görünümü. Epitel hücrelerde çok sayıda nekrotik hücre (oklar). HE, Bar= 100µm.

4. TARTIŞMA

Ekonomik bir tür olan kerevitin üretimini sınırlayan faktörlerin başında hastalık problemleri yer almaktadır. Yapmış olduğumuz çalışmada kültür ortamındaki kerevitlerde tespit edilen *Aeromonas* sp. akut ve % 100 ölüme sebep olmuştur. 21 gün içinde tankta bulunan bütün kerevitlerin öldüğü gözlemlenmiştir. *A. hydrophila* ile yapılan çalışmalarda, bu bakterinin doğal ortamdaki kerevitlerin mikro floranın bir parçası olduğu bildirilmektedir (Khalil vd., 2009; Raissy vd., 2014). Avsever vd., (2011) İznik Gölü'nden avladıkları kerevitlerin hemolenfinde *A. hydrophila* tespit etmişlerdir. Ayrıca bu çalışmada *A. hydrophila* ile Saprolegnia ko-enfeksiyonu gördüklerini bildirmişlerdir. Yuan vd., (2021) *Procambarus clarkii* türünde *A. veronii* ve beyaz benek sendromu virusu (White spot syndrome, WSSV) ko-enfeksiyonu bildirmişlerdir.

Salighehzadeh vd., (2019) Haft Baram Gölü'nden (Güney İran, Fars eyaleti) hastalık belirtileri gösteren kerevitlerden, *A. Leptodactylus*, *A. hydrophila* ve *Fusarium solani* ko-enfeksiyonu bildirmişlerdir. Yaptığımız çalışmada kerevitlerde *Aeromonas* sp. tespit edilmiş olup herhangi bir paraziter veya fungal enfeksiyon bulgusuna rastlanılmamıştır. Bununda deneysel amaçlı tam kontrollü yetiştiricilik şartlarının uygulanmasından dolayı fungal ve paraziter enfeksiyona rastlanmadığı düşünülmektedir.

Raissy vd., (2014) İran Aras Baraj Gölü'ndeki *Astacus leptodactylus* türünün kaslarında da *A. hydrophila* izole etmişlerdir. Bizim çalışmamızda *Aeromonas* sp. hepatopankreastan izole edilmiştir.

Aeromonas türlerinin kerevitlerde yüksek ölüm oranlarına neden olduğu bildirilmektedir. Hayakijkosol vd., (2017) *A. hydrophila*'nın II. evre *Cherax quadricarinatus* larvalarında yüksek ölüm oranlarına neden olduğunu ve *A. hydrophila*'nın penisilin, kloramfenikol/florfenikol ve tilmikozine dirençli olduğunu tespit etmişlerdir.

Jiravanichpaisal vd., (2009) da *Pacifastacus leniusculus* bireylerine 1.24×10^7 CFU/mL 200 µL enjeksiyon yoluyla verdiklerinde *A. hydrophila*'nın 6 saat içinde % 100 mortaliteye yol açtığını bildirmişlerdir. Ayrıca farklı sıcaklık uygulamalarında 4°C'de tüm kerevitlerin hayatta kaldığını, bununla birlikte 20°C'de bireylerin hızla öldüğünü belirtmişlerdir. Balıklarda da *Aeromonas* türlerinin yüksek oranlarda ölümler yaptığı rapor edilmiştir. Raj vd., (2019) da *A. veronii* izolatının nil tilapialarında 120 saat içinde balıkların %100'ünü öldürdüğünü belirtmişlerdir. Yaptığımız bu çalışmada da kerevitlerde hastalık çıktıktan sonraki 21 gün içinde %100 ölüm görülmüştür.

İncelenen hasta kerevitlerin hepatopankreatik dokularında, epitelde belirgin vakuolizasyon, tübüllerde düzensizlik, epitel hücrelerinde proliferasyon, nükleer piknoz ve enflamatuar hücre infiltrasyonları tespit edilmiştir. Bağırsaklarda hücre dejenerasyonunda önemli vaskulizasyon ve anormal sıralı epitel hücreleri belirlenmiştir.

Yapmış olduğumuz çalışmamızın patolojik çalışmalarının sonuçlarına benzer olarak, SamCookiyaei vd., (2012) de *A. hydrophila* maruz bırakılan kerevitlerin hepatopankreas ve solungaç kesitlerinde hemosit agregasyonu ve nükleus piknozu içinde nekroz olduğunu belirlemişlerdir. Yuan vd., (2021) ve Zhu vd., (2021) de *A. veronii* ile enfekte kerevitlerin *Procamburus clarkii* hepatopankreasında epitel vakuolizasyonu ve hücre parçalanması, barsakta hücrelerin vakuolizasyonunu kütikulanın dejenerasyonunu, düzensiz şekilli ve anormal şekilde düzenlenmiş epitel hücreleri gözlemlemişlerdir.

5. SONUÇ

Bu çalışmanın sonuçlarına göre *Aeromonas* sp., *P.leptodactylus* türünde dış morfoloji olarak hızlı bir belirti göstermeden akut ve % 100 oranında ölümlere aynı zamanda hepatopankreas ve bağırsakta da olumsuz patolojik bulgulara sebep olmaktadır.

Sonuç olarak aeromonas türleri akuatik canlılarda florada doğal olarak bulunan fırsatçı patojenlerdir. Yetiştiricilik şartlarında stres ve optimum koşullardaki değişikliklere bağlı olarak hastalığa sebep olmaktadır. *Aeromonas* enfeksiyonlarında bakterinin ekstrasellüler enzimlerinden dolayı akuakültürde kitle halinde ölümlere sebep olmaktadır. Bu nedenle söz konusu patojenin oluşturabileceği hastalık problemlerinin önlenmesi için profilaktif önlemlerin alınması önem arz etmektedir.

FİNANS

Bu çalışmanın yürütülmesinde herhangi bir finansal destek alınmamıştır.

ÇIKAR ÇATIŞMASI BEYANI

Yazarlar, bu çalışmayı etkileyebilecek finansal çıkarlar veya kişisel ilişkiler olmadığını beyan eder.

YAZAR KATKILARI

Çalışma kurgusu: SBK; Literatür taraması: ŞK, PY, SBK, AK; Metodoloji: ŞK, PY, AK; Deneyin gerçekleştirilmesi: ŞK, PY, ÖÖ, SBK, AK; Veri analizi: ŞK, PY, ÖÖ, SBK, AK; Makale yazımı: ŞK, PY, ÖÖ, SBK, AK; Denetleme: AK. Tüm yazarlar nihai taslağı onaylamıştır.

ETİK ONAY BEYANI

Bu çalışmada tatlı su istakozu kullanılması nedeniyle Yerel Etik Kurul Onayına gerek duyulmamıştır.

VERİ KULLANILABİLİRLİK BEYANI

Bu çalışmada kullanılan verilere birinci yazardan talep üzerine erişilebilir. Veriler, gizlilik veya etik kısıtlamalar nedeniyle kamuya açık değildir.

KAYNAKÇA

- Austin, B., & Austin, D. A. (2012). *Bacterial Fish Pathogens. Diseases of Farmed and Wild Fish*, 5th ed. Springer.
- Avsever, M. L., Hilmioğlu Polat, S., Türk, N., & Metin, D. Y. (2011). Tatlı su istakozlarından (*Astacus leptodactylus*) *Saprolegnia* sp. ve *Aeromonas hydrophila* izolasyonu. *Kafkas Üniversitesi Veterinerlik Fakültesi Dergisi*, 17(5), 873-875. <https://doi.org/10.9775/Kvfd.2011.4714>
- Buller, N. B. (2004). *Bacteria from fish and other aquatic animals: a practical identification manual*. <https://doi.org/10.1079/9780851997384.0000>
- Cascón, A., Fregeneda, J., Aller, M., Yugueros, J., Temprano, A., Hernanz, C., Sánchez, M., Rodríguez-Aparicio, L., & Naharro, G. (2000). Cloning, characterization, and insertional

- inactivation of a major extracellular serine protease gene with elastolytic activity from *Aeromonas hydrophila*. *Journal of Fish Diseases*, 23(1), 49–59. <https://doi.org/10.1046/j.1365-2761.2000.00206.x>
- Cerenius, L., & Söderhäll, K. (2018). Crayfish immunity – Recent findings. *Developmental & Comparative Immunology*, 80, 94–98. <https://doi.org/10.1016/j.dci.2017.05.010>
- Chinain, M., & Vey, A. (1988). Experimental study of *Fusarium solani*: Infections in *Astacus leptodactylus* and *Pacifastacus leniusculus* (Crustacea, Decapoda). *Diseases of Aquatic Organisms*, 5, 215–223. <https://doi.org/10.3354/dao005215>
- Corbel, V., Zuprizal, Z., Shi, C., Huang, Sumartono, Arcier, J.-M., & Bonami, J.-R. (2001). Experimental infection of European crustaceans with white spot syndrome virus (WSSV). *Journal of Fish Diseases*, 24(7), 377–382. <https://doi.org/10.1046/j.1365-2761.2001.00302.x>
- Crandall, K. A., & De Grave, S. (2017). An updated classification of the freshwater crayfishes (Decapoda: Astacidea) of the world, with a complete species list. *Journal of Crustacean Biology*, 37(5), 615–653. <https://doi.org/10.1093/jcobiol/rux070>
- Diler, O., & Bolat, Y. (2001). Isolation of *Acremonium* species from crayfish, *Astacus leptodactylus* in Egirdir Lake. *Bulletin-European Association of Fish Pathologists*, 21(4), 164–168.
- Dobrzycka-Krahel, A., & Fidalgo, M. L. (2023). Euryhalinity and Geographical Origin Aid Global Alien Crayfish Invasions. *Water*, 15(3), 569. <https://doi.org/10.3390/w15030569>
- Dragičević, P., Bielen, A., Petrić, I., & Hudina, S. (2020). Microbial pathogens of freshwater crayfish: A critical review and systematization of the existing data with directions for future research. *Journal of Fish Diseases*, 44(3), 221–247. <https://doi.org/10.1111/jfd.13314>
- Farmer, J. J., Arduino, M. J., & Hickman-Brenner, F. W. (2006). The Genera *Aeromonas* and *Plesiomonas*. In M. Dworkin, S. Falkow, E. Rosenberg, K. H. Schleifer, E. Stackebrandt, (Eds). *The Prokaryotes* (pp. 564–596). Springer. https://doi.org/10.1007/0-387-30746-x_19
- Halder, S. K., Maity, C., Jana, A., Ghosh, K., Das, A., Paul, T., Mohapatra, P. K. D., Pati, B. R., & Mondal, K. C. (2014). Chitinases biosynthesis by immobilized *Aeromonas hydrophila* SBK1 by prawn shells valorization and application of enzyme cocktail for fungal protoplast preparation. *Journal of Bioscience and Bioengineering*, 117(2), 170–177. <https://doi.org/10.1016/j.jbiosc.2013.07.011>
- Hayakijkosol, O., Owens, L., & Picard, J. (2017). Case report of bacterial infections in a redclaw crayfish (*Cherax quadricarinatus*) hatchery. *Aquaculture*, 475, 1–7. <https://doi.org/10.1016/j.aquaculture.2017.03.038>
- Holt, J. G. (1977). *The shorter Bergey's manual of determinative bacteriology*. Williams & Wilkins Co.
- Jiravanichpaisal, P., Roos, S., Edsman, L., Liu, H., & Söderhäll, K. (2009). A highly virulent pathogen, *Aeromonas hydrophila*, from the freshwater crayfish *Pacifastacus leniusculus*. *Journal of Invertebrate Pathology*, 101(1), 56–66. <https://doi.org/10.1016/j.jip.2009.02.002>
- Khalil, R. H., El-Banna, S. A., & Mahfouz, N. B. (2009). Study on micro flora of wild freshwater crayfish (*Procambarus clarkii*). In *Proceedings of the 2nd Global Fisheries and Aquaculture Research Conference, Cairo International Convention Center, 24-26 October 2009* (pp. 257–261). Massive Conferences and Trade Fairs.
- Li, C., Wang, R., Su, B., Luo, Y., Terhune, J., Beck, B., & Peatman, E. (2013). Evasion of mucosal defenses during *Aeromonas hydrophila* infection of channel catfish (*Ictalurus punctatus*) skin. *Developmental & Comparative Immunology*, 39(4), 447–455. <https://doi.org/10.1016/j.dci.2012.11.009>
- Loker, E. S., Adema, C. M., Zhang, S.-M., & Kepler, T. B. (2004). Invertebrate immune systems - not homogeneous, not simple, not well understood. *Immunological Reviews*, 198(1), 10–24. <https://doi.org/10.1111/j.0105-2896.2004.0117.x>
- Maestracci, V., & Vey, A. (1988). Fungal infection of gills in crayfish: Histological, cytological and physiopathological aspects of the disease. *Freshwater Crayfish*, 7, 187–194. <https://doi.org/10.5869/fc.1988.v7.187>

- Michael, J. J., & Duffey, P. S. (1988). Mesophilic aeromonads in human disease: Current taxonomy, laboratory identification, and infectious disease spectrum. *Reviews of Infectious Diseases*, 10, 980–997
- OIE (Office International des Epizooties). (2003). *Manual of diagnostic tests for aquatic animals*, 4th ed. Office International des Epizooties.
- Özdemir, F., & Arslan, S. (2021). Balıktan İzole Edilen Hareketli Aeromonas Türlerinin Bazı Ekstrasellüler Enzimlerinin Belirlenmesi. *Gazi Üniversitesi Fen Fakültesi Dergisi*, 2(1), 13-23.
- Raissy, M., Khamesipour, F., Rahimi, E., & Khodadoostan, A. (2014). Occurrence of *Vibrio* spp., *Aeromonas hydrophila*, *Escherichia coli* and *Campylobacter* spp. in crayfish (*Astacus leptodactylus*) from Iran. *Iranian Journal of Fisheries Sciences*, 13(4), 944-954.
- Rasmussen-Ivey, C. R., Figueras, M. J., McGarey, D., & Liles, M. R. (2016). Virulence Factors of *Aeromonas hydrophila*: In the Wake of Reclassification. *Frontiers in Microbiology*, 7, 1337. <https://doi.org/10.3389/fmicb.2016.01337>
- Raj, N. S., Swaminathan, T. R., Dharmaratnam, A., Raja, S. A., Ramraj, D., Lal, K. K., (2019). *Aeromonas veronii* caused bilateral exophthalmia and mass mortality in cultured Nile tilapia, *Oreochromis niloticus* (L.) in India. *Aquaculture* 512, 734278. <https://doi.org/10.1016/j.aquaculture.2019.734278>
- Palu, A. P., Gomes, L. M., Miguel, M., Balassiano, I. T., Queiroz, M., Freitas-Almeida, A. C., & Oliveira, S. (2006). Antimicrobial resistance in food and clinical *Aeromonas* isolates. *Food Microbiology*, 23, 504–509. <https://doi.org/10.1016/j.fm.2005.07.002>
- Salighehzadeh, R., Sharifiyazdi, H., Akhlaghi, M., Khalafian, M., Gholamhosseini, A., & Soltanian, S. (2019). Molecular and clinical evidence of *Aeromonas hydrophila* and *Fusarium solani* co-infection in narrow-clawed crayfish *Astacus leptodactylus*. *Diseases of Aquatic Organisms*, 132(2), 135–141. <https://doi.org/10.3354/dao03309>
- SamCookiyaei, A., Afsharnasab, M., Razavilar, V., Motalebi, A. A., Kakoolaki, S., Asadpor, Y., Yahyazade, M. Y., & Nekuie Fard, A. (2012). Experimentally pathogenesis of *Aeromonas hydrophila* in freshwater Crayfish (*Astacus leptodactylus*) in iran. *Iranian journal of fisheries sciences*, 11(3), 644-656.
- Sun, S., Qin, J., Yu, N., Ge, X., Jiang, H., & Chen, L. (2013). Effect of dietary copper on the growth performance, non-specific immunity and resistance to *Aeromonas hydrophila* of juvenile Chinese mitten crab, *Eriocheir sinensis*. *Fish & Shellfish Immunology*, 34(5), 1195–1201. <https://doi.org/10.1016/j.fsi.2013.01.021>
- Tomás, J. M. (2012). The Main *Aeromonas* Pathogenic Factors. *ISRN Microbiology*, 2012, 256261. <https://doi.org/10.5402/2012/256261>
- Yuan, G., Zhu, L., Jiang, X., Zhang, J., Pei, C., Zhao, X., Li, L., & Kong, X. (2021). Diagnosis of co-infection with white spot syndrome virus and *Aeromonas veronii* in red swamp crayfish *Procambarus clarkii*. *Aquaculture*, 532, 736010. <https://doi.org/10.1016/j.aquaculture.2020.736010>
-