

CERRAHİ UYGULANAN ORAK HÜCRELİ ANEMİLİ ÇOCUKLARDA PREOPERATİF VE POSTOPERATİF YÖNETİM: TEK MERKEZ DENEYİMİ

PREOPERATIVE AND POSTOPERATIVE MANAGEMENT IN CHILDREN WITH SICKLE CELL ANEMIA UNDERGOING SURGERY: A SINGLE-CENTER EXPERIENCE

Can ACIPAYAM¹, Defne Ay TUNCEL², Gül İLHAN³, Halil İbrahim EKEN⁴, Ali KOYUNCUER⁵, Gönül OKTAY⁶

¹Kahramanmaraş Sütçü İmam Üniversitesi Tıp Fakültesi, Pediatrik Hematoloji ve Onkoloji Bilim Dalı

²Çukurova Üniversitesi Tıp Fakültesi, Pediatrik Hematoloji ve Onkoloji Bilim Dalı

³Antakya Devlet Hastanesi, Hematoloji Bölümü

⁴Antakya Devlet Hastanesi, Çocuk Cerrahisi Bölümü

⁵Antakya Devlet Hastanesi, Patoloji Bölümü

⁶Antakya Devlet Hastanesi, Hemoglobinopati merkezi

ÖZ

AMAÇ: Orak hücre anemisinde (OHA) cerrahi işlemler sıkça gereklidir. OHA'lı hastaların postoperatif komplikasyonlar için nispeten daha yüksek riske sahip olduğu kabul edilmektedir. Bu çalışmanın amacı, ameliyat olan OHA'lı hastaların ameliyat öncesi ve sonrası yönetimini değerlendirmektir.

GEREÇ VE YÖNTEM: Hastanemizde ameliyat olan tüm OHA'lı çocukların yaş, cinsiyet, preoperatif incelemeler ve postoperatif komplikasyon bilgilerine geriye dönük olarak tıbbi kayıtları incelenerek ulaşıldı.

BULGULAR: 2012-2014 yılları arasında, OHA'lı 12 çocuk hasta hastanemizde ameliyat oldu. Hastaların ortalama yaşı 12.1 yıl (aralık, 6–17) idi. Beşi kız çocuktur. Cerrahi işlemler kolesistektomi (n=6), tonsillektomi/adenoidektomi (n=3), splenektomi (n=2) ve over kist eksizyonu (n=1) idi. Splenektomi olan bir hastaya eş zamanlı olarak kolesistektomi uygulandı. Hastalar ameliyattan önce basit eritrosit transfüzyonu (n=1) veya total kan değişimi (n=10) tedavisi aldı. Bir hasta kronik transfüzyon programına kayıtlı olduğu için transfüzyon almadı. Tüm hastalar ameliyat öncesi geceden başlayarak ve ameliyat sonrasında devam eden intravenöz hidrasyon aldı. Ameliyat sonrası ortalama hastanede kalış süresi 5,3 gün (dağılım, 3–10) idi. Hiç vazooklüziv kriz ya da ölüm saptanmadı.

SONUÇ: OHA'lı hastalara elektif cerrahi öncesi, postoperatif komplikasyonları azaltmak amacı ile Hemoglobin S oranını %40'ın altına düşürmek için transfüzyon yapılmıştır. İyi preoperatif ve postoperatif yönetim ile cerrahi OHA'lı çocuklarda etkili ve güvenlidir.

ANAHTAR KELİMELELER: Orak hücre anemisi, cerrahi, komplikasyon

ABSTRACT

OBJECTIVE: Surgical procedures are often required in sickle cell anemia (SCA). Patients with SCA are recognized as having a relatively higher risk for postoperative complications. The aim of the present study was to evaluate the preoperative and postoperative management of patients with SCA undergoing surgery.

MATERIALS AND METHODS: The medical records of all children with SCA who had surgery at our hospital were retrospectively reviewed for the following: age, gender, preoperative investigations, and postoperative complications.

RESULTS: From 2012 to 2014, 12 children with SCA had surgery at our hospital. The patients' mean age was 12.1 years (range, 6–17). Five patients were female. The surgical procedures were cholecystectomy (n=6), tonsillectomy/adenoidectomy (n=3), splenectomy (n=2) and excision of ovarian cyst (n=1). In a patient who had undergone splenectomy, concomitant cholecystectomy were also performed. Patients received simple packed red blood cell transfusion (n=1) or total exchange transfusion (n=10) before the surgery. One patient was not transfused which was already enrolled in a chronic transfusion program. All patients received intravenous hydration the night before the surgery and postoperatively. The mean postoperative hospital stay was 5.3 days (range, 3-10). There were no vaso-occlusive crises or deaths.

CONCLUSIONS: Children with sickle cell disease presenting for elective surgery should be given a transfusion for a hemoglobin S ratio less than 40% in an attempt to reduce postoperative complications. With good preoperative and postoperative management, surgery is both safe and effective for children with SCA.

KEYWORDS: Sickle cell anemia, surgery, complication

Geliş Tarihi / Received: 15.10.2014

Kabul Tarihi / Accepted: 07.11.2014

Yazışma Adresi / Correspondence: Can Acipayam

Kahramanmaraş Sütçü İmam Üniv. Tıp Fakültesi, Pediatrik Hematoloji ve Onkoloji Bilim Dalı, 46100 Kahramanmaraş, TURKEY
cacipayam@hotmail.com

GİRİŞ

Orak hücre anemisi (OHA) dünyada en sık görülen hemoglobinopatilerden biridir. Otozomal resesif kalıtım gösteren bu hastalıkta hemoglobin S'i homozigot durumda taşıyan hastalar için OHA terimi kullanılırken, hemoglobin S'i diğer hemoglobinlerle birlikte taşıyan kişilerde görülen tabloya oraklaşma sendromları denilmektedir (1). Hastalarda vazooklüzif kriz (ağrılı kriz), infeksiyonlar ve hayatı tehdit eden akut göğüs sendromu görülür (2).

Genel popülasyona göre bu grupta cerrahi daha çok yapılmaktadır. OHA'lı hastalarda abdominal cerrahilerden kolesistektomi ve splenektomi en çok yapılan operasyonlardır. Kolesistektomi, OHA'lı hastalarda safra kesesi taşlarına bağlı daha sık yapılmaktadır (3, 4). Kronik hemolitik anemiye bağlı sıklıkla kolelitiazis bu hastalarda oluşmaktadır (3, 5). Adenotonsillektomi sık yapılan bir diğer cerrahidir. Adenotonsiller hipertrofi muhtemelen erken fonksiyonel hiposplenizme ilişkilidir. Obstrüktif uyku apnesinde, adenoidler ikincil olarak hipertrofiye uğrar, sıklıkla OHA hastalarında görülür ve adenotonsillektomi yapılması gerekir (3, 6). Obstrüktif uyku apnesi varsa postoperatif komplikasyonlar daha çok görülmektedir. Özellikle dört yaş altındaki hastalar postoperatif komplikasyonlar açısından daha risklidir (3, 6).

Dünyanın birçok yerinde OHA'lı hastalar, cerrahi öncesi sıklıkla kan transfüzyonu alır, amaç postoperatif komplikasyonların önlenmesidir. Transfüzyon prosedürleri exchange transfüzyon; hemoglobin S seviyesini %30 altına düşürmek veya bir-iki ünite basit transfüzyon yaparak hemoglobin seviyesini 10 gr/dL civarında tutmaktır (3, 7). Klinisyenler özellikle preoperatif kan transfüzyonu yapılacağı zaman hastaya göre davranılmasını önermektedirler. Cerrahi risk kategorilerine göre düşük, orta, yüksek transfüzyon ihtiyacı belirlenmelidir. Ayrıca cerrahi süresi, transfüzyon hikayesi, OHA ilişkili komplikasyonlar, hastanın genel sağlık durumu da göz önünde bulundurulmalıdır. Cerrahi risk kategorileri düşük: göz, deri, burun, kulak, distal ekstremiteler ve dental, perineal, and inguinal bölgeler, orta: boğaz, boyun, omurga, proksimal ekstremiteler, genitoüriner sistem,

intraabdominal bölgeler, yüksek: intrakranial, kardiyovasküler, intratorasik bölgelerdir (**Tablo 1**). Postoperatif, solunum fonksiyonları mutlaka takip edilmelidir (3).

Tablo 1: Cerrahi risk kategorileri

Cerrahi risk	Cerrahi uygulanan bölge
Düşük	Göz, deri, burun, kulak, distal ekstremiteler, dental, perineal, inguinal
Orta	Boğaz, boyun, omurga, proksimal ekstremiteler, genitoüriner sistem, intraabdominal
Yüksek	Intrakranial, kardiyovasküler, intratorasik

Bu çalışmanın amacı; OHA'lı hastalarda uygun preoperatif ve postoperatif yönetim ile düşük morbidite ve mortalite ile cerrahi işlemlerinin gerçekleştirilebileceğine dikkat çekmektir.

GEREÇ VE YÖNTEM

Çalışmayı son 2 yıl içinde (2012–2014) Hatay Antakya Devlet Hastanesi Çocuk Hematolojisi ve Onkolojisi bölümüne başvuran ve opere olan OHA'lı hastalarımızda gerçekleştirdik. Ameliyat öncesi tüm hastaların tam kan sayımı ve hemoglobin elektroforezine bakıldı. Hemoglobin (Hgb), hematokrit (HCT) ve hemoglobin S değerlerine göre ameliyattan önce gerekenlere kan değişimi veya basit kan transfüzyonu yapılmıştır. Kan değişimi veya basit kan transfüzyonu sonrası tekrar kan sayımı ve hemoglobin elektroforezi tekrarlanmıştır. Hastalarda ameliyat öncesi hemoglobin S'in %40 altında ve hemoglobinin 10 g/dl civarında olması hedeflendi.

İstatistiksel analiz SPSS, version 15 kullanılarak yapıldı. Değerler, ortalama±standart deviasyon (SD) ve minimum-maksimum olarak verildi.

BULGULAR

Çalışmamızı opere olan OHA'lı 12 hastada gerçekleştirdik. Hastalarımızın 5'i kız çocuk, 7'si erkek çocuk ve yaş ortalaması 12.1±3.65 (yaş aralığı 6-17 yaş) idi. Splenektomi 2 hasta, adenoidektomi ve tonsillektomi 3 hasta, kolesistektomi 6 hasta ve 1 hasta over kist eksizyonu olmak üzere toplam 12 hasta ameliyat olmuştur. Splenektomi olan bir hastaya aynı anda kolesistektomi ameliyatıda uygulanmıştır. Hastaların hepsi cerrahi risk kategorisi olarak orta risk grubunda idi. Hastanede kalış süresi 5.25±2.53 gün (dağılım 3-10 gün) idi (**Tablo 2**).

Tablo 2: Hastaların demografik, klinik ve laboratuvar özellikleri.

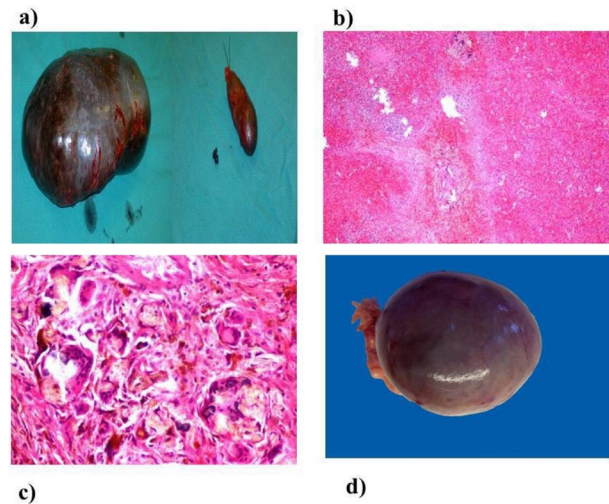
Parametre	n= 12
Demografik özellikler	
Ortalama yaş (yıl, dağılım)	12,1 (6-17)
Cinsiyet (kız,%)	5 (%42)
Klinik özellikler (n,%)	
Kolesistektomi	6 (%50)
Splenektomi	2 (%17)
Tonsillektomi ve adenoidektomi	3 (%25)
Over kist eksizyonu	1 (%8)
Basit transfüzyon	1 (%8)
Kan değişimi	10 (%84)
Transfüzyon almayan	1 (%8)
Postoperatif hastanede yatış süresi (gün, dağılım)	5,25 (3-10)
Laboratuvar özellikleri (ortalama±SD, dağılım)	
Kan nakli öncesi Hgb (g/dl)	8,6±0,82 (6,5-9,5)
Kan nakli sonrası Hgb (g/dl)	10,2±0,34 (9,6-10,6)
Kan nakli öncesi HbS (%)	73±13,84 (37,5-85,2)
Kan nakli sonrası HbS (%)	29,6±8,47 (9,7-39)

SD: Standart deviasyon, Hgb: Hemoglobün, HbS: Hemoglobün S.

Hastaların %75'i ilk 5 günde taburcu edildi. Operasyon öncesi hastaların hemoglobün S düzeyinin %40'ın altına düşürülmesi planlandı. Total kan değişimi 10 hastaya ve basit eritrosit transfüzyonu 1 hastaya yapıldı. Bir hasta kronik transfüzyon programında olduğu ve hemoglobün S değeri %40'ın altında olduğu için transfüzyon almadı. Hastaların kan değişimi öncesi hemoglobün S ortalaması %73±13.84 (dağılım %37.5-85.2), hemoglobün ortalaması 8.6±0.82 g/dl (dağılım 6.5-9.5 g/dl), kan değişimi sonrası hemoglobün S ortalaması %29.6±8.47 (dağılım %9.7-39) ve hemoglobün ortalaması 10.2±0.34 g/dl (dağılım 9.6-10.6 g/dl) olarak bulundu (**Tablo 2**).

Tüm hastalara operasyondan önceki geceden başlayarak idame mayinin 1.5 katı oranında intravenöz hidrasyon başlandı ve operasyondan sonra yeterli oral alınımı olana kadar devam edildi. Yine ameliyat öncesi ve sonrası en etkili analjezik ve antibiyotik verilmişti. Splenektomi olan hastaların ikisinde endikasyon tekrarlayan ve hayatı tehdit eden splenik sekestrasyon krizi idi. 17 yaşında splenektomi olan hastanın ultrasonografisinde dalakta masif infarkt alanları saptandı. Hastaların birinde midklavikular hattan 5 cm, diğerinde 9 cm palpe edilen splenomegali mevcut idi. Splenektomi olacak hastalara operasyondan önce batın ultrasonografi yapıldı. Kolelitiazisi olan hastalara splenektomi ile eş zamanlı olarak kolesistektomi operasyonu da yapıldı (**Şekil 1a**). Splenektomi yapılacak olanlara ameliyattan

önce pnömokok, meninkokok ve hemofilus influenza tip B aşuları yapılmış, enfeksiyonu önleme amaçlı ameliyat öncesi ve sonrası da penisilin tedavisi uygulanmıştır. Splenektomi yapılan hastaların dalak materyallerinin histopatolojik incelenmesinde, splenik sinüs ve kordlarda masif kırmızı hücre birikimi, infarkte alanlarda irregüler fibröz bantlar, abundant hemosiderin, kristalin-kalsifiye materyal, makrofaj ve multinükleer dev hücrelerden oluşan fibrotik nodüller izlenmiştir (**Şekil 1b, Şekil 1c**). Kolesistektomi operasyonu olan hastaların tümünde semptomatik kolelitiazis bulguları vardı. Over kist operasyonu yapılan hastamızda 7.5x6.5 cm'lik dev kist saptandı. Bir haftalık bekleme süresince kist boyutları gerilemeyince kist eksize edildi (**Şekil 1d**). Hastalarda operasyondan sonra oraklaşma krizine rastlanmadı ve ölüm olmadı. Hastalar sorunsuz taburcu edildi.



ŞEKİL 1: Hastaların ameliyat materyalleri makroskopik ve patolojik görüntüleri. **a:** dalak ve safra kesesi makroskopik görüntüsü, **b:** splenektomi materyalinin mikroskopik değerlendirmesinde arada fibröz bantların izlendiği dalak parankiminde kırmızı kan hücrelerinin sinüzoid ve kordlarda toplandığı izlenmektedir (Hematoksilen & Eosin X 40), **c:** Kristalin-kalsifiye materyal, makrofaj ve multinükleer dev hücrelerden oluşan fibrotik nodüller gösterilmiştir (Hematoksilen & Eosin X 400), **d:** overde kist makroskopik görüntüsü.

TARTIŞMA

OHA'lı hastalar postoperatif komplikasyonlar için rölatif olarak yüksek riske sahiptir. Cerrahi ve anestezi, potansiyel hipotansiyon, hipoksi,

asidoz, hipoperfüzyon ve hipotermi OHA'lı hastalar için major stres faktörleridir. OHA'lı hastalarda cerrahi ciddi komplikasyonlara neden olabilir. Bu komplikasyonlar ateş, atelektazi, pnömoni veya orak hücre vazooklüzyonlarıdır. Literatürde postoperatif komplikasyon oranı %7-32 olarak bildirilmektedir (8-10). Diğer araştırmacılar perioperatif mortalite oranının %10, postoperatif komplikasyonun %50'ye ulaştığını rapor etmişlerdir (10). Bu çalışmada 2 yıllık sürede 12 OHA'lı hasta opere olmuş ve hiçbirinde OHA ile ilişkili komplikasyon görülmemiştir.

Bu komplikasyonları önlemek için eritrosit transfüzyonu yapılmalıdır. Çeşitli transfüzyon rejimleri vardır. Bunlar; konservatif, basit transfüzyon, parsiyel veya tam kan değişimidir (11). Birçok yazar tarafından basit ve total kan değişimi tedavilerinin hangisinin seçileceği tartışma konusu olmuştur. Vichinsky ve ark. preoperatif agresif transfüzyonun (Hemoglobin S seviyesinin %30'un altında ve hemoglobin seviyesini 10 gr/dl'de tutmak) konservatif transfüzyona (hemoglobin S düzeyinden bağımsız hemoglobin seviyesini 10 gr/ dl üzerinde tutmak) bir üstünlüğünün olmadığını göstermiştir (10). Bizim çalışmamızda cerrahi işlemlerin tümü orta riskli cerrahi risk kategorisinde idi. Bu nedenle tüm hastaların hemoglobin S düzeyleri %40'ın altında ve hemoglobin değerleri 10 g/dl civarında tutulması planladı. 10 hastaya total kan değişimi, 1 hastaya basit transfüzyon yapıldı. Bir hasta ise kronik transfüzyon programında olduğundan ve hemoglobin S düzeyi %37.5 olduğu için transfüzyon almadı. Tüm hastalara eritrosit transfüzyonu öncesi hemoglobin elektroforezi yapıp, hemoglobin ve hemoglobin S değerlerine göre transfüzyon kararı verildi.

OHA, çocuklarda kolelityazisin en önemli nedenidir. OHA'lı hastalarda kolelityazisin sıklığı %17-55 arasında değişir ve sıklığı yaş ile artar. Kolesistektomi orak hücre anemili hastalarda en sık yapılan cerrahi prosedürdür (11-13). Kolesistektomi tüm semptomatik kolelityazisli hastalarda elektif işlem olarak yapılmalıdır, çünkü akut kolesistit epizodu süresince acil cerrahi istenmeyen durumlara neden olabilir. Asemptomatik hastalara en iyi seçim konservatif yaklaşım görünmektedir (14, 15). Literatürlere benzer olarak bizim kolesistektomi uygulanan 6 hastamızda semptomatik kolelityazis vardı ve elektif

koşullarda kolesistektomi yapıldı.

OHA'lı hastalarda splenektominin primer endikasyonları hipersplenizm, tekrarlayan sekestrasyon krizleri, splenik infarkt ve apselerdir. Yapılan bir çalışmada; 113 OHA'lı hastanın 26 tanesi hipersplenizm, 23 tanesi majör sekestrasyon krizi, 50 tanesi minör tekrarlayan splenik sekestrasyon krizi, 12 tanesi splenik abse ve 2 tanesi masif splenik infarkt nedeni ile splenektomi olmuşlardır (16). OHA'lı hastalarda dalağın alınmış olması, hastaların transfüzyon ihtiyacını azaltmada, büyümüş dalağın mekanik basısına bağlı rahatsızlık hissinin azaltılmasında ve akut splenik sekestrasyon krizi risklerini önlemede faydalıdır (16). Bizim 2 hastamızda da splenektomi endikasyonu olarak tekrarlayan splenik sekestrasyon krizi ve masif splenomegali vardı. Splenektomi ve kolesistektominin eş zamanlı yapılması OHA'lı hastalarda komplikasyonlar açısından ayrı ayrı yapıldığı kadar güvenli, etkili ve en sık tedavi gerektiren ortak cerrahi işlemlerdendir. Splenektomi öncesi OHA'lı tüm hastalara mutlaka rutin batın ultrasonu yapılması ve safra kesesi taşı tespit edilmesi durumunda, eş zamanlı olarak kolesistektomi operasyonu yapılması önerilmektedir. Daha önce yapılan bir çalışmada splenektomiye kolesistektominin eklenmesi morbiditeyi artırmadan, safra kesesi taşına bağlı gelişebilecek sonraki komplikasyonları ortadan kaldırarak ve abdominal kriz durumunda kolesistit olasılığını ortadan kaldırıp gelecekteki yönetiminin daha kolay olacağı sonucuna varılmıştır (17). Bizim çalışmamızda da splenektomi yapılan bir olguya eş zamanlı olarak kolesistektomi yapılmış ve komplikasyon görülmemiştir.

OHA'lı çocuklarda, adenotonsiller hipertrofi veya tekrarlayan tonsillit sıklıkla obstrüktif uyku apnesi, serebrovasküler iskemi veya sık tekrarlayan ağrı atakları ile bağlantılıdır. Sıklıkla adenoidektomi ve/veya tonsillektomi gerekir. Kulak, burun ve boğaz operasyonları bu hastalarda cerrahi işlemlerin yaklaşık beşte birini oluşturur (11, 18). Bizim çalışmamızda 3 olguya semptomatik adenotonsiller hipertrofi, tekrarlayan tonsillit ve sık ağrılı kriz atakları olduğu için adenoidektomi ve tonsillektomi operasyonu yapıldı. Ayrıca çalışmamızda bir hastaya over kist eksizyonu yapıldı. Over kist boyutu 7.5x6.5 cm olan hastada 1 haftalık takip süresine rağmen küçülme olmayınca elektif koşullarda operas-

yon yapıldı.

Sonuç olarak OHA'nın cerrahi yönetiminde hematolog, cerrah ve anestezi uzmanını içeren multidisipliner bir yaklaşım olmalıdır. OHA'lı hastalarda, vazooklüzif krize neden olabilecek faktörler preoperatif, intraoperatif ve postoperatif dönem sırasında yakından izlenmelidir. Oraklaşmaya neden olabilecek hipoksi, hipovolemi, hipotermi ve asidozdan kaçınılmalıdır. Bizim deneyimlerimiz intravenöz hidrasyon, oksijen desteği, analjezik, antibiyotik ve transfüzyon tedavilerinden oluşan destekleyici bakımın, orak hücre ile ilişkili intraoperatif ve postoperatif komplikasyonları önlemede etkili olduğunu göstermiştir.

KAYNAKLAR

1. Al-Salem AH. Splenic complications of sickle cell anemia and the role of splenectomy. *ISRN Hematol* 2011;2011:864257.
2. Akohoue SA, Shankar S, Milne GL, et al. Energy expenditure, inflammation, and oxidative stress in steady-state adolescents with sickle cell anemia. *Pediatr Res* 2007;61(2):233-8.
3. Buck J, Davies SC. Surgery in sickle cell disease. *Hematol Oncol Clin North Am* 2005;19(5):897-902.
4. Wali YA, al Okbi H, al Abri R. A comparison of two transfusion regimens in the perioperative management of children with sickle cell disease undergoing adenotonsillectomy. *Pediatr Hematol Oncol* 2003;20(1):7-13.
5. Minkes RK1, Lagzdins M, Langer JC. Laparoscopic versus open splenectomy in children. *J Pediatr Surg* 2000;35(5):699-701.
6. Kemp JS. Obstructive sleep apnea and sickle cell disease. *J Pediatr Hematol Oncol* 1996;18(2):104-5.
7. Ohene-Frempong K. Indications for red cell transfusion in sickle cell disease. *Semin Hematol* 2001;38(1 Suppl 1):5-13.
8. Halvorson DJ, McKie V, McKie K, Ashmore PE, Porubsky ES. Sickle cell disease and tonsillectomy. Preoperative management and postoperative complications. *Arch Otolaryngol Head Neck Surg* 1997;123(7):689-92.
9. Aziz AM, Meshikhes AW. Blood transfusion in patients with sickle cell disease requiring laparoscopic cholecystectomy. *JLS* 2011;15(4):480-5.
10. Vichinsky EP, Haberkern CM, Neumayr L, et al. A comparison of conservative and aggressive transfusion regimens in the perioperative management of sickle cell disease. The Preoperative Transfusion in Sickle Cell Disease Study Group. *N Engl J Med* 1995;333(4):206-13.
11. Hirst C, Williamson L. Preoperative blood transfusions for sickle cell disease. *Cochrane Database Syst Rev* 2012;1:CD003149.
12. Currò G, Meo A, Ippolito D, Pusiol A, Cucinotta E. Asymptomatic cholelithiasis in children with sickle cell disease: early or delayed cholecystectomy? *Ann Surg* 2007;245(1):126-9.
13. Issa H, Al-Salem AH. Role of ERCP in the era of laparoscopic cholecystectomy for the evaluation of choledocholithiasis in sickle cell anemia. *World J Gastroenterol* 2011;17(14):1844-7.
14. Sandoval C, Stringel G, Ozkaynak MF, Tugal O, Jayabose S. Perioperative management in children with sickle cell disease undergoing laparoscopic surgery. *JLS* 2002;6(1):29-33.
15. Gumiero AP, Bellomo-Brandão MA, Costa-Pinto EA. Gallstones in children with sickle cell disease followed up at a Brazilian hematology center. *Arq Gastroenterol* 2008;45(4):313-8.
16. Al-Salem AH, Naserullah Z, Qaisaruddin S, et al. Splenic complications of the sickling syndromes and the role of splenectomy. *J Pediatr Hematol Oncol* 1999;21(5):401-6.
17. Al-Salem AH. Indications and complications of splenectomy for children with sickle cell disease. *J Pediatr Surg* 2006;41(11):1909-15.
18. Tripathi A, Jerrell JM, Stallworth JR. Cost-effectiveness of adenotonsillectomy in reducing obstructive sleep apnea, cerebrovascular ischemia, vaso-occlusive pain, and ACS episodes in pediatric sickle cell disease. *Ann Hematol* 2011;90(2):145-50.