

# Varfarin Tedavisine Bağlı Olarak Gelişen Kısmi Meme Nekrozu Olgusu

## PARTIAL BREAST NECROSIS DUE TO WARFARIN THERAPY

Dr. Ayşegül KARALEZLİ,<sup>a</sup> Dr. Ebru Şengül PARLAK,<sup>a</sup> Dr. H. Canan HASANOĞLU<sup>a</sup>

<sup>a</sup>Göğüs Hastalıkları Kliniği, Ankara Atatürk Eğitim ve Araştırma Hastanesi, ANKARA

### Özet

Meme nekrozu varfarin tedavisinin nadir bir komplikasyonu- dur. Varfarin tedavisi alan hastaların %0.01-0.1'inde cilt nekrozu ve bu vakaların %10-15'inde meme nekrozu ortaya çıkar.

52 yaşında bayan hasta sağ göğüste olan bıçak saplanır tarzda ağrı şikayeti ile acil servise bavurdu. Pulmoner emboli ön tanısı ile yapılan bilateral alt ekstremitte venöz Dopler ultrasonda sağ alt ekstremitte derin venöz sistemde subakut süreçte trombus ile uyumlu lezyon tespit edildi. Hastaya düşük molekül ağırlıklı heparin ve ardından varfarin tedavisi başlandı. Varfarin tedavisinin 3. gününde hastanın sağ memesinde ağrılı ekimotik lezyon ve ardından hemoraji meydana geldi; varfarin hemen kesildi. Protein C ve S düzeyleri normaldi. Varfarin tedavisi kesildikten 3 gün sonra sağ meme inferiorunda 6x8 cm boyutlarında çevresi hiperemik nekrotize alan tespit edildi. Hastaya plastik cerrahi tarafından parsiyel mastektomi operasyonu yapıldı.

Sonuç olarak varfarin tedavisinin birçok yan etkisinin yanında meme nekrozu da oluşabileceği düşünülmelidir. Protein C ve S eksikliği olan hastalarda daha dikkatli davranılmalı ve varfarin tedavisinin yüksek dozlarından kaçınılmalıdır.

**Anahtar Kelimeler:** Meme nekrozu, varfarin, derin ven trombozu

**Turkish Medical Journal 2007, 1:41-43**

### Abstract

Breast necrosis is very rare complication of warfarin. Necrosis of the skin occurs in 0.01-0.1% of patients treated with warfarin and breast involvement exists 10% to 15% of these cases.

Fifty two years old woman admitted to the emergency service with a sudden right chest pain. She were hospitalized with prediagnosis of the pulmonary embolism. Subacute thrombosis was determined on right leg by Doppler ultrasonography. Low molecular weight heparin and then warfarin therapy were started to the patient. Painful ecchymosis and hemorrhagic lesion occurred in the patient's right breast on the 3<sup>rd</sup> day of therapy. Warfarin therapy was stopped immediately. Protein C and S values were normal. 3 days later of 6x8 cm sized peripherally necrotic area was seen in the right breast's inferior part. Plastic surgeons applied partial mastectomy.

As a result; we have to retain that besides multiple side effects of warfarin therapy, breast necrosis can occur. We have to pay attention in Protein C and S deficient patients and also avoid from high charging warfarin doses.

**Key Words:** Breast necrosis, warfarin, deep venous thrombosis

**V**arfarinin major etkisi intrinsek pıhtılaşma mekanizmalarının inhibisyonudur; özellikle K vitamini bağımlı faktörler olan 10, 9, 8 ve 5'in hepatik sentezini inhibe eder.<sup>1</sup> Genellikle pulmoner emboli, derin ven trombozu, miyokard enfarktüsü ve valvuler kalp cerrahisinde kullanılır.<sup>2</sup> Genel komplikasyonları hemoraji ve kanama diyatezidir. Nadir komplikasyonları ise cilt ve subkutan dokuda nekroz ortaya çıkarabilmesidir.<sup>1</sup>

dir.<sup>1</sup> Varfarinin neden olduğu meme nekrozu çok nadir bir komplikasyondur.<sup>2</sup>

### Olgu Sunumu

52 yaşında bayan hasta 4 gündür sağ göğüste olan bıçak saplanır tarzda ağrı şikayeti ile acil servise başvurdu, özgeçmişinde diabetes mellitus ve hipertansiyon olan hasta pulmoner emboli ön tanısı ile kliniğimize yatırıldı. Hastaya yapılan bilateral alt ekstremitte venöz Dopler ultrasonda sağ alt ekstremitte derin venöz sistemde subakut süreçte trombus ile uyumlu lezyon tespit edildi. Hastaya düşük molekül ağırlıklı heparin ve ardından varfarin tedavisi başlandı. Varfarin tedavisinin 3. gününde hastanın sağ memesinde ağrılı ekimotik

**Yazışma Adresi/Correspondence:** Dr. Ayşegül KARALEZLİ  
Ankara Atatürk Eğitim ve Araştırma Hastanesi  
Göğüs Hastalıkları Kliniği, ANKARA  
aysegulkaralezli@mynet.com

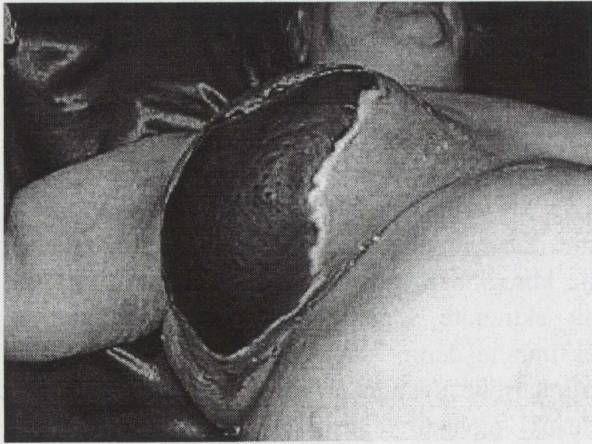
Copyright © 2007 by Türk Tıp Dergisi

Turkish Medical Journal 2007, 1

lezyon ve ardından hemoraji meydana geldi, hemen varfarin tedavisi kesildi. Hastanın memesine herhangi bir travma mevcut değildi. Laboratuvar testlerinde INR 3.9, Hb 8.45 g/dL, WBC 9.25 K/uL, platelet 609.10<sup>3</sup>K/uL idi. Protein C ve S düzeyleri normaldi. Ateşi olmadı. Meme ultrasonunda sağ meme dokularında posteriora da uzanan ödem ve hemoraji ile uyumlu yaygın ekojenite artımı mevcuttu. Varfarin tedavisi kesildikten 3 gün sonra sağ meme inferiorunda 6x8 cm boyutlarında çevresi hiperemik nekrotize alan tespit edildi (Resim 1). Hastaya plastik cerrahide parsiyel mastektomi operasyonu yapıldı. Patoloji raporu abseleşen akut inflamasyon, koagülasyon nekrozu, yağ nekrozu ve fibrozis olarak geldi. Hastanın takibinde herhangi bir komplikasyon gelişmedi.

### Tartışma

Varfarin tedavisi alan hastaların %0.01-0.1'inde cilt nekrozu ortaya çıkar. Tipik olarak orta yaşlı, kadın, şişman varfarin tedavisi alan hastalarda ortaya çıkar. Kalın subkutan yağ doku etkilenir.<sup>2</sup> Hastaların %10-15'inde meme etkilenir.<sup>3</sup> İlk kez 1943'de tanımlanmıştır.<sup>2</sup> Varfarine bağlı yumuşak doku nekrozu tipik olarak ciltte ağrılı bir alan olarak başlar ve hızlıca genişleyen dairesel eritem halini alır. Bu kendiliğinden olarak gerileyebilir, ancak daha sıklıkla geniş hemorajik bül ve alttaki nekrotik deri ve derin yumuşak dokuda



**Resim 1.** Sağ memede varfarin tedavisine bağlı gelişen nekroz izlenmekte.

kalın eskar halini alır.<sup>4</sup> Bu süreç ilk semptomdan itibaren 48-72 saatte tamamlanır. Histolojik değişiklikler fibrinoid nekroz veya damarların trombozu ve duktal epitelyal deskuamasyon ve nekroz içerir.<sup>3</sup> Hastalarda başlangıç semptomları varfarin tedavisinin başlanmasından itibaren 1-10 gün içinde ortaya çıkar ve hastaların %80'inde 3-5 günde ortaya çıkar.<sup>4</sup> Bu vakada 6. günde memede nekroz gelişti. Tromboflebit sonrası varfarin tedavisi alanlarda meme nekrozu olma olasılığı daha sıktır.<sup>3</sup> Bizim vakamızda da tromboflebit nedeniyle varfarin tedavisi başlanmıştır.

Etiyoloji tam olarak bilinmemekle beraber multifaktöryel olduğu düşünülmektedir. Lokal faktörler olarak; lokal ısı değişiklikleri, travma ve lokal perfüzyon yetersizliğinin sebep olabileceği ileri sürülmüştür. Daha önce varfarin kullanımının nekroz gelişmesine predispozisyon oluşturan etkisi yoktur. Protein C ve S'in genetik veya fonksiyonel eksikliği çeşitli yazarlar tarafından bildirilmiştir. Ancak protein C ve S'in normal düzeylerinde de ortaya çıkabilir. Nekroz riski yüksek hastalar belirlenerek ve varfarin büyük yükleme dozlarından kaçınılarak bu durum önlenbilir. Başlangıç tedavisi destek ve konservatif tedaviyi içerir.<sup>2</sup> Varfarin tedavisi öncesi uygun heparinizasyon ve günlük 10 mg ya da altındaki varfarin dozları bu komplikasyonu önleyebilir. Varfarin tedavisinin erken dönemindeki Protein C ve faktör VIII eksikliği paradoksal hiperkoagülasyon durumuna yol açabilir.<sup>3</sup> Bir çok rapor varfarinin kesilmesini ve heparin başlanmasını önermektedirler.<sup>4</sup> Heparin yüksek dozda başlanmalı ve K vitamini, taze donmuş plazma verilerek protein C ve S düzeyleri düzenlenmelidir. Uzun dönem antikoagülasyon gereken hastalara doz ayarlı subkutan heparin tedavisi önerilir.<sup>2</sup> Karakteristik olarak, varfarinin indüklediği meme nekrozu K vitamini tedavisine yanıt vermez ve genellikle hastaların % 50'sinde cerrahi debridmana ihtiyaç duyulur ve mastektomi gerekli olabilir.<sup>2</sup>

### Sonuç

Sonuç olarak varfarin tedavisinin birçok yan etkisinin yanında %50 oranında konservatif tedaviye yanıt vermeyen meme nekrozu meydana gelebilece-

ği de akılda tutulmalıdır. Protein C ve S eksikliği olan hastalarda daha dikkatli olunmalı varfarinin büyük yükleme dozlarından kaçınılmalıdır.

#### KAYNAKLAR

1. Manstein CH, Steerman PH, Goldstein J. Sodium Varfarin-induced gangrene of the breast. *Ann Plast. Surg* 1985;15:161-2.
2. Khalid K. Varfarin-induced necrosis of the breast. *J Postgrad Med* 2004;50:268-9.
3. Isenberg JS, Tu Q, Rainey W. Mammary gangrene associated with Varfarin ingestion. *Ann Plast Surg* 1996;37:553-5.
4. Harveil JD, Furman RL. Recurrent Varfarin-induced soft tissue necrosis resulting in mastectomy. *Mil Med.* 1993;158:283-4.