

## Başağrısı ve Silioretinal Arter Tıkanıklığı ile Gelen Bir Dev Hücreli Arterit Tablosu

### A Giant Cell Arteritis Presenting with Headache and Cilioretinal Artery Occlusion

Dr. Fatma YÜLEK,<sup>a</sup>  
Dr. Nurullah ÇAĞIL,<sup>a</sup>  
Dr. Emine K. AKÇAY,<sup>a</sup>  
Dr. Mete HİDİROĞLU,<sup>b</sup>  
Dr. Aykut ONURSEVER,<sup>c</sup>  
Dr. Şaban ŞİMŞEK<sup>a</sup>

<sup>a</sup>1. Göz Hastalıkları Kliniği,  
<sup>b</sup>Kalp Damar Cerrahi Bölümü,  
<sup>c</sup>Patoloji Bölümü,  
Ankara Atatürk Eğitim ve  
Araştırma Hastanesi, ANKARA

Yazışma Adresi/Correspondence:  
Dr. Fatma YÜLEK  
Ankara Atatürk Eğitim ve  
Araştırma Hastanesi,  
I. Göz Hastalıkları Kliniği,  
ANKARA  
fatmayulekt@yahoo.com

**ÖZET** Dev hücreli arterit, 50 yaş üstünde görülen ciddi görme kaybına yol açan bir vaskulit tablosudur. Hastalık tutulan damarlara bağlı olarak değişik biçimlerde karşımıza çıkabilir. Özellikle bu olguda izlediğimiz gibi koroidal dolaşım bozukluğu olan vakalarda hastanın sistemik bulgularının dikkatli bir biçimde değerlendirilmesi, tanının biyopsi ile desteklenmesi ve bunlara ek olarak acil tedavi başlanması gerekmektedir.

**Anahtar Kelimeler:** Dev hücreli arterit, silioretinal arter

**ABSTRACT** Giant cell arteritis is one of the most serious vasculitis pictures with severe visual loss which is seen over 50 years at ago. The disease may present in several forms according to the vessels involved. Especially cases with the disturbance of the choroidal circulation as in this case should alert us to investigate the systemic symptoms and to support the diagnosis by biopsy in order to start the treatment urgently.

**Key Words:** Giant cell arteritis, cilioretinal artery

**Turkish Medical Journal 2008, 2:30-32**

**D**ev hücreli arterit veya temporal arterit, orta ve büyük genişlikteki damarları etkileyen bir vaskulittir. Görme keskinliğinde azalma, görme alanı ve renkli görme kaybı, çift görme şeklinde göz tutulumu hastaların %7-60'ında bildirilmiştir.<sup>1,2</sup> Göz tutulumunun en ciddi biçimleri olan enflamatuvar anterior iskemik optik nöropati, hastaların %75'inde, santral retinal arter tıkanıklığı ise %15'inde izlenmektedir.<sup>3,4</sup> Daha nadir olarak koroidal iskemi, vertebral arter tutulumuna bağlı oksipital enfarktler da bildirilmiştir.<sup>1,5,6</sup>

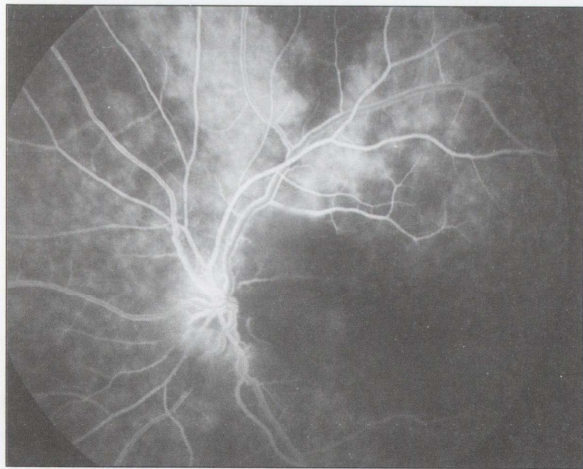
Bu olgu, dev hücreli arteritin daha az sıklıkla görebileceğimiz benzeri komplikasyonlarından birinin bize geliş şeklini ve ele alınışını irdelemek amacıyla sunulmuştur.

## OLGU SUNUMU

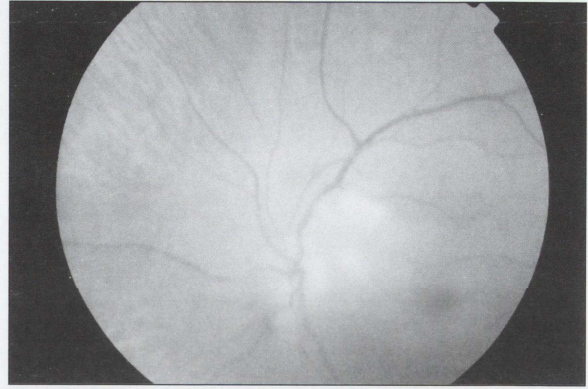
76 yaşındaki bayan hasta, halsizlik, baş ağrısı ve sol gözde aniden gelişen ve iki aydır devam eden görme azlığı şikayeti ile başvurdu. Başka sistemik bozukluğu izlenmemekle birlikte aşırı halsizliği ve ağız mukozasında uzun sü-

redir tedaviye dirençli aftöz lezyonları bulunan hastanın genel durumu kötüydü.

Oftalmolojik muayenede görme keskinliği sağ gözde tam, sol gözde el hareketi düzeyindeydi. Sol gözde relatif afferent pupilla defekti vardı. Ön segment muayenesinde her iki gözde hafif nükleer sklerozu mevcuttu. Fundus muayenesi sağ gözde normaldi. Sol gözde papillomaküler demet bölgesinde retinal ödem, hafif solukluk ve yer yer kıymık tarzında hemorajiler izlenmekteydi (Resim 1). Çekilen fundus florosein anjiyografide (FFA) silioretinal arter bölgesinde koroidal dolumda gecikme, hemorajik alanlara uyan yerlerde ise florosein blokajı izlenmekteydi (Resim 2). Hastanın sedim (95 mm bu yaş için 50-60 üstü patolojik olarak değerlendirilebilir), CRP (132 mg/L, normali 0-4.99) ve fibrinojen (650 mg/dl normali 150-400) düzeyleri yüksek olarak saptandı. Sol temporal arterinden yapılan biyopsisinde intimada genişleme, damar duvarında granümatöz reaksiyon ve yer yer dev hücreler mevcuttu (Resim 3). Bu bulgular temporal arteritle uyumlu olarak değerlendirildi. Pulse steroid tedavisi (1 g/gün, toplam 5 gün) sonrası romatoloji birimi kontrolünde immünsupresif (steroid, siklofosamid ve metotreksattan oluşan) tedaviye başlandı. Hastanın dört aylık takibi süresince sol göz görmesinde artış izlenmedi. Ancak sistemik şikayetlerinin de bu arada belirgin olarak rahatlamış olduğu izlendi. Hasta halen prednizolon ve metotreksat tedavisi altında izlenmektedir.



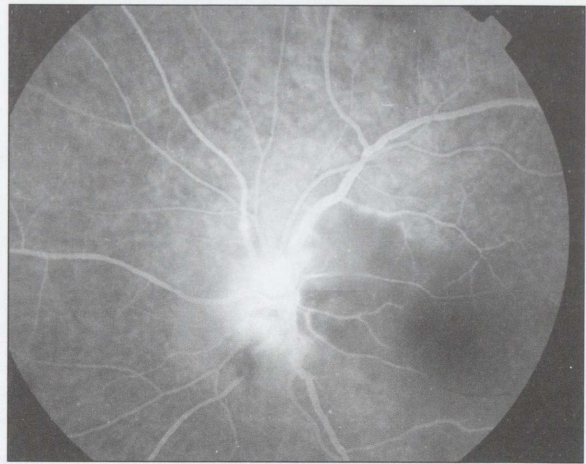
**RESİM 2a:** FFA'da erken dönemde sol gözde silioretinal arter bölgesinde koroidal dolumda gecikme



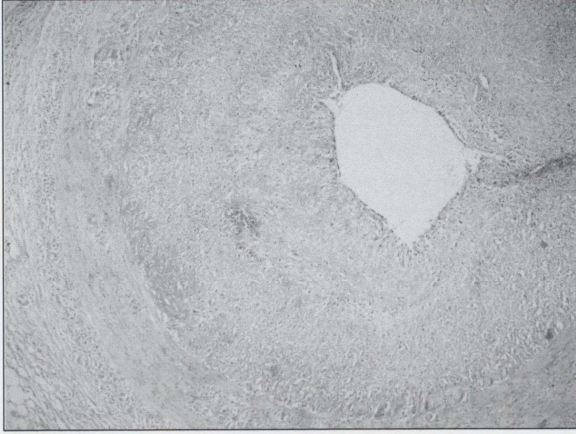**RESİM 1:** Sağlıklı sağ göz fundusu ve sol gözde silioretinal arter bölgesinde retinal ödem, yumuşak eksudalar, optik sinir başı alt nazalinde kıymık tarzında hemorajiler izlenmekte.

## TARTIŞMA

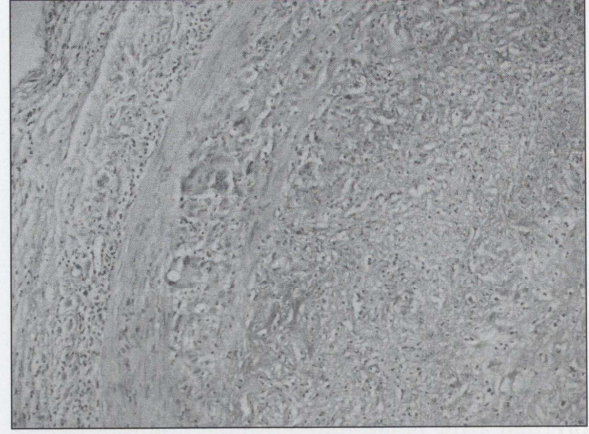
Dev hücreli arterit, hayatı tehdit edecek kalp krizi, felç gibi ciddi sistemik komplikasyonları olabilen bir hastalık olmakla birlikte çift görme, görme kaybı gibi oküler komplikasyonları da ileri yaşta önemli bir morbidite sebebidir.<sup>4,6</sup> En sık bildirilen oküler komplikasyonları olan inflamatuvar anterior iskemik optik nöropati ve koroidal iskemi<sup>3,4</sup> gelişiminde posterior silier damarlarda gelişen tıkanıklığın rolü olabileceği düşünülmektedir.<sup>7</sup> Hastamızda izlenen koroidal dolumda gecikme ve silioretinal arter tıkanıklığı aynı mekanizmayla gelişmiş olabilir ve posterior silier damarlardaki beslenme bozukluğunu yansıtabilir. Dev hücreli arteritte görmenin parsiyel bile olsa dü-



**RESİM 2b:** FFA'da ileri safhada optik disk başında ve üst retinal venlerin boğumlu bölgelerinde damar çeperinde boyanma dikkat çekmekte.



**RESİM 3a** Temporal arter lumeninde daralma.



**RESİM 3b:** İntimada kalınlaşma, damar duvarında enflamatuvar hücreler ve dev hücreli arterit için tipik olan dev hücreler izlenmekte.

zelmesi nadir bir durumdur.<sup>8,9</sup> Vaskulit tablosunun önce damar duvarında olması ve damar boyunca segmenter tutulum olması neticesinde, bu evrede hastalarda geçici görme kayıplarının ve göz hareketleriyle ağrının olması önemli bir işarettir. Bu aşamada damar lumeni tamamen trombusla dolmuş, medikal tedaviye cevap vermeye uygun safhadadır. Bu dönemde verilen yüksek doz steroid ve eklenebilecek heparin tedavisiyle kalıcı hasarın önlenebileceği savunulmaktadır.<sup>7</sup> Hastamızın iki aydır devam eden görme azlığı öyküsü sol gözün tedaviye cevap vermeyişini açıklayabilir. Diğer gözdeki muhtemel bir atak ise trombus ilerlemesinin durdurulmasıyla önlenmiş olabilir. Yan etkileri yönünden sakıncaları bulunabilen ve henüz kontrollü çalışmalarla etkinliği belirlenmemiş olan heparin tedavisine hastamızda ihtiyaç duyulmamıştır.

Halsizlik, ateş, kilo kaybı, sedimentasyon (ESR) ve C reaktif protein (CRP) yüksekliği gibi

bulguların her birinin, tek başına, görme şikayetlerinden önce ortaya çıkması, çoğu kez dev hücreli arterit tanısının atlanmasına neden olur.<sup>2</sup> Ancak birkaç bulgunun bir araya gelmesi tanıya gitmede yardımcıdır. Hastamızda muhtemel silioretinal arter tıkanıklığı tablosuna eklenmiş olan sistemik bulgular: baş ağrısı, aşırı halsizlik, yüksek sedim, CRP ve fibrinojen düzeyleri bize dev hücreli arteriti düşündürmüş, yapılan temporal arter biyopsisi ile de tanımız kesinleşmiştir.

Literatürde biyopsinin %26 olguda tanıyı desteklediği bildirilmiştir.<sup>10</sup> Birçok ek sistemik problemi bulunabilecek ve immünsüpresif tedavinin yan etkilerine hassas olabilecek ileri yaştaki bu hasta grubunda tanının biyopsi ile desteklenmesi medikolegal problemlerin arttığı günümüz uygulamalarında önemli bir ihtiyaçtır. Ancak bu esnada geciktirmeden hastaya acil medikal tedavinin başlanması, diğer gözü korumak ve ciddi sistemik komplikasyonları önlemek açısından önemlidir.

## KAYNAKLAR

1. Hayreh SS, Podhajsky PA, Zimmerman B. Ocular manifestations of giant cell arteritis. *Am J Ophthalmol* 1998; 125: 509-20.
2. Niederkoher RD, Levin LA. Management of the patient with suspected temporal arteritis: a decision-analytic approach. *Ophthalmology* 2005; 112: 744-56.
3. Esgin Haluk, Bülbül Ebru Demet Dev hücreli arterite bağlı kısa aralıklı bilateral santral retinal arter tıkanıklığı *Retina Vitreus*, 2005; 13: 319-21.
4. Liu GT, Glaser JS, Schatz NJ, Smith JL. Visual morbidity in giant cell arteritis. *Clinical characteristics and prognosis for vision. Ophthalmology* 1994; 101: 1779-89.
5. Uyarı O Murat, Kapran Ziya, Tortum Zarif, Eltutar Kadir, Dervişoğlu Sergülen Bir olgu nedeni ile oküler iskemik sendrom *Retina Vitreus* 1995; 3: 97-104.
6. Keltner JL. Giant cell arteritis. Signs and symptoms. *Ophthalmology* 1982; 89: 1101-10.
7. Rahman W, Rahman FZ. Giant cell (temporal) arteritis: an overview and update. *Surv Ophthalmol* 2005; 50: 415-28.
8. Saha N, Rehman SU. Reversal of chronic ocular ischemia with good visual recovery in giant cell arteritis. *Eye* 2006; 20: 742-3.
9. Foroozan R, Deramo VA, Buono LM ve ark. Recovery of visual function in patients with biopsy proven giant cell arteritis. *Ophthalmology* 2003; 110: 539-42.
10. Cory LR, Anil DP. Giant cell arteritis in a neuro-ophthalmology clinic in Saskatoon, 19998-2003. *Canadian J Ophthalmology* 2007; 42: 295-8.