

Trigeminal Nevraljiye Neden Olan Vertebrobaziler Dolikoektazinin Görüntüleme Bulguları

Imaging Findings of Vertebrobasilar Dolichoectasia As A Cause Of Trigeminal Neuralgia

Nisa Ünlü

Integra Görüntüleme Merkezi

Trigeminal nevralsi, dile dokunma, gülme, diş fırçalama, çiklet çiğneme gibi spesifik uyarılar ile tetiklenen, tek taraflı ani yüz ağrıları ile karakterize bir durumdur. Vertebrobaziler dolikoektazi, trigeminal nevralsinin nadir bir nedenidir. Trigeminal nevralsi nedeni olarak vertebrobaziler dolikoektazinin tanınması, diğer nedenlere göre tedavisinin farklı olması nedeniyle önemlidir. Vertebrobaziler dolikoektazi, BT veya MRG ile kolaylıkla tanınabilir.

Anahtar Kelimeler: *Trigeminal nevralsi, vertebrobaziler dolikoektazi, bilgisayarlı tomografi, manyetik rezonans görüntüleme*

Trigeminal neuralgia (TN) is characterized by an abrupt unilateral facial pain disorder triggered by specific stimuli such as light touch, smiling, tooth brushing, and chewing. Vertebrobasilar dolichoectasia is an uncommon cause of trigeminal neuralgia. Because the treatment for the patients with TN secondary to vertebrobasilar dolichoectasia should be different from common trigeminal neuralgia patients, vertebrobasilar dolichoectasia should be diagnosed. Vertebrobasilar dolichoectasia is easily detected CT or MRI.

Key Words: *Trigeminal neuralgia, vertebrobasilar dolichoectasia, computed tomography, magnetic resonance imaging*

Trigeminal nevralsi (TN), dile dokunma, gülme, diş fırçalama, çiklet çiğneme gibi spesifik uyarılar ile tetiklenen, tek taraflı ani yüz ağrıları ile karakterize bir durumdur (1). Çoğu olguda neden, küçük bir ektatik damarın trigeminal sinirin kök giriş zonunu komprese etmesidir ve bu komprese eden damar genellikle süperior serebellar arterdir. Diğer nadir nedenler; demyelinizan hastalıklar, beyin sapı infarktı, tümörler, posterior fossanın diğer kitlesel lezyonlarıdır. Damarlarda genişleme ve tortiozite ile karakterize vertebrobaziler dolikoektazi (VBD) ise TN'nin nadir bir nedenidir (2,3). Biz burada, VBD'nin neden olduğu TN olgusunu radyolojik bulguları ile birlikte sunuyoruz.

takip edilmekteydi ve gabapentin tedavisi alıyordu. Özgeçmişinde hipertansiyon ve hiperkolesterolemi öyküsü mevcuttu. Bilgisayarlı tomografi (BT) incelemesinde vertebrobaziler sistemde, internal karotis arter ve dallarında elongasyon, tortiozite ve ektazik değişiklikler izlendi. Vertebrobaziler dolikoektaziye bağlı beyin sapı sağ yarıda basılanma vardı (Şekil 1). Manyetik rezonans görüntülemesinde (MRG), her iki vertebral arter ve baziler arterin belirgin geniş olduğu, baziler arterin suprasellar alan düzeyine kadar yükseldiği, beyin sapını sağdan, sağ trigeminal sinirin kök giriş zonunu etkileyecek şekilde basılabildiği görüldü (Şekil 2). Trigeminal nevralsinin, vertebrobaziler sistemdeki dolikoektaziye ikincil olduğu düşünüldü.

Başvuru tarihi: 11.12.2011 • Kabul tarihi: 02.01.2012

İletişim

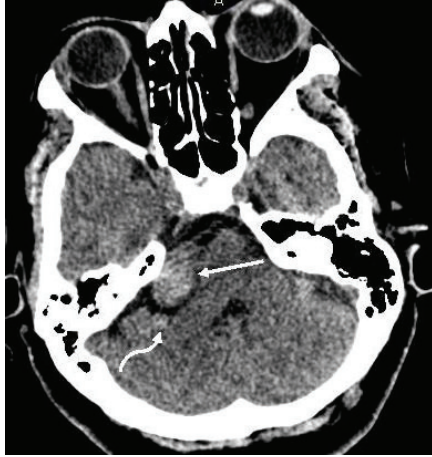Uz. Dr. Nisa ÜNLÜ
Integra Görüntüleme Merkezi
Tel : 0 312 358 99 12
GSM : 0533 632 96 39
E-Posta : nisaunlu@yahoo.com

Olgu Sunumu

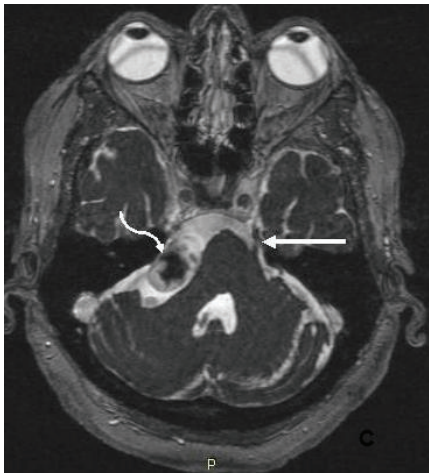
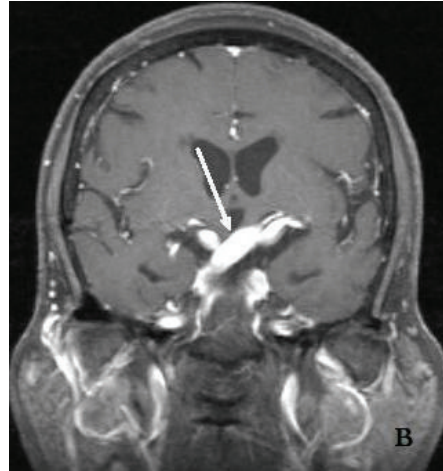
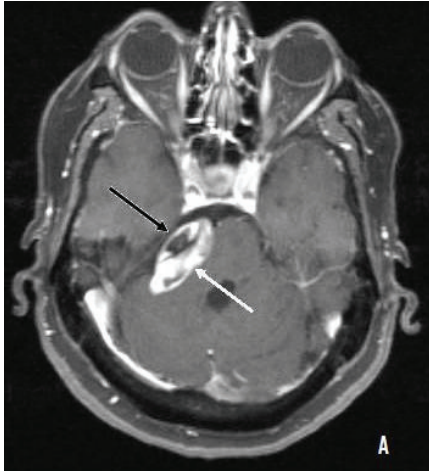
Altmışiki yaşındaki kadın hasta sağ yüz alt kesimde ağrı nedeniyle 2004 yılından beri trigeminal nevralsi tanısı ile

Tartışma

Dolikoektazi, patolojik geniş, elonge ve tortioz serebral arterleri tanımlamada



Şekil 1. Dördüncü ventrikül düzeyinden geçen aksiyal BT kesitinde, sol vertebral arterin (düz ok) belirgin geniş olduğu ve beyin sapını basıladığı izleniyor. Sağ vertebral arter ise bu düzeylerde normalden minimal geniştir (eğri ok).



Şekil 2. Kontrastlı T1AG aksiyal incelemede, her iki vertebral arterde elongasyon, tortiozite ve ektazi dikkati çekiyor (A). Kontrastlı T1AG koronal incelemede baziler arterin (ok) suprasellar alan düzeyine kadar yükseldiği görülüyor (B). CISS görüntüde ise sol trigeminal sinir sisternal segmenti (ok) normal sınırlardan sağ trigeminal sinir düzeyinde sol vertebral arterin beyin sapını basıladığı gözleniyor (eğri ok)(C).

kullanılır. En sık vertebro baziler sistemde görülür ve sıklıkla 40 yaş üzeri hipertansif hastalarda, aterosklerotik değişiklikler ile birlikte saptanır. VBD'de kritik problemler, beyin sapının kompresyonu, genişlemiş arterin ruptürüne bağlı subaraknoid kanama, perfüzyon yetmezliği ve serebral infarktlerdir. İleri derecede genişlemiş tortioze arterler, dördüncü ventrikülü basılayarak hidrosefaliye de neden olabilirler. Bununla birlikte VBD'nin direkt kompresyonuna bağlı TN nadirdir ve insidansı %0,9 ila %5,7 arasında bildirilmektedir (4).

Eğer baziler arter klivus veya dorsum sellanın lateral sınırı seviyesinde yer alıyorsa veya suprasellar sistem düzeyinde bifurke oluyorsa vertebro baziler sistemde elongasyondan bahsedilebilir. Eğer baziler arter çapı 4,5mm'den daha fazlaysa da bu durum ektazi kabul edilir (5). Geleneksel olarak VBD tanısı kateter anjiyografi ile konurdu. Ancak artık BT ve MR görüntülemeyle vertebro baziler sistemi ve çevre dokularla ilişkilerini noninvaziv olarak ortaya koyabilmekteyiz. Ayrıca MR görüntüleme ile TN'nin demyelinizan hastalık, yer kaplayan lezyonlar veya vasküler problemler gibi diğer olası nedenleri de kolayca tanımlanabilir (4).

TN tedavisinde en sık önerilen ilaçlar karbamazepin ve okskarbazepindir, ikinci seçenek ilaçlar ise baklofen, lamotrigin, fenitoin, gabapentin, sodyum valproattır. Eğer bu ilaçlar ineftif ve ağrı dayanılmaz ise en kısa zamanda ilaç tedavisi dışında tedavi prosedürlerine başlanmalıdır. TN'nin sekonder tedavisi, mikrovasküler dekompresyon, gama bıçak radyasyon ve sinir blokları gibi agresif yöntemleri içerir. Ancak, VBD'ye bağlı TN'de hasta hemen beyin cerrahına referans edilerek en uygun tedavi kararı alınmalıdır. VBD'li hastalar, intrakraniyal komplikasyonlar için artmış risk taşırlar ve kontrol edilemeyen ağrının kan basıncında önemli değişikliklere yol açmasından kaynaklanabilecek tehlikelerle karşılaşabilirler. Bu nedenlerle

VBD'ye baęlı TN'lerde tedavi, dięer TN hastalarından farklı olmalıdır. Medikasyon uygulanırken cerrahisi geciktirilen hastalarda mortalite artabilir (4).

Sonuç olarak, VBD, TN'nin nevralsinin nadir bir nedeni olmakla birlikte tedavisi dięer TN nedenlerinden farklılık gösterdiğinden VBD'nin ortaya konması önemlidir ve BT ve MR gibi

noninvaziv yöntemlerle kolaylıkla tanımlanabilir.

KAYNAKLAR

1. Warren HG, Kotsenas AL, Czervionke LF. Trigeminal and concurrent glossopharyngeal neuralgia secondary to lateral medullary infarction. *AJNR Am J Neuroradiol.* 2006; 27:705-707.
2. Singla V, Modi M, Singh P, Khandelwal NK. Dolichoectasia of vertebrobasilar system: a rare cause of tic douloureux. *Indian J Med Sci.* 2007; 61:30-31.
3. Kraemer JL, Filho AAP, David G, Faria MD. Vertebrobasilar dolichoectasia as a cause of trigeminal neuralgia. *Arq Neuropsiquiatr* 2006; 64:128-131.
4. Noma N, Kobayashi A, Kamo H, Imamura Y. Trigeminal neuralgia due to vertebrobasilar dolichoectasia: three case reports. *Oral Surg Oral Med Oral Pathol Oral Radiol Endod* 2009; 108:e50-55.
5. Vieco P T, Maurin III EE, Gross CE. Vertebrobasilar Dolichoectasia: Evaluation with CT Angiography *AJNR* 1997; 18:1385-1388.