

Olgu sunumu
Case report**Geliş tarihi:** 16 Nisan 2024**Kabul tarihi:** 20 Mayıs 2024**Anahtar kelimeler:**
Atresia ani,
Üretrorektal fistül,
Yavru kedi**Key words:**
Atresia ani,
Urethrorectal fistula,
Kitten**Sorumlu yazar:**
Hakan SALCI**Adres:**
Bursa Uludağ Üniversitesi,
Veteriner Fakültesi, Cerrahi
Anabilim Dalı, Görükle Kampüsü,
16059, Bursa, Türkiye**E-posta:**
hsalci@uludag.edu.tr**ORCID iD**
Vildan ASLAN CANATAN
<https://orcid.org/0000-0001-5323-6891>
Hakan SALCI
<https://orcid.org/0000-0001-6548-8754>**Yavru Bir Kedide Kongenital Üretrorektal Fistül ve
Atresia Ani Olgusu****A Case of Congenital Urethrorectal Fistula and Atresia Ani in a Kitten**Vildan ASLAN CANATAN¹, Hakan SALCI²¹Çukurova Üniversitesi, Ceyhan Veteriner Fakültesi, Cerrahi Anabilim Dalı, Adana, Türkiye²Bursa Uludağ Üniversitesi, Veteriner Fakültesi, Cerrahi Anabilim Dalı, Bursa, Türkiye**Öz**

Melez ırk, 6 haftalık, erkek yavru bir kedi, sürekli ıkınma ve prepisyumundan dışkı geldiği şikâyetleriyle kliniğimize getirildi. İncelemede, halsizlik, tenesmus ve abdominal şişkinliğin yanında, anal açıklığın bir perde şeklinde olduğu ve orificium urethra externa'dan sarı renkte koyu kıvamda köpüklü dışkı geldiği görüldü. Palpasyonda, kaudal abdomende dokunmaya bağlı ağrı ve anüste bombeleşme ile eş zamanlı prepisyumdan köpüklü içerik akışı mevcuttu. Abdominal ultrasonografide spesifik bir patoloji görülmedi. Yapılan üretrosistografide, kontrast maddenin üretra, rektum ve idrar kesesi içerisine doğru gittiği, rektum ve üretra arasındaki bağlantının ise ince bir hat şeklinde olduğu görüldü. Genel durumunun kötü olması nedeniyle medikal tedaviye yanıt alınamayan hastada exitus letalis şekillendi. Postmortem olarak, anüsün perde şeklinde olduğu, rektum ve üretra arasında kanal tarzında bir bağlantı varlığı, rektumun kör bir kese halinde anüse bağlantı yaptığı saptandı. Bu bulgu ve muayeneler sonucunda hastaya kongenital atresia ani ile birlikte üretrorektal fistül tanısı konuldu.

ABSTRACT

A 6-week-old male kitten of mixed breed was brought to our clinic with complaints of constant straining and feces coming from his prepuce. In inspection, in addition to weakness, tenesmus and abdominal distension, it was observed that the anal opening was in the form of a curtain, and yellow, thick, frothy stool was coming from the orificium urethra externa. On palpation, there was pain in the caudal abdomen when it is touched, and also there was bulging of the anus, simultaneously with the flow of foamy content from the prepuce. No specific pathology was seen on abdominal ultrasonography. In the urethrocytography, it was seen that the contrast material went into the urethra, rectum and urinary bladder, and the connection between the rectum and urethra was in the form of a thin line. Exitus letalis occurred in the patient who did not respond to medical treatment due to the poor general condition. Postmortem, it was determined that the anus was formed in the form of a curtain, that there was a channel-like connection between the rectum and the urethra, and that the rectum connected to the anus in the form of a blind sac. As a result of these findings and examinations, the patient was diagnosed with urethrorectal fistula along with congenital atresia ani.

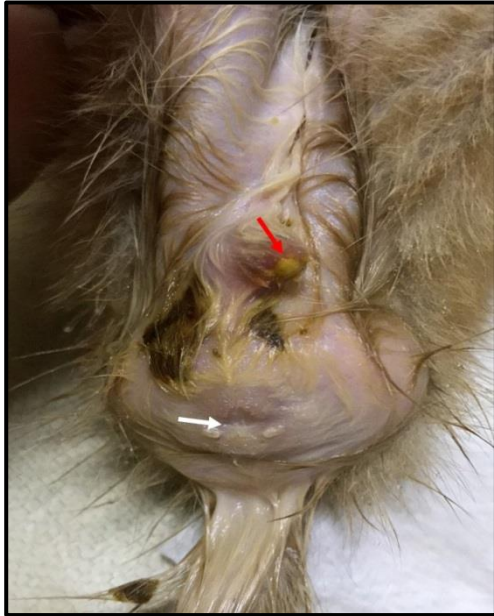GİRİŞ

Ürogenital sistem malformasyonları, anüs ve rektumun anomalileriyle beraber ya da perineal bölgedeki anormal embriyonik gelişim nedenli olmaktadır. Üretrorektal ve rektovaginal fistül, uretranın en bilinen anomalileridir.^{1,2} Üretrorektal fistülün, kedi, köpek, at ve buzağılarda nadir görüldüğü bildirilir.^{3,4} Üretrorektal fistüller, kongenital olabildiği gibi travma ya da cerrahi müdahale sonrasında ya da lokal enfeksiyon ve neoplaziler gibi nedenlerden dolayı da oluşabilir.⁵ Kongenital üretrorektal fistülün klinik bulguları; erkek hayvanlarda ürinasyonun penis ve rektum aracılığıyla eşzamanlı olması (fecalüri), hematüri, disüri ve tekrarlayan idrar yolu enfeksiyonlarıdır.^{6,7} Bu anomalinin tanısı pozitif kontrast retrograd üretrografi tekniği ile konulabilmektedir.^{8,9} Üretral malformasyonlarla birlikte gözlenebilen, farklı anatomik varyasyonlara sahip bir diğer kongenital anomali olan atresia ani, yavru kedi ve köpeklerde görülmektedir.^{2,10} Atresia ani olgularında klinik bulgu olarak, tenesmus, abdominal distensiyon, perineumda şişkinlik ve anal orifisyumun yokluğu ya da stenoz gözlenir.¹¹

Üretrorektal fistül ve atresia ani'nin birlikte olduğu olgulara nadiren rastlanmaktadır.^{4,12} Kedilerde üretrorektal fistül'e ait rapor edilmiş olgu sayısı çok azdır.² Operatif müdahale ile anatomik situs düzeltilse bile üretrorektal ve atresia ani'nin beraber bulunduğu olgularda komplikasyonsuz iyileşme oranı çok düşüktür.^{4,12} Sunulan bu olgu ile 6 haftalık erkek yavru bir kedide birlikte karşılaşılan kongenital üretrorektal fistül ve atresia ani patolojilerinin radyolojik ve postmortem bulgularının rapor edilmesi amaçlanmıştır.

OLGUNUN TANIMI

Melez ırk, 6 haftalık, erkek bir kedi, annesinin yediği kuru mamadan yedikten iki gün sonra halsizleştiği ve dışkılamakta zorlandığı fark edilerek kliniklerimize getirildi. Genel muayenede, pulzasyon 100/dk, respirasyon 20/dk, kapillar dolum süresi 1 sn, mukozal membran rengi ve lokal lenf yumrularının normal olduğu belirlendi. İncelemede, kedide sık aralıklı tenesmus, kaudal abdomende de orta derecede şişkinlik saptandı. Perineal bölge incelendiğinde, anüsün olmadığı (atresia ani), anüs yerinde ince perde şeklinde bir yapının bulunduğu ve ıkınma sırasında anal refleksin mevcut olduğu, prepisyumdan ise koyu sarı renkte bir içerik geldiği tespit edildi (Şekil 1).



Şekil 1. Atresia ani (beyaz ok) ile birlikte prepisyum ucundaki fekalüri (kırmızı ok) varlığının görünümü.

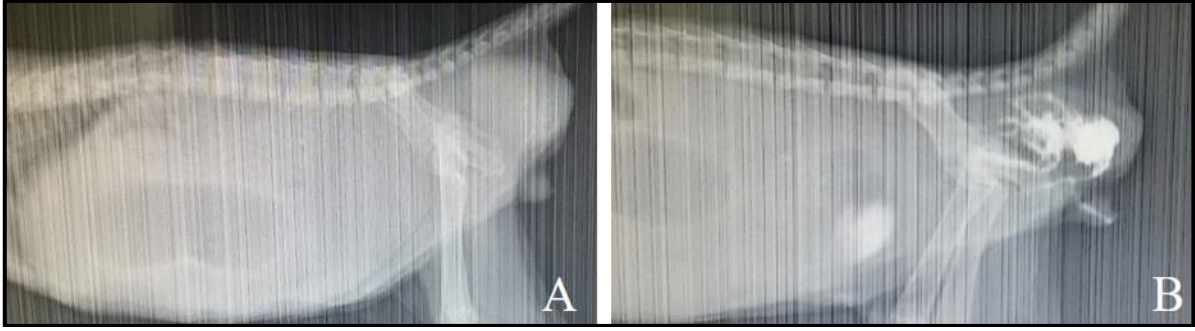
Palpasyonda, abdomenin gergin ve ağrılı olduğu, kaudal abdomene bası uygulandığında anal bölgede bombeleşme ve penisten gazla birlikte bir içeriğin çıktığı görüldü. Penil üretra, 3 French çapında bir idrar katateri ile sondalandığında üretradan dışkı geldiği saptandı. Abdomenin ultrasonografik muayenesinde, bağırsaklarda bol miktarda gaz belirlendi. Diğer

abdominal organlara ait herhangi bir patolojiye rastlanmadı. Anal bölgedeki şişkinliğin ultrasonografisinde, heterojen yapıda olan içeriğin kendi içinde hareketli olduğu görüldü. Radyolojik olarak, abdomenin lateral radyografisinde, kranial abdomende radyolüsent gaz opasitesinde alan ve kuyruğun distalinde yumuşak doku opasitesinde artış belirlendi (Şekil 2A). Yapılan pozitif kontrast üretrosistografide, üretradan 5 ml verilen kontrast maddenin (Iohexol®, 300mg/50 ml) rektumda birikip penil üretra ve rektum arasında oluşmuş bir kanal ile idrar kesesine doğru yöneldiği görüldü (Şekil 2B). Yavru kedinin letarjik olması nedeniyle periferik damar yolundan 20 ml %5 Dekstroz + %0,9 NaCl ve ağrı kesici olarak 0,05 ml, sc., tolfenamik asit (Tolfine®, %4, Novakim, Kocaeli) uygulandı. Hastanın genel durumunda ani bozulma şekillendiği için resüsitasyon girişimleri denendi ancak yapılan müdahalelere rağmen exitus letalis şekillendi.

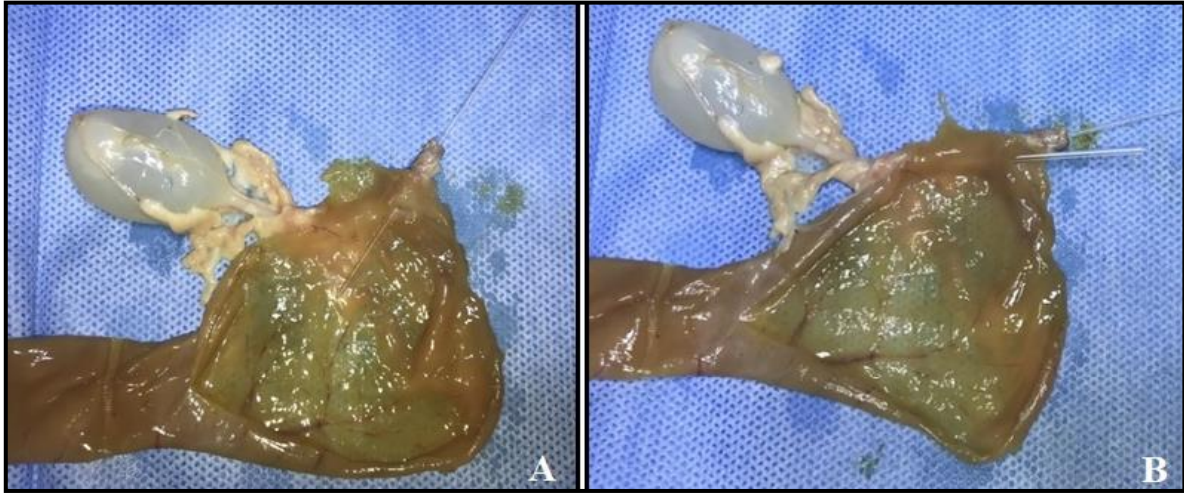
Hasta sahibinden alınan izinle yapılan nekropside, makroskopik olarak, anüsün olmadığı (atresia ani), kalın bağırsak serozasının (özellikle kolon ve rektumun) kahverengi renkte olduğu, şişkin ve içeriklerinin ise homojen, koyu sarı renkli, katı-cıvık görünümlü olduğu ve rektumun anüse yakın kör uçlu olarak sonlandığı görüldü. Orificium urethra externa, kedi idrar katateri ile retrograd olarak sondalandığında kataterin 2 cm ilerlediği ve dayanımla karşılaştığı fark edildi. Bu alanda üretra lümeninin, rektumun kör ucuna yakın ventralde mukoza ile bağlantılı bir 3 mm'lik kanalı (fistül) olduğu saptandı (Şekil 3A). Fistül ve penil üretra aynı anda kateterize edildiğinde, kateterlerin üretra içerisinde beraberce idrar kesesine doğru yol aldıkları gözlemlendi (Şekil 3B). Belirlenen bu patolojiler dışında diğer organlara ilişkin herhangi bir bulgu ile karşılaşılmadı. Kedide tespit edilen bu bulgulara göre üretrorektal fistül ve atresia ani tanısı konuldu.

TARTIŞMA

Kongenital üretrorektal fistülün gelişimsel patogenezi olarak; ürektal kıvrımın eksik füzyonu veya kloakal membranın erken yırtılması nedeniyle, embriyogenez sırasında kloakanın ürogenital sinüs ve rektumdan tam olarak ayrılmaması sonucu olduğu bildirilir.^{7, 13} Benzer şekilde, atresia ani de anal açıklığın oluşmaması rektum ile ilgili kalıtsal bir durumdur. Kongenital üretrorektal fistül, doğumdan itibaren var olan ancak birkaç haftalık veya aylık olana kadar kedilerde tanı konulamayan nadir bir durumdur. Atresia ani ile bağlantılı üretrorektal fistül genellikle imperfore anüs ile ilişkilidir.¹ Rektum ve vajina (rektovajinal fistül) veya üretra (rektorüretal fistül) arasında kalıcı bir bağlantı ile ayırt edilir.^{2,12}



Şekil 2. Hastanın alınan lateral abdomen radyografisi (A) ve pozitif kontrast üretrosistografisinde (B) kontrast maddenin rektuma yönelerek idrar kesesinde biriktiği görülmektedir.



Şekil 3. Nekropside üretra lümeni ile rektum mukozası arasında bağlantıyı sağlayan fistülün görünümü (A). Fistül ve üretranın aynı anda retrograd kataterizasyonu (B).

Sunulan bu olguda anüs üzerinde perde şeklinde oluşumla birlikte rektumun kör bir kese şeklinde anüsün önünde olduğu tespit edildi. Bu olguda gözlemlenen başlıca klinik belirtiler, daha önce atresia ani'li küçük hayvanlarda belirtilen tenesmus, abdominal genişleme, halsizlik, ıkınmayla oluşan perineumda şişkinlik gibi şikayetlerle¹¹ örtüşmekteydi. Klinik belirtilerin ortaya çıkmasındaki gecikme, yavru kedinin dışkılamaını üretrorektal fistülden yapması nedeni olduğu düşünüldü.

Üretrorektal fistül olgularının tanısında kontrast üretrosistografi, kontrastlı bilgisayarlı tomografi ve üretroskopi ile metilen mavisi verilerek kolorektal bölgenin incelenmesi gibi teknikler kullanılmaktadır.¹³ Sunulan olguda lateral pozisyonda üretrosistografi tekniği kullanılarak kontrast maddenin fistülden geçerek hem rektum ve kolona hem de üretra ve idrar kesesi içerisine yönelmesiyle tanı doğrulandı. Ayrıca benzer tanıya sahip postmortem bulgularda değerlendirilen olgularda, kolon ve rektumda koyu yeşil, homojen macun benzeri içerikle dolu, kolonik ve rektum mukozasında yaygın kızamık alanların görüldüğü, anüsün olmadığı ve üretrayı terminal bağırsakla birleştiren küçük bir fistül deliği varlığının tanıyı destekleyebileceği belirtilmektedir.¹ Sunulan olguda fistül ağzı ve bağlantılarının makroskopik

değerlendirilmesinde, fistül ağzının rektum mukozasından ayırt edilemeyecek pürüzsüzlükte ve renkte olduğu, genişliğinin 3 mm ve üretra ile bağlantısının oblik olarak sonlandığı ve ayrıca rektumun anüs perdesine yapışık olduğu belirlendi. Sonuç olarak, sunulan bu olgu ile, erkek yavru kedilerde kongenital üretrorektal fistül ve atresia ani patolojilerinin birlikte oluşabileceği, bu patolojinin klinik tanısının zaman aldığı durumlarda oluşabilecek komplikasyonlar nedeni ile yaşamı olumsuz etkileyebileceği görülmüştür.

KAYNAKLAR

1. Van den Broek A.H.M., Else R.W., Hunter M.S.: Atresia ani and urethrorectal fistula in a kitten. *J. Small Anim. Pract.* 1988, 29: 91-94.
2. Salari Sedigh H., Jamshidi S., Rajabioun M., Massoudifard M.: Rectovaginal fistula and atresia ani in a kitten: a case report. *Int. J. Vet. Sci. Res.* 2010, 4(2): 87-88.
3. Durmuş A., Polat E.: Simental ırkı bir buzağıda atresia ani ve rektoüretal fistül olgusu. *Harran Üniv. Vet. Fak. Derg.* 2019, 8(2): 246-248.
4. Ralphs S.C., Kramek B.A.: Novel perineal approach for repair of a urethrorectal fistula in a bulldog. *Can. Vet. J.* 2003, 44: 822-823.
5. Danpanang N., Yippadit W.: Tube-like preputial mucosa urethrostomy for correction of urethrorectal fistula in a young male cat. *Vet. Integr. Sci.* 2021, 19(1): 45-50.

6. Cruse A.M., Vaden S.L., Mathews K.G., Hill T.L., Robertson I.D.: Use of computed tomography (CT) scanning and colorectal new methylene blue infusion in evaluation of an English Bulldog with a rectourethral fistula. *J. Vet. Intern. Med.* 2009, 23: 931–934.
7. Silverstone A.M., Adams W.M.: Radiographic diagnosis of a rectourethral fistula in a dog. *J. Am. Anim. Hosp. Assoc.* 2001, 37: 573-576.
8. Chandler J.C., MacPhail C.M.: Congenital urethrorectal fistulas. *Comp. Cont. Ed. Sm. Anim. Pract.* 2001, 23(11): 995–1000.
9. Franklin P.H., Cronin A.M., Ladlow J., Owen L.: Specific treatment and outcome of urethrorectal fistula associated with type 1 atresia ani in a juvenile male dog. *Vet. Rec. Case Rep.* 2019, 7:e000945.
10. Tsioli V., Papazoglou L.G., Anagnostou T., Kouti V., Papadopoulou P.: Use of a temporary incontinent end-on colodotomy in a cat for the management of rectocutaneous fistulas associated with atresia ani. *J.Feline Med. Surg.* 2009, 11: 1011-1014.
11. Ellison G.W., Papazoglou L.G.: Long-term results of surgery for atresia ani with or without anogenital malformations in puppies and a kitten:12 cases (1983-2010). *J. Am. Vet. Med. Assoc.* 2012, 240(2): 186-192.
12. Ziaullah, Anjum H., Shahzad A.H.: Case Report of Rectourethral Fistula and Atresia Ani in a Day Old. *Res. J. Vet. Pract.* 2020, 8(2): 20-22.
13. Wale K.: Urethrorectal fistula in a Labrador puppy. *Vet. Rec. Case Rep.* 2021, 9:e2160.