

**Bir koyunda akut şiddetli sistiserkozis olgusu.  
"Hepatitis cysticercosa, Pneumonitis cysticercosa ve Lymphadenitis  
cysticercosa"##**

**Mehmet Fatih BOZKURT<sup>1\*</sup>, Mustafa ESER<sup>2</sup>, Hasan Hüseyin DEMİREL<sup>3</sup>, Esmâ KOZAN<sup>4</sup>**

<sup>1</sup>Afyon Kocatepe Üniversitesi, Veteriner Fakültesi, Patoloji Anabilim Dalı, Afyonkarahisar

<sup>2</sup>Anadolu Üniversitesi, Açıköğretim Fakültesi, Sağlık Programları Bölümü, Yunus Emre Kampüsü, Eskişehir

<sup>3</sup>Afyon Kocatepe Üniversitesi, Bayat Meslek Yüksekokulu, Laborant ve Veteriner Sağlık Bölümü, Afyonkarahisar

<sup>4</sup>Afyon Kocatepe Üniversitesi, Veteriner Fakültesi, Parazitoloji Anabilim Dalı, Afyonkarahisar

# Bu olgu sunumu 18. Ulusal Parazitoloji Kongresinde (Denizli-2013) poster olarak sunulmuştur

**ÖZET**

*Cysticercus tenuicollis*, köpek, tilki, çakal, kurt gibi karnivorların ince bağırsaklarında yaşayan *Taenia hydatigena*'nın larva formudur ve dünya üzerinde geniş bir yayılışa sahiptir. Bu form geniş getiren hayvanlar başta olmak üzere birçok küçük memeli hayvanda karaciğer dokusundaki göçü sırasında (*Hepatitis cysticercosa*) ve akciğerde (*Pneumonitis cysticercosa*) önemli patolojik bozukluklara sebep olur.

Bu çalışmada Afyon Kocatepe Üniversitesi Veteriner Fakültesi Patoloji Anabilim Dalına getirilen 18 aylık bir koyunun ölüm sebebinin belirlenmesi amacıyla nekropsi yapılmış, organlar ve görülen patolojik lezyonlar paraziter açıdan değerlendirilmiştir. Nekropside karaciğer yüzeyinde birbirlerine paralel veya yer yer birbirlerini kesen yollar şeklinde çok sayıda kanama alanları ile içleri jelatinimsi sıvıyla dolu beyaz pirinç tanesi şeklinde parazit formasyonlarına rastlanmıştır. Bu değişiklikler aynı zamanda organın kesit yüzünde de görülmüştür. İç organlardan alınan kesitler tamponlu nötral formalin solüsyonunda 48 saat süreyle tespit edilmiştir. Doku takibinin ardından parafinde bloklanarak mikrotom aracılığı ile 5-6 mikron kalınlığında kesitler alınmıştır. Kesitlere hematoksilen-eozin (HE) boyası uygulanarak ışık mikroskopunda incelenmiştir. Histopatolojik incelemede karaciğerde, akciğerde ve mezenteriyel lenf yumrularında parazitin kistik formlarına ve bunun yol açtığı lezyonlara rastlanmıştır. Ayrıca kronik peritonitisin bu bulgulara eşlik ettiği dikkati çekmiştir. Sonuç olarak 18 aylık koyunda *Hepatitis cysticercosa* ve *Pneumonitis cysticercosa* ve *Lenfadenitis cysticercosa* yapan sistiserkoz vakası teşhis edilmiştir.

**Anahtar Kelimeler:** *Cysticercus tenuicollis*, *Hepatitis cysticercosa*, *Pneumonitis cysticercosa*, *Lenfadenitis cysticercosa*

•••

**Acute severe cysticercosis in a sheep.**

**"Hepatitis cysticercosa, Pneumonitis cysticercosa and Lymphadenitis cysticercosa"**

**S U M M A R Y**

*Cysticercus tenuicollis* is larval form of *Taenia hydatigena* that lives in the small intestine of carnivores as dog, foxes, coyote, wolves and has a wide spread on the world. This form causes significant pathological disorder mainly during the migration in the liver (hepatitis cysticercosa) and lung (pneumonitis cysticercosa) especially in ruminants and many small mammals.

In this study, necropsy was made determining of the cause of death of a 18 months sheep and it was evaluated organs and pathological lesions in terms of parasitic aspect which brought to Afyon Kocatepe University Faculty of Veterinary Medicine Department of Pathology. During necropsy, it was found large number of hemorrhages as shape of parallel or crossing each other on the liver surface and it was seen interference forms as shape of white rice which filled with gelatinous liquid. These changes were also seen on the cut surface of organ. The sections taken from internal organs were fixed in neutral buffered formalin for 48 hours. After the following of tissue, it was blocked in paraffin and the sections were obtained via tissue microtome with 5-6 micron. The sections were examined by light microscopy that applied hematoxylin-eosin (HE). It was found cystic forms of the parasite and it caused lesions in liver, lungs and mesenterial lymph nodes in the histopathological examination. In addition, it was noted, peritonitis is accompanied on these findings. As a result, cysticercosis case was diagnosed which caused *Hepatitis cysticercosa*, *Pneumonitis cysticercosa* and *Lenfadenitis cysticercosa* by 18 month sheep.

**Key Words:** *Cysticercus tenuicollis*, *Hepatitis cysticercosa*, *Pneumonitis cysticercosa*, *Lenfadenitis cysticercosa*

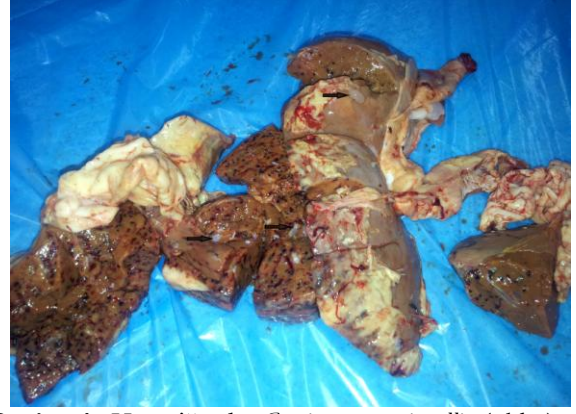\*Corresponding author e-mail: fbozkurt@gmail.com

## GİRİŞ

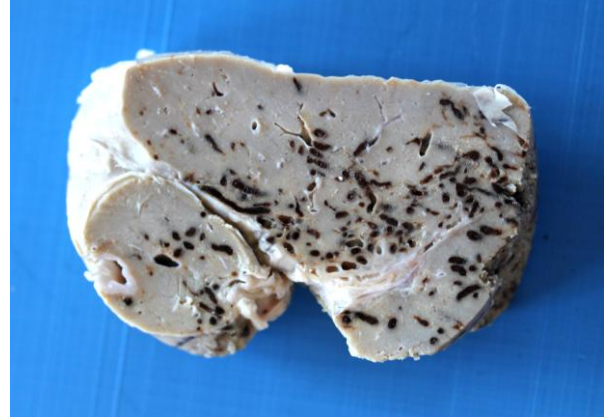
*Cysticercus tenuicollis*, köpek, tilki, çakal, kurt gibi karnivorların ince bağırsaklarında yaşayan *Taenia hydatigena*'nın larva formudur ve dünya üzerinde geniş bir yayılışa sahiptir (Güralp 1981, Soulsby 1982, Pathak ve ark. 1982, Kara ve Doğanay 2005, Brown ve ark. 2007). Bu form evcil ya da vahşi ruminant hayvanlar başta olmak üzere birçok küçük memeli hayvanın başlıca mezenteriyum ve karaciğerinde yerleşim göstermektedir. Karnivorların dışkıları ile dışarı atılan halkalardan açığa çıkan yumurtaların arakonaklar tarafından alınmasını takiben bağırsaklarda serbest kalan onkosfer bağırsak cidarını delerek kana karışır. Kan yoluyla özellikle karaciğer parankiminde 1 ay kadar göç geçirdikten sonra periton boşluğuna geçerek omentum ve mezenteriyuma tutunarak parazitin larva formu olan *C. tenuicollis* haline gelir (Blazek ve ark. 1985, Radostits ve ark. 2007). *Cysticercus tenuicollis*, arakonak canlılarda göçü sırasında başta karaciğer olmak üzere bağırsak cidarında patolojik lezyonlara yol açar. Etken vücuttaki göçü sırasında karaciğerde Hepatitits *cysticercosa*'ya, akciğerde ise Pnevmonitits *cysticercosa*'ya neden olur (Pathak ve ark. 1982, Blazek ve ark. 1985). Larvalar ayrıca peritona da yerleşerek ve 8 cm kadar büyüklüğe ulaşabilir. Bu organda belirgin bir patoloji meydana getirmezken (Brown ve ark. 2007), yoğun enfeksiyonlarda larvanın karaciğer dokusunda göçü sırasında önemli patolojik bozukluklara sebep olmaktadır (Yıldırım ve ark. 2006, Nourani ve ark. 2010) Göç sonunda omentum ve mezenteriyum serozasına yerleşen *C.tenuicollis* herhangi bir patolojik bozukluğa yol açmamaktadır. Eğer bir koyun veya keçi, içerisinde 100.000 kadar yumurta bulunan tek bir halkayı oral yolla alacak olursa, çok sayıda *C. tenuicollis* gelişimine bağlı olarak ölüm gözlenebilir (Radostits ve ark. 2007). Olguda 18 aylık dişi bir koyunun karaciğerinde, akciğerinde ve lenf yumrularında rastlanılan akut seyirli ve hayvanın ölümüne sebep olan *Cysticercus tenuicollis* enfeksiyonu incelenmiştir.

## Yöntem ve Bulgular

Afyon Kocatepe Üniversitesi Veteriner Fakültesi Patoloji Anabilim Dalı'na ölüm sebebinin belirlenmesi amacıyla getirilen 18 aylık dişi koyuna nekropsi yapılmıştır. Nekropside karın boşluğunda 300 ml civarında kanlı bulanık renkte bir sıvı ile karşılaşmıştır. Karaciğer yüzeyinde birbirlerine paralel veya yer yer birbirlerini kesen yollar şeklinde çok sayıda kanamalar ve içleri jelatinimsi sıvıyla dolu beyaz renkli pirinç tanesi büyüklüğünde parazit formasyonları görülmüştür (Resim 1). Bu değişikliklere aynı zamanda organın kesit yüzünde de rastlanmıştır (Resim 2).

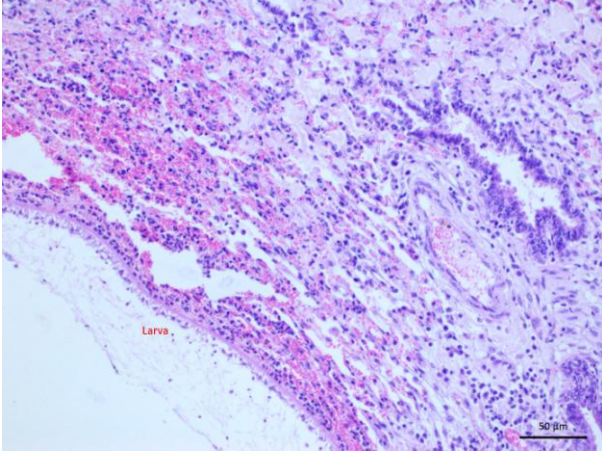


**Resim 1:** Karaciğerde *Cysticercus tenuicollis* (oklar) ve parazitlerin meydana getirdiği kanamalı göç yolları.  
**Figure 1:** *Cysticercus tenuicollis* on the liver (arrows) and hemorrhagic migration routes by caused parasites.



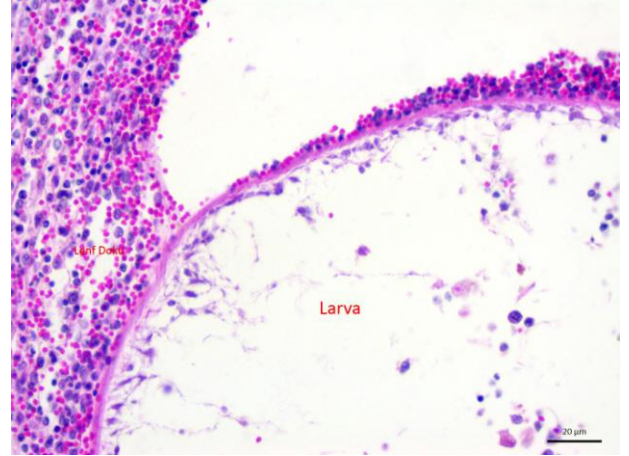
**Resim 2:** Karaciğerin kesit yüzünde *Cysticercus tenuicollis*'in meydana getirdiği göç yolları.  
**Figure 2:** The liver cut surface view of hemorrhagic migration routes by caused *Cysticercus tenuicollis*.

Bununla beraber bağırsakları saran periton yaprakları arasında 1-3 cm çaplarında çok sayıda içi renksiz sıvı dolu kesecikler gözlenmiştir. Mezenteriyel lenf yumrularının şişkin kesit yüzlerinin kanlı olduğu gözlenmiştir. Akciğerlerin dış ve kesit yüzlerinde 0,5-1 cm çaplarında kanamalar dikkati çekmiştir. Sistemik olarak organlardan örnekler alınarak tamponlu nötral formalin solüsyonunda 48 saat süreyle tespit edilmiştir. Doku takibinin ardından örnekler parafinde bloklanarak ve mikrotom aracılığı ile 5-6 mikron kalınlığında kesitler alınmıştır. Kesitler hematoksilin-eozin (HE) boyası uygulanarak ışık mikroskopunda incelenmiştir. Histopatolojik incelemede karaciğerde, akciğerde ve mezenteriyel lenf yumrularında yangı hücreleri ile birlikte parazitin larva formlarına rastlanmıştır (Resim 3-6). Organların parankiminden ve serozasından alınan kesitlerde birçok alanda küçük-büyük kanama alanları (parazit göç yolları) ve bu bölgelerde nekroz görülmüştür (Resim 7).



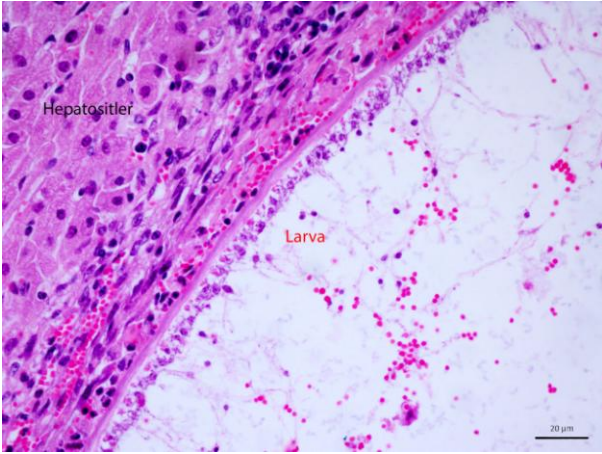
**Resim 3:** Akciğer dokusunda larvanın histopatolojik görüntüsü. HE.

**Figure 3:** Histopathologic appearance of the larvae in lung tissue. HE.



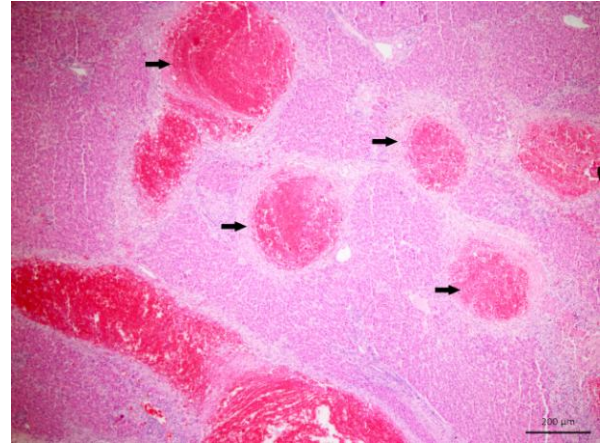
**Resim 6:** Mezenteriyal lenf yumrusunda larvanın histopatolojik yakın görüntüsü. HE.

**Figure 6:** Histopathologic appearance of the larvae in mesenteric lymph nodes, close view. HE.



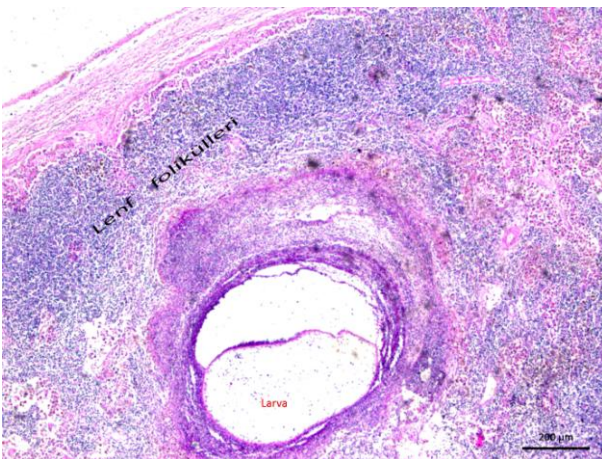
**Resim 4.** Karaciğer dokusunda larvanın histopatolojik görüntüsü. HE.

**Figure 4.** Histopathologic appearance of the larvae in liver tissue. HE.



**Resim 7:** Karaciğerde paraziter göç yollarının (oklar) histopatolojik görüntüsü. HE.

**Figure 7:** Histopathologic view of parasitic migration routes (arrows) on the liver. HE.



**Resim 5:** Mezenteriyal lenf yumrusunda larvanın histopatolojik görüntüsü. HE.

**Figure 5:** Histopathologic appearance of the larvae in mesenteric lymph nodes. HE.

## TARTIŞMA ve SONUÇ

*Cysticercus tenuicollis*'in oluşturduğu kistlere genellikle nekropsı ya da kesimhanelerde bağırsak, mide, karaciğer gibi iç organların peritoneal yüzeylerinde içi sıvı dolu, birkaç santimetre çapında, şeffaf keseler halinde rastlanır. Bu kronik lezyonlar genelde önemsenmez ve önemli bir patoloji teşkil etmediği düşünülmektedir (Christodoulopoulos ve ark. 2008, Scala ve ark. 2015). Larvalar aynı zamanda karaciğer, akciğer, dalak, kalp kası, testis gibi organların parenkiminde organizasyon sonucu makroskopik olarak apseye benzeyen kistik eozinofilik paraziter granülasyon odakları meydana getirmektedir (Cullen 2007, Foster 2012, Fry 2012). Ayrıca etkenin yoğun olarak alınmasıyla akut enfeksiyon tablosu oluşturmaktadır. Bu durum nadir olarak görülür ve genellikle çok sayıda kuzunun ölümüne sebep olmaktadır (Christodoulopoulos ve ark. 2008, Scala ve ark. 2015). Vakamızda 1,5 yaşlı erişkin bir

koyunda şiddetli karaciğer ve akciğer tutulumu meydana gelmiştir. Etkenin organları yırtarak karın boşluğuna düşmesiyle oluşan peritonitis de bu tabloya eklenmiştir. Tablo, etkene ilişkin organların yetmezliği ve peritonitise ilişkin olarak hayvanın ölümüyle sonlanmıştır. Yapılan araştırmalarda Afyonkarahisar yöresinde küçük ruminantlarda *Hepatitis cysticercosa* veya *Pneumonitis cysticercosa* kaynaklı ölümlerin gözlemlendiğine dair bilimsel bir veriye rastlanmamıştır. Türkiye genelinde ise tek bir vaka bildirilmiştir (Yıldırım ve ark. 2006). Ayrıca olguda saptadığımız etkenin sebep olduğu hemorajik lenfadenitisi (*Lymphadenitis cysticercosa*) tablosu daha önce memeli hayvanlarda tanımlandığını bildiren bilimsel bir makaleye de ulaşamamıştır (Pathak ve

ark. 1982, Öge ve ark. 1998, Yıldırım ve ark. 2006, Valli ve Gentry 2007, Cullen 2007, Christodoulopoulos ve ark. 2008, Fry ve McGavin 2012, Foster 2012, Radfar ve ark. 2014, Scala ve ark. 2015, Perl ve ark. 2015). Bu olgu ile *Cysticercus tenuicollis*'in lenf yumrularında göç geçirebileceği ya da yerleşebileceği ve hemorajik lenfadenitis oluşturduğu görülmüştür.

Saha ve mezbaha hekimleri arasında önemsiz olarak görülen bu parazitin son konaklardaki gelişimi önlenmediği takdirde, parazite maruz kalan yetişkin ara konaklarda bile verim kaybına; hatta yoğun halka ve yumurta alımlarına bağlı olarak ölümlere sebep olacağı kanaatine varılmıştır.

## KAYNAKLAR

- Brown CC, Baker DC, Barker IK.** Alimentary System. In: Pathology of Domestic Animals. Ed: Maxie MG. Vol. 2. 5th Ed. 2007. Toronto.
- Blazek K, Schramlova J, Hulinska D.** Pathology of the migration phase of *Taenia hydatigena* (Pallas, 1766) larvae. *Folia Parasitol.* 1985; 32:127-137.
- Cullen JM.** Liver, biliary system and exocrine pancreas, Ed: McGavin MD, Zachary JF. In: Pathologic basis of veterinary disease. Philadelphia: Elsevier Saunders. 2007; 393-461.
- Christodoulopoulos G, Theodoropoulos G, Petrakos G.** Epidemiological survey of cestode-larva disease in Greek sheep flocks. *Veterinary Parasitology.* 2008; 153 (3-4):368-373.
- Foster RA.** Male reproductive system. Ed: J. F. Zachary and M. D. McGavin, In: pathologic basis of veterinary disease. Mosby University Graphics Production. 5th Ed. 2012. USA
- Fry MM, McGavin MD.** Bone marrow, blood cells, and lymphatic system Ed: Zachary JF, McGavin MD In: *Pathologic Basis of Veterinary Disease.* 5th Ed. Elsevier. 2012.
- Güralp N:** *Helmintoloji.* 2. Baskı. Ankara Üniv. Basımevi. 1981. Ankara.
- Kara M, Doganay A.** Investigation of antigenic specificity against *Cysticercus tenuicollis* cyst fluid antigen in dogs experimentally infected with *Taenia hydatigena*. *Turkish Journal of Veterinary and Animal Sciences* 2005; 29: 835-840.
- Nourani H, Pirali Kheirabadi KH, Rajabi H, Banitalebi A.** An unusual migration of *Taenia hydatigena* larvae in a lamb. *Trop Biomed.* 2010; 27(3):651-6.
- ark. 1982, Öge ve ark. 1998, Yıldırım ve ark. 2006, Valli ve Gentry 2007, Cullen 2007, Christodoulopoulos ve ark. 2008, Fry ve McGavin 2012, Foster 2012, Radfar ve ark. 2014, Scala ve ark. 2015, Perl ve ark. 2015). Bu olgu ile *Cysticercus tenuicollis*'in lenf yumrularında göç geçirebileceği ya da yerleşebileceği ve hemorajik lenfadenitis oluşturduğu görülmüştür.
- Saha ve mezbaha hekimleri arasında önemsiz olarak görülen bu parazitin son konaklardaki gelişimi önlenmediği takdirde, parazite maruz kalan yetişkin ara konaklarda bile verim kaybına; hatta yoğun halka ve yumurta alımlarına bağlı olarak ölümlere sebep olacağı kanaatine varılmıştır.
- Öge H, Kalınbacak F, Gıcık Y, Yıldız K.** Ankara yöresinde kesilen koyun, keçi ve sığırlarda bazı metasetodların (hidatid kist, cysticercus tenuicollis, cysticercus bovis) yayılışı. *Ankara Univ Vet Fak Derg.* 1998; 45:123-130.
- Pathak KM, Gaur SN, Sharma SN.** The pathology of *Cysticercus tenuicollis* infection in goats. *Vet Parasitol. Nov.* 1982;11(2-3):131-9.
- Perl S, Edery N, Bouznach A, Abdalla H, Markovics, A.** Acute severe visceral cysticercosis in lambs and kids in Israel. *Israel Journal of Veterinary Medicine.* 2015; 70 (2):49-53.
- Radfar MH, Zarandi MB, Bamorovat M, Kheirandish R, Sharifi I.** Hematological, biochemical and pathological findings in goats naturally infection with *Cysticercus tenuicollis*. *Journal of Parasitic Diseases.* 2014; 38 (1):68-72.
- Radostits OM, CC Gay DC Blood and KW Hencheliff.** Veterinary Medicine, A text book of diseases of cattle, sheep, goats, pig and horses, 9th Ed. London: Bailliere Tindall. 2007; 1378-1383.
- Scala A, Pipia AP, Dore F, Sanna G, Tamponi, C, Marrosu R, Bandino E, Carmona C, Boufana B, Varcasia A.** Epidemiological updates and economic losses due to *Taenia hydatigena* in sheep from Sardinia, Italy. *Parasitology Research.* 2015; 7
- Soulsby EJJ.** *Helminths, Arthropods and Protozoa of Domesticated Animals.* 7th Ed. Baillere Tindall. 1982. London.
- Valli VEO, Gentry PA.** Liver and Biliary System. In: Pathology of Domestic Animals. Ed:Maxie MG. Vol. 2. 5th Ed. 2007.Toronto.
- Yıldırım A, İça A, Beyaz L, Atasever A.** Bir Kuzuda Akut Hepatitis cysticercosa ve Pneumonitis cysticercosa: Olgu sunumu. *T Parazitol Derg.* 2006; 30 (2): 108-111.