

Melez Irk Bir Köpekte Yalancı Erkek Hermafrodizm Olgusu

Duygu BAKI ACAR

Afyon Kocatepe Üniversitesi, Veteriner Fakültesi, Doğum ve Jinekoloji Anabilim Dalı, Afyonkarahisar/TÜRKİYE

Corresponding author e-mail: dbakiacar@aku.edu.tr

ÖZ

Sunulan olguda, ovaryohisterektomi isteği ile kliniğimize getirilen 1 yaşlı köpekte saptanan yalancı erkek hermafrodizm vakası tanımlanmaktadır. Dış genital organ muayenesinde vulva normal yapıda iken, klitoris penis benzeri bir yapıda olduğu tespit edildi. Klinik bulgular ışığında köpekte hermafrodizm olgusundan şüphelenildi. Ovaryohisterektomi ile alınan dokuların histopatolojik olarak incelenmesi sonucu, gonadlarda nispeten küçük çaplı seminifer tubuller gözlenirken, bazal membranlarının hafif derecede kalınlaştığı saptandı. Seminifer tubullerde yalnızca Sertoli hücreleri bulunurken, germ hücrelerine rastlanılmadı. Leydig hücrelerinin sayısının nispeten arttığı, hafif fibrozis varlığı saptandı. Sonuç olarak, köpeklerde çok nadir olarak rastlanan erkek yalancı hermafrodizm olgusunun bazı durumlarda hayvan sahibinin gözünden kaçabileceği, özellikle yavru elde edilmesi istenen damızlık köpeklerin, infertilite nedeni olan hermafrodizm gibi doğumsal anomaliler açısından da dikkatli gözlemlenmesi gerektiği düşünülmektedir.

Anahtar Kelimeler: Köpek, Yalancı erkek hermafrodizm

A Male Pseudohermaphroditism Case in a Cross Breed Bitch

ABSTRACT

The present case describes a male pseudohermaphroditism in a 1-year-old bitch that was referred to our clinic for spaying. Clinical examination revealed external genitalia were those of a normal female except that the penis-like clitoris was present in the vagina. Hermaphroditism was suspected upon clinical examination. Histopathological examination of the gonads removed by ovariohysterectomy revealed seminiferous tubules characterized by poor lumen formation. Sertoli cells were observed in the tubules, but lacking spermatogenetic tissue. The number of Leydig cells was comparatively increased and there was fibrosis in the tissue. In conclusion, although the situation is exceptional in dogs, the male pseudopregnancy may escape owners' notice. The dogs should be observed carefully in respect to congenital anomalies such as hermaphroditism and defects of genital tract especially if the owner wants to breed his/her bitch.

Keywords: Dog, Male pseudohermaphroditism

GİRİŞ

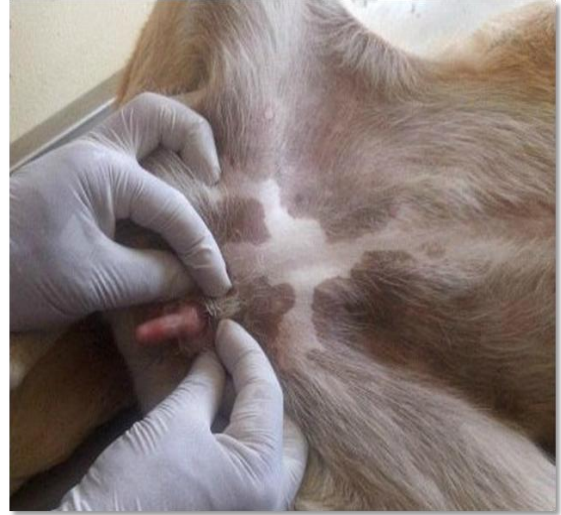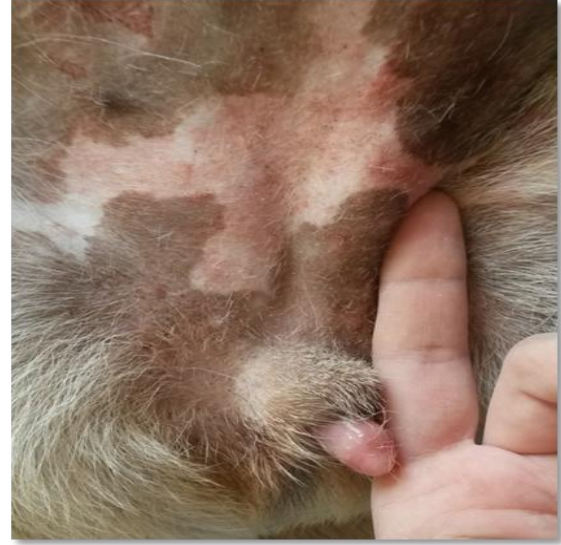Köpeklerde istenmeyen kızgınlık belirtilerinin önüne geçilmesi amacıyla genellikle sahipleri tarafından kısırlaştırılmaları talep edilmektedir. Ancak köpeklerinden yavru almak isteyen hayvan sahipleri açısından infertilite büyük bir problem yaratmaktadır. İnterseksüalite olarak da bilinen hermafrodizm kromozomal, gonadal ve fenotipik cinsiyet farklılaşması döneminde meydana gelen anormalliklere bağlı olarak ortaya çıkmakta, genital organlarda defektlere yol açarak infertiliteye neden olmakta ve köpeklerde nadir olarak rastlanmaktadır (Kuiper ve Distl 2005, Dinç 2010, Kalender ve Küplülü 2013, Nak ve Kaşıkçı 2013).

Embriyonal dönemin normal cinsiyet farklılaşması sürecinde 3 önemli adım gerçekleşmelidir. Bu adımlar; i) Kromozomal cinsiyetin tanımlanması: XX veya XY cinsiyet kromozomunun oluşumu fertilizasyon sırasında meydana gelmekte ve primer germ hücresini taşıyan hücrelerin mitoz bölünmesi ile devam etmektedir. ii) Gonadal cinsiyetin gelişimi: Erken embriyonal dönemde gonadlar farklılaşmamıştır (indiferent). Eğer cinsiyet kromozomu XX ise indiferent gonad ilerleyen dönemde ovaryumlara dönüşmekte, XY ise testisler gelişmektedir. Bu dönemde testislerin gelişimi Y kromozomunda bulunan SRY gen bölgesi gibi özel faktörler tarafından kontrol edilmektedir. iii) Fenotipik cinsiyet gelişimi: Gonadların cinsiyet kromozomlarına göre ovaryum veya testislere farklılaşmasının ardından internal ve eksternal genital kanalın oluşumu başlamaktadır. Genital kanalın farklılaşması ise testislerde bulunan Sertoli hücreleri tarafından üretilen anti-Müllerian hormon (AMH) ve Leydig hücreleri tarafından üretilen testosteron sayesinde olmaktadır. Gonadlar testis yönünde farklılaşmış ise AMH hormonu sayesinde Müller kanalının gelişimi durdurulmakta ve testosteron hormonunun etkisiyle Wolff kanalının gelişimi uyarılmakta, böylece erkek genital organları gelişmektedir. Ovaryumlar yönünde farklılaşma olması durumunda ise Wolff kanalının gelişimi baskılanmakta ve Müller kanalı gelişerek dişi genital kanalını oluşturmaktadır (Meyers-Wallen ve Patterson 1986, Deveci 2010, Gürler ve Kaymaz 2013). Normal cinsiyet farklılaşma sürecinin herhangi bir basamağında meydana gelen her türlü anormallik durumunda ise interseksüalite ya da hermafrodizm olarak adlandırılan gonadal cinsiyet anomalileri ortaya çıkmaktadır (Nak ve Kaşıkçı 2013).

Sunulan makalede, ovaryohisterektomi amacıyla kliniğimize getirilen melez ırk bir köpekte rastlantısal olarak saptanan hermafrodizm olgusu tanımlanmaktadır.

OLGU ÖYKÜSÜ

Olgu materyalini ovaryohisterektomi isteği ile kliniğimize getirilen 1 yaşlı, evin bahçesinde beslenen melez ırk bir köpek oluşturmaktadır. Yapılan ilk muayenede köpeğin normal vücut kondisyonuna sahip; vücut ısısı, solunum ve nabız sayılarının referans değerler içerisinde olduğu belirlendi. Dış genital organ muayenesinde vulva normal yapıda iken, klitoris penis benzeri bir yapıda olduğu ve muayene sırasında vulvadan görülebildiği saptandı.

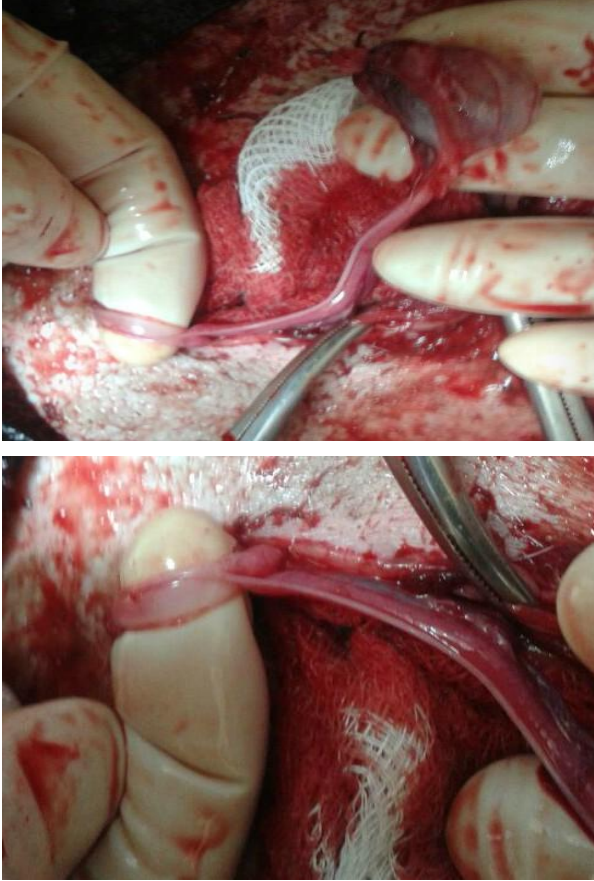


Figür 1: Klinik muayene sırasında belirlenen penis benzeri klitoris

Figure 1: Penis-like clitoris determined on clinical examination

Klinik bulgular ışığında köpekte hermafrodizm olgusundan şüphelenildi. Operasyon öncesinde serum testosteron, östrojen (E2) ve progesteron (P4) seviyelerinin tespiti amacıyla yaklaşık 10 ml kan örneği silikonlu tüplere alındı ve 3000 rpm'de 10 dakika santrifüj edilerek serumları çıkarıldı. Serum örnekleri analiz yapılana kadar -20°C'de saklandı.

Genel anestezi altında ovaryohistektomi operasyonu gerçekleştirildi. Bu amaçla köpeğe pre-anestezik olarak ksilazin (2 mg/kg i.m., Alfazyne® %2, Egevet, Türkiye) ve anestezik olarak ketamin HCl (10 mg/kg i.m., Ketamol® %10, İnterhas, Ankara, Türkiye) uygulandı. Operasyon sırasında ovaryum olduğu düşünülen gonadlardan birinin kornu uteri ve oviduktun devamı olarak normal anatomik pozisyonunda, diğerinin ise kornu uteri ile birlikte kaudale yönelmiş halde idrar kesesinin kenarında yer aldığı gözlemlendi.



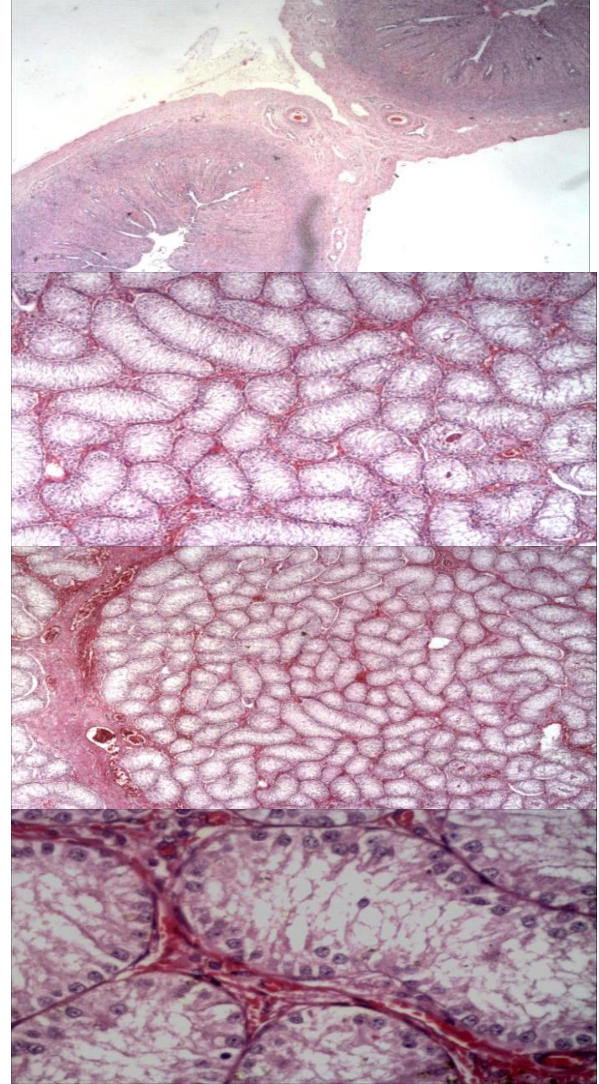
Figür 2: Pelvisin kaudaline yönelmiş kornu uteri ve gonad

Figure 2: The cornu uteri and gonad located in the caudal side of pelvis

Her iki gonad ve kornu uteriler uzaklaştırılarak ovaryohistektomi tamamlandı. Operasyon sonrası 5 gün süreyle amoksisilin-klavulonik asit (8,75 mg/kg/gün i.m., Synulox®, Pfizer, Türkiye) uygulanarak post-operatif gelişebilecek enfeksiyon ihtimali önlemlendi. Operasyondan sonra yapılan kontrollerde köpeğin klinik olarak sağlıklı olduğu gözlemlendi.

Alınan dokuların makroskobik incelenmesinde kornu uterilerin normal büyüklük ve yapıda olduğu ancak ovaryum olduğu düşünülen gonadların bursa ovarika ile sarılı olmadığı; sert, yuvarlak, düzgün yüzeyli ve normalden daha büyük olduğu gözlemlendi. Histopatolojik olarak incelenen gonadlarda nispeten küçük çaplı seminifer tubuller gözlemlenirken,

bazal membranlarının hafif derecede kalınlaştığı saptandı. Seminifer tubullerde yalnızca Sertoli hücreleri bulunurken, germ hücrelerine rastlanılmadı. Leydig hücrelerinin sayısının nispeten arttığı, interstisyel alanda inflamasyon olmadığı ancak hafif fibrozis varlığı tespit edildi.



Figür 3: Histopatolojik incelemede görüntülenen Seminifer tubuller, Sertoli ve Leydig hücreleri

Figure3: Seminiferous tubuls, Sertoli and Leydig cells observed in the histopathological examination

Serum örneğinden electrochemiluminescent assay (ECLIA) yöntemi ile gerçekleştirilen analizlerde P4 düzeyi 0,393 ng/ml, E2 düzeyi 325,6 pg/ml ve testosteron düzeyi ise 349,8 ng/dl olarak belirlendi.

TARTIŞMA VE SONUÇ

Hermafrodizm gerçek ve yalancı hermafrodizm olarak ikiye ayrılmaktadır. Gerçek hermafrodizmde hem ovaryuma hem de testise ait yapılar bulunmakta, aynı zamanda genital kanal ile dış genital organlarda da dişi ve erkeğe ait oluşumlar saptanmaktadır (Hubler ve ark. 1999, Johnston ve ark. 2001, Bodvarsdottir ve ark. 2009). Yalancı hermafrodizm

(pseudohermafrodizm) ise fenotipik cinsiyet karakteri ile gonadların uyumsuz olması olarak tanımlanmakta, yalancı dişi ve yalancı erkek hermafrodizm olarak iki şekilde sınıflandırılmaktadır. Yalancı dişi hermafrodizmde her iki ovaryumu mevcut olan canlının erkek dış genital organlarına sahip olduğu dikkati çekmektedir (Johnston ve ark. 2001; Anoop ve ark. 2011, Sacks ve Beraud 2012). Yalancı erkek hermafrodizmde ise dişiye ait dış genital organlar ve çoğunlukla normalden daha büyük bir klitoris ile birlikte testis formunda gonadlar bulunmaktadır (Alam ve ark. 2007, Silversides ve ark. 2011, Gurel ve ark. 2014). Sunulan makalede köpeğin dış genital organları ve vücut yapısı bakımından dişi köpek fenotipine sahipken; klitoris normalden çok büyük ve penis benzeri bir yapıda olması, yapılan ovaryohistektomi sonrası gerçekleştirilen histopatolojik muayenede gonadların testis dokusuna ait yapılar sergilemesi nedeniyle olgunun yalancı erkek hermafrodizmi olgusu olduğu belirlendi.

Doğusal anomali olarak tanımlanan hermafrodizmin etiyojisinde anormal cinsiyet kromozomları, gebelik sırasında virilizme neden olan ekzojen hormon veya kimyasal maddeye maruz kalması, fütüste genetik mutasyonlar şekillenmesi, gebelik döneminde yaşanan şiddetli travmalar gibi faktörler rol oynamaktadır (Passello-Legrand ve Mowat 2004, Dinç 2010). Ancak olguların çoğunda hermafrodizme neden olan faktör saptanamamış ve genetik bozukluğa bağlı spontan hermafrodizm olgusu olarak tanımlanmışlardır (Kuiper ve ark. 2005; Alam ve ark. 2007, Anoop ve ark. 2011). Bu olguda, alınan anamnezde köpeğin anne ve babasında herhangi bir interseksüalite durumunun gözlenmediği, gebelik döneminde ekzojen ilaç ya da hormon uygulamasının yapılmadığı öğrenildi. Ayrıca köpeğin sahipleri tarafından bu anomalinin daha önce fark edilmediği de bildirildi. Bu nedenle hermafrodizmin yapıcı nedeni tam olarak saptanamadı ve cinsiyet farklılaşması sırasında meydana gelen kromozom anomalisine bağlı şekillenmiş olabileceği kanısına varıldı.

Köpeklerde hermafrodizmin tanısının genellikle güç olduğu bildirilmektedir. Anomali nedeniyle ortaya çıkan değişiklikler her zaman gözle görülemeyebilmekte, ayrıca çok farklı interseksüalite formları olması nedeniyle tanıda klinik, histopatolojik ve sitogenetik tanı yöntemlerinin kullanılması gerekmektedir (Kuiper ve ark. 2005). İnterseksüalitenin kesin tanısında en sık kullanılan testler arasında karyotip analizi ile Y kromozomuna spesifik bir gen olan SRY gen analizi bulunmaktadır (Kuiper ve ark. 2005, Bodvarsdottir ve ark. 2009, Gürel ve ark. 2014). Ancak klinik ve histopatolojik muayene de bu olguların tanısı hakkında fikir verebilmektedir (Anoop ve ark. 2011). Sunulan olguda, ovaryohistektomi amacıyla getirilen köpekte gerçekleştirilen klinik muayene sırasında gözlenen penis benzeri klitoris nedeniyle

hermafrodizm açısından şüphelenilmiştir. Operasyon sırasında alınan gonadlar ile kornu uterilerin histopatolojik incelemesi sonucu gonadların ovaryum yapısında değil testis yapısında olduğunun ortaya konulmasıyla yalancı erkek hermafrodizm tanısı konulmuştur.

Hayvanlarda karşılaşılan interseksüalite olgularında serum testosteron, E2 ve P4 hormonu seviyelerinin ortaya konulduğu çok az sayıda makale bulunmaktadır. Dişi hermafrodizm tanısı konan bir köpekte serum testosteron analizi sonucunun, dişi bir köpekte olması gereken normal düzeyde tespit edildiği belirtilirken (Anoop ve ark. 2011); yalancı erkek hermafrodizm tanısı konan üç adet köpeğin değerlendirildiği diğer bir makalede ise her üç köpeğin serum E2 seviyelerinin referans değerlerden yüksek, testosteron düzeylerinin ise düşük olduğu bildirilmiştir (Alam ve ark. 2005). İnsanlarda karşılaşılan interseksüalite olgularında, yüksek seviyede testosteron varlığının 5 α -redüktaz enziminin eksiliğine bağlı olduğu belirtilmektedir (Garfunkel ve ark. 2007). Sunulan makalede, yalancı erkek hermafrodizm tanısı konulan köpekte serum E2 ve testosteron düzeylerinin referans değerlerden çok yüksek olduğu tespit edilmiştir. Bu nedenle testis dokusu olduğu ortaya konulan gonadlarda bulunan Leydig hücrelerinin aktif olarak testosteron ürettiği kanısına varılmıştır.

Sonuç olarak, köpeklerde nadir olarak rastlanan yalancı erkek hermafrodizm olgusu, bazı durumlarda hayvan sahipleri tarafından fark edilememekte ve tanısı rastlantısal olarak rutin muayene veya ovaryohistektomi sırasında konulabilmektedir. Özellikle yavru elde edilmesi istenen damızlık köpeklerin, infertilite nedeni olan hermafrodizm gibi doğusal anomaliler açısından da dikkatli gözlemlenmesi gerektiği düşünülmektedir.

KAYNAKLAR

- Alam MR, Cho YG, Cho SJ, Lee JI, Lee HB, Tae HJ, Kim IS.** Male pseudohermaphroditism in dogs: three case reports. *Veterinari Medicina*, 2007; 52:74-78.
- Anoop S, Venugopal SK, Amma TS.** Canine female hermaphrodite- A clinical case report. *J Vet Anim Sci*. 2011; 42:77-78.
- Bodvarsdottir SK, Imsland F, Thorisson B, Steinarsdottir M, Eyfjord JE.** 64,XX, SRY-, and ZFY-negative Icelandic horse likely to be true hermaphrodite. *J Equine Vet Sci*. 2009, 29:734-738.
- Deveci H.** Üreme Organlarının Anatomisi. In: **Alaçam E**, editör. *Evcil Hayvanlarda Doğum ve İnfertilite*, 7. Baskı, Medisan yayınları, Ankara. 2010; pp:3-5.
- Dinç DA.** Karnivorlarda İnfertilite. In: **Alaçam E**, editör. *Evcil Hayvanlarda Doğum ve*

İnfertilite, 7. Baskı, Medisan yayınları, Ankara. 2010; p: 320.

Garfunkel LC, Kaczorowski JM, Christy C. Pediatric Clinical Advisor Instant Diagnosis and Treatment. Mosby Inc, Elsevier, Philadelphia. 2007; p:21.

Gurel A, Yıldırım F, Sennazlı G, Ozer K, Karabaglı M, Deviren A, Cırakoglu A. Hermaphroditism in two dogs-pathological and cytogenetic studies: a case report. Veterinarni Medicina. 2014; 59:51-54.

Gürler H, Kaymaz M. Üreme Sisteminin Morfolojisi. In: Kaymaz M, Fındık M, Rışvanlı A, Köker A., editörler. Köpek ve Kedilerde Doğum ve Jinekoloji, 1. Baskı, Medipres Matbaacılık Yayıncılık Ltd. Şti., Malatya. 2013; pp:3-4.

Hubler M, Hauser B, Meyers-Wallen VN, Arnold S. SRY-Negative XX true hermaphrodite in a Basset hound. Theriogenology. 1999; 51:1391-1403.

Johnston SD, Root Kustritz MV, Olson PNS. Disorders of Canine Ovary. In: Canine and Feline Theriogenology, 1. Baskı, W.B. Saunders Company, Philadelphia. 2001; pp:193-194.

Kalender H, Küplülü Ş. Gebelik Patolojisi. In: Kaymaz M, Fındık M, Rışvanlı A, Köker A. editörler. Köpek ve Kedilerde Doğum ve Jinekoloji, 1. Baskı, Medipres Matbaacılık Yayıncılık Ltd. Şti., Malatya. 2013; p:135.

Kuiper H, Distl O. Intersexuality in dogs: causes and genetics. Deutsche Tierärztliche Wochenschrift. 2004; 111:251-258.

Kuiper H, Bunck C, Günzel-Apel AR, Drögemüller C, Hewicker-Trautwein M, Distl O. SRY-negative XX sex reversal in a Jack Russal Terrier: a case report. The Vet Journal. 2005; 169:116-117.

Meyers-Wallen VN, Patterson DF. Disorders of Sexual Development in the Dog. In: Morrow DA, editör. Current Therapy in Theriogenology, 1. Baskı, W.B. Saunders Company, Philadelphia. 1986; pp:567-573.

Nak D, Kaşıkçı G. İnfertilite. . In: Kaymaz M, Fındık M, Rışvanlı A, Köker A. editörler. Köpek ve Kedilerde Doğum ve Jinekoloji, 1. Baskı, Medipres Matbaacılık Yayıncılık Ltd. Şti., Malatya. 2013; pp:223-224.

Passello-Legrand F, Mowat V. Two cases of spontaneous pseudohermaphroditism in cynomolgus monkeys (*Macaca fascicularis*). J of Vet Med A, Physiology, Pathology, Clinical Medicine. 2004; 51:344-347.

Sacks MK, Beraud R. Female pseudohermaphroditism with cloacal malformation and related anomalies in a dog. Can Vet J. 2012; 53:1105-1108.

Silversides DW, Benoit JM, Collard F, Gilson C. Disorder of sex development (XX male, SRY negative) in a French bulldog. Can Vet J. 2011; 52:670-672.