

Köpeklerde Dış Kulak Yolu Hastalıklarının Video-Otoskopik, Ultrasonografik ve Radyografik Yöntemlerle Belirlenmesi[#]

Nusret APAYDIN*¹, Özge HASANDAYIOĞLU¹

¹ Erciyes Üniversitesi Veteriner Fakültesi Cerrahi Anabilim Dalı, Kayseri

[#]Bu çalışma, Erciyes Üniversitesi Bilimsel Araştırma Projeleri TSY-11-3492 nolu proje ile desteklenmiştir.

*Corresponding author e-mail: napaydin@erciyes.edu.tr

ÖZ

Bu çalışmanın amacı; köpeklerde dış kulak yolu hastalıklarının radyolojik, ultrasonografik ve video-otoskopik yöntemler uygulanarak belirlenmesi, bu yöntemlerin karşılaştırmalarının yapılarak avantaj ve dezavantajlarının saptanmasıdır. Çalışmanın materyalini; kulak hastalığı olan farklı ırk, yaş ve cinsiyetteki 31 köpek oluşturdu. Hastalar gerekli olduğunda sedasyon ya da genel anestezi uygulanarak muayene edildi. Her olgunun video-otoskopik, ultrasonografik ve radyografik muayeneleri yapıldı. Elde edilen veriler ve görüntüler kaydedildi. Video-otoskop ile yapılan muayenede 29, radyolojik görüntüleme 3, ultrasonografi sonuçları değerlendirildiğinde ise 25 olgunun kesin tanısı yapıldı. Sonuç olarak; köpeklerde dış kulak yolu hastalıklarının kesin tanısında video-otoskopik yöntemin diğer yöntemlere göre daha avantajlı olduğu, ultrasonografik yöntemin kendi başına yeterli olamayacağı, radyografik yöntemin ise spesifik olgularda uygulanabileceği belirlendi.

Anahtar Kelimeler: Köpek, dış kulak yolu, video-otoskopi, ultrasonografi, radyografi

Determination of External Ear Canal Problems Using Radiographic, Ultrasonographic and Video-Otoscopic Methods

ABSTRACT

The purpose of this study is the determination of external ear canal diseases in dogs by applying radiological, ultrasonographic, and video-otoscopic methods, comparison of these methods, and their advantages and disadvantages. The material of the study consisted of 31 dogs of different breed, age, and sex with ear diseases. Patients were examined by sedation or general anesthesia when necessary. Each case was examined with video-otoscopy, ultrasonography and radiology. All the images and data from these examinations were recorded. Twenty-nine cases with video-otoscopic examination, 3 cases with radiological imaging, and 25 cases with ultrasound findings were diagnosed with a definite diagnosis. As a result, it has been determined that the video-otoscopic method is more advantageous than the other methods in the definite diagnosis of external ear canal diseases in dogs. The ultrasonographic method can not be sufficient by itself and the radiographic method can be applied in specific cases.

Key words: Dog, external ear canal, video-otoscopy, ultrasonography, radiography

To cite this article: Apaydin N, Hasandayioğlu Ö. Köpeklerde Dış Kulak Yolu Hastalıklarının Video-Otoskopik, Ultrasonografik ve Radyografik Yöntemlerle Belirlenmesi. *Kocatepe Vet J. (2018) 11(1): 63-69.*

GİRİŞ

Kulak, işitme ve denge organıdır (Dursun 2001). Kulak, havadaki titreşimleri beyine iletmeyi sağlayan ve bunu sinir ağlarının bir kodu içinde bulundurmak için geliştirilmiş bir duyu organıdır (Purves ve ark. 1997).

Köpek ve kedilerde en sık görülen kulak hastalığı olan otitis eksterna; dış kulak yolu epitelinin akut veya kronik yangısı olarak tanımlanmaktadır ve hastalığın etiyojisi ile ilgili pek çok araştırma yapılmıştır (Keskin ve ark 1999). Hastalığın köpeklerdeki insidansı, kedilerden daha yüksektir. Bunun muhtemel nedeninin köpeklerdeki anatomik predispozisyon olduğu bildirilmektedir (Keskin ve ark 1999, Stundert ve ark 1991, Rosychuk ve ark 1994). Otoskopik muayenede herhangi bir kitle veya yabancı cisimler aranacak ise, hasta otitis eksternalı olarak değerlendirilir. Bunun yanında, timpanik membranın da görüntülenip değerlendirilmesi gerekmektedir (Karabulut ve Han 2007, Samsar ve Akın 2000).

Kulak hastalıklarında radyografi çok sık başvuru muayene yöntemidir. Auricullar ve anular kırıkdağın kalsifikasyonundan şüphe edildiği durumlarda ve Unilateral ya da bilateral kulak yolu neoplazisi durumlarında kolaylıkla kullanılabilir. Kulak hastalıklarının tanısında radyografik pozisyon önemlidir. Diğer yöntemlerde olduğu gibi radyografik inceleme içinde anestezi yapılması gerek uygun pozisyonun sağlanması gerekse uygulama kolaylığı sağlanması açısından önemlidir (Alkan 1999, Zur 2005, Kealy ve McAllister 2005).

Kulak kanalı ve kulak zarının otoskopi muayenesi her zaman sağlıklı bilgiler sunmamaktadır. Kesin tanıda video-otoskop, direkt radyografi, ve kanalografiden yararlanılmakla birlikte, bilgisayarlı tomografi ve manyetik rezonans görüntüleme de yararlanılmaktadır (Karabulut ve Han 2007, Dickie ve ark 2003, Kneissi ve ark 2004, Öztürk ve ark 2000). Son zamanlarda bulla timpanika, dış kulak yolu ve kulak zarının görüntülenmesinde ultrasonografiden de yararlanılabileceği düşünülerek, kadavra üzerinde bulla timpanikanın görüntülenmesi ve canlı köpeklerde dış kulak yolu ve kulak zarının görüntülenmesi tanımlanmıştır (Dickie ve ark 2003). Özellikle dış kulak yolu dar olan hayvanlarda kulak zarı otoskopi tam olarak görüntülenemeyebilir. Kulak zarı perforasyonlarının tanısında ultrasonografik muayene önemli bir tekniktir. Ucuz, çabuk uygulanabilen, hasta ve hekim açısından noninvaziv bir teknik olan ultrasonografik muayenenin dış kulak yolundaki yabancı cisimlerin, tümörlerin, kulak zarı perforasyonlarının ve diğer kulak hastalıklarının tanısında kullanımı uygundur (Choi ve Chang 2006).

Ultrasonografi tekniği; muayene edilen hayvan ve hekim açısından tehlike taşıması, hastayı rahatsız

etmemesi, kolay ve çabuk uygulanabilir olması, iyonizan olmaması ve dokulara nüfuz etmemesi ile radyografi, bilgisayarlı tomografi ve izotopik tarama yöntemlerinden üstündür (Samsar ve Akın 2000).

Eğer otoskopik bulgular bir video kamera ile görüntülenirse, video-otoskopi olarak adlandırılmaktadır (Rosychuk 2005, Cole 2004). Kulak muayenesi için kullanılan çok çeşitli sayıda ve türde video-otoskop bulunmaktadır (Rosychuk 2005). Yapılan birçok çalışmada; köpeklerin otitis eksternalarının tanısı için bir yöntem olarak video-otoskopinin kullanılması ile başarılı sonuçlar alınmıştır (Maniscalco ve ark 2009).

Video-otoskop köpek ve kedi kulaklarında kullanım için özel olarak tasarlanmış bir rijit endoskopik sistemdir. Bir video-otoskop ile dış kulak yolunun incelenmesi, orta kulağa, bullaya erişmek için miringotomi (kulak zarının çizilmesi) yapılabilir. Dış kulak kanalının temizliği, lezyonların belirlenmesi, aspirasyonu ve ilaçlaması yapılabilmektedir. Video-otoskop ile bu işlemler yapılırken genellikle sedasyon veya anestezi uygulanır. Muayene salonunda video-otoskop; hasta sahibine görüntülerle birlikte hastalığı anlatma ve yapılacak tedavi prosedürünü gösterme olanağı sunar (Gotthelf 2002).

Bu çalışma ile köpeklerde kulak hastalıklarının; radyografik, ultrasonografik ve video- otoskopik muayene yöntemleri ile belirlenmesi, elde edilen sonuçların değerlendirilmesi ile hangi yöntemin, hastalığın tanısında daha kolay ve uygulanabilir olduğunun belirlenmesi amaçlanmıştır.

MATERYAL VE METOD

Çalışmada; kulak şikayeti olan değişik yaş, cinsiyet ve ırktaki 31 adet köpek yer almıştır. Yapılan klinik muayene sonucunda dış kulak yolunda problem olduğundan şüphelenilen hayvanların ultrasonografik, radyolojik ve video- otoskopik muayeneleri yapılarak hastalıkların kesin tanısı konuldu. Ayrıca bu yöntemler karşılaştırıldı.

Hastalara tedavi protokolleri uygulandı. Ancak bu protokoller ve süreç ile ilgili bilgiler çalışmada yer almadı. Çalışma süresince köpekler kliniklerimizde hospitalize edilmedi.

Ultrasonografik görüntüleme de SonoSite® marka 180™ Plus model ultrason sistemi, Haiying® marka HY 230V model ultrason sistemi, Hasvet 838 marka ultrason sistemi kullanıldı. Çalışmamızda B-B/B mod veya 7 MHz konveks prob veya duruma göre transrektal prob kullanıldı.

Radyografik görüntüleme ise Poskom® marka PXP-40HF model 35mA portatif x-ray aygıtı ve alınan grafiler konica minolta® marka SRX-101 A model otomatik banyo cihazı kullanılarak işlendi. Ayrıca Profexray marka portatif röntgen aygıtı da kullanıldı. Portatif röntgen aygıtı ile çekilen filmler manuel banyo yöntemiyle görüntüldü.

Video otoskopik muayeneler için rijit endoskopi düzeneği olan Medamet® F-166 1CCD Endocam marka endoskopi aygıtı ve Medamet® T 905004 Model 250W Halojen Medikal Soğuk Işık kaynağı kullanıldı. Ayrıca Rosh marka EHEV1 model video otoskop da kullanıldı.

Ultrasonografik muayenede; üstte kalacak şekilde yan yatırılan köpeğin kulağı tüylerden arındırıldıktan sonra prob ile deri arasına jel sürülerek longitudinal ve transversal olarak tarandı. Çalışmamızda B-B/B mod 7 MHz konveks prob veya duruma göre transrektal prob kullanıldı.

Çalışmamızda köpeklerin agresiflik durumuna göre preanestezi uygulaması yapıldı. Çalışmada kullanılan köpeklerde radyolojik muayene için V/D (ventro dorsal), lateral ve latero lateral baş bölgesinin hepsini kapsayacak çekimler uygulandı.

Video otoskopik (endoskopi ile otoskopi) muayene için hayvan sakin ise anestezi kullanılmadı ancak hayvan agrasif veya hiperaktif ise inhalasyon anestezi ve katı anestezikler kullanılarak genel anesteziye alındı. Premedikasyon için Rompun® (Xlazin HCL)(2 mg/kg dozunda) ya da Domitor® (Medetomidin 50 mikrogram/kg) kullanıldı. İndüksiyon için ise Alfamine %10 luk (ketamin HCL) kullanıldı. Video otoskopik muayeneler inhalasyon anestezi altında yapıldı. Köpekler anestezi süresince moniterizasyona bağlı kaldı ve hemodinamik parametreler sürekli takip edildi.

Video otoskopik muayene sonrası anesteziye son verilerek eksübe edilen köpekler yoğun bakım kafeslerine alınarak genel durumları takip edildi. Anesteziden çıkışları sağlandı.

Bütün video otoskopik, ultrasonografik ve radyografik verilerin toplanması ve kayıtların derlenmesi sonucunda hastalıkların teşhisi konuldu. Ayrıca ultrasonografik radyolojik ve video otoskopik tanı yöntemleri karşılaştırıldı.

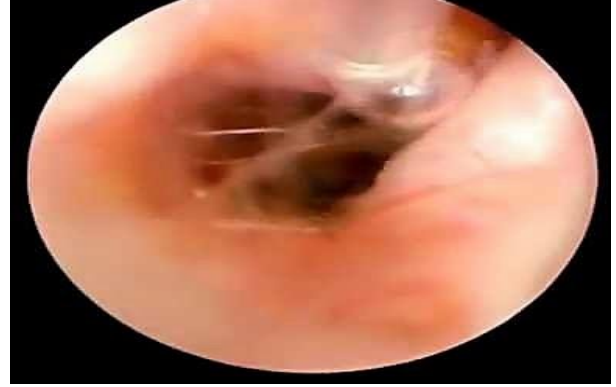Dış kulak yolunda veya kulak zarında yabancı cisim olgularında yabancı cisimi çıkarmak veya örnek almak için biopsi forceps kullanıldı.

BULGULAR

Çalışmamızda; farklı yaş, ırk ve cinsiyet aralığındaki 31 dış kulak yolunda sorun olan köpeğin yapılan ultrason, röntgen ve video-otoskop muayeneleri sonrası hastalıklarının tanısı yapıldı (Tablo 1, Tablo 2)

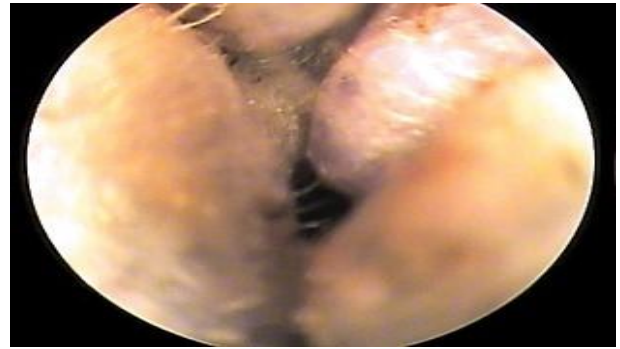
Video-otoskop ile yapılan muayenede; 29 olgunun tanısı net olarak yapılırken, 1 olgunun kulak kepçesinde oluşan apseye bağlı dış kulak yolunun kapanması sonucu uygulama yapılamadı. Diğer 1 olguda ise radyolojik ve ultrasonografi muayenelerinde belirlenen kitlenin video-otoskop ile yapılan muayenesinde dış kulakta olmadığı görüldü. Video-otoskop ile yapılan muayenede; dış kulak yolundaki lezyonların, yabancı cisimlerin ve sıvı artışına bağlı oluşan bozuklukların net bir şekilde belirlenebildiği görüldü (Şekil 1). Ancak dış

kulak yolu daralmalarında uygulamanın kolay olmadığı, kanalın uygulamaya uygun genişlikte olduğu durumlarda uygulanabildiği belirlendi (Şekil 2). Bunun yanında dış kulak yolu çevresindeki lezyonların video-otoskop ile belirlenemediği saptandı. Video-otoskop ile dış kulak yolunun pratik bir şekilde muayene edilebileceği ve kesin teşhisin kolaylıkla yapılabileceği belirlendi (Şekil 3).



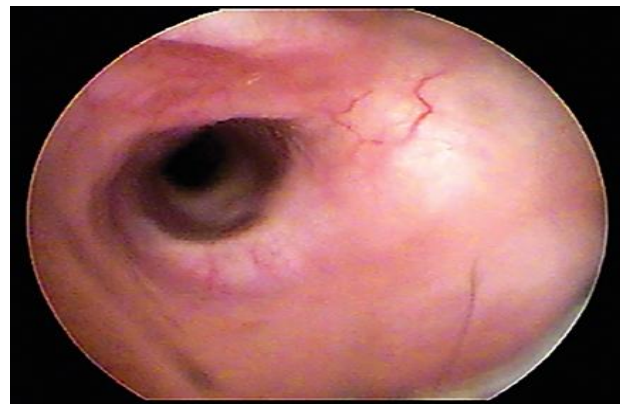
Şekil 1: Olgu no 1; Video-otoskop ile otitis eksternanın tanısı

Figure 1: Case number 1; Diagnosis of otitis externa with video-otoscope



Şekil 2; Olgu no 4: Olgunun video-otoskopik görüntüsünde sadece dış kulak yolunun darlığı belirlendi.

Figure 2; Case number 4: In the video-otoscopic view of the case only the narrowness of the external ear canal was determined



Şekil 3; Normal dış kulak yolunun video-otoskopik görüntüsü

Figure 3; Video-otoscopic view of normal external ear canal

Tablo 1: Teşhis yöntemlerinin doğruluk oranları
Table 1: Accuracy rates of diagnostic methods

YÖNTEMLER	Teşhis edilen olgular		Teşhis edilemeyen olgular	
Ultrasonografi	25	%80.65	6	%19.35
Radyoloji	3	%9.99	28	%90.01
Video-otoskopi	29	%93.55	2	%6.45

Tablo 2: Görüntüleme yöntemlerinin hastalıkların teşhisine göre dağılımı

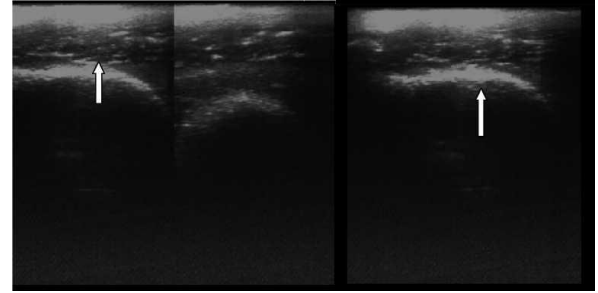
Table 2: Distribution of imaging methods according to diagnosis of diseases

Hastalıkların Tanısı	Olgu Sayısı	Video-otoskopi	Radyografi	Ultrasonografi
Otitis eksterna	14	14 +	14 -	13+ 1-
Dış kulak yolu stenozu	3	2 + 1 -	1+ 2-	3+
Tümör	1	1-	1+	1+
Kulak uyuzu	3	3+	3-	3-
Yabancı cisim	2	2+	2-	2-
Kulak yolu dilatasyonu	1	1+	1-	1+
Hemoraji	2	2+	2-	2+
Apse	2	2+	1+ 1-	2+
Anomali	1	1+	1-	1+
Tıkanıklık	1	1+	1-	1+
Kronik otitis eksterna	1	1+	1-	1+

(+) : Görüntüledi, (-) : Görüntülenemedi. (+): imaging, (-): not imaging

Bütün olguların radyografileri incelendiğinde sadece 3 olgunun radyografisinin de lezyonlar belirlenebildi. Bu 3 olgunun tanısı tek başına radyografi tekniği ile belirlenemedi. Video-otoskopi ve ultrasonografi teknikleri ile birlikte yapılan değerlendirme sonucu teşhis konuldu. Diğer olguların radyografilerinde ise hastalığın tanısı ile ilgili hiçbir görüntü alınmadı. Radyografi tekniği ile tek başına dış kulak yolu hastalıklarının teşhisinin yapılamayacağı anlaşıldı.

Ultrasonografi sonuçları değerlendirildiğinde; 25 olguda net görüntüleme sağlanırken, 3 olgunun tanısında (radyografi ile teşhis edilen olgular) yardımcı uygulama yöntemi olarak uygulandı. Diğer 3 olguda ise hastalık belirlenemedi. Ultrason muayenesi ile dış kulak yolunda hastalığa bağlı biriken sıvının varlığı, dış kulak yolunun daralması ya da genişlemesi ile çevresindeki lezyonlar görüntülenebilirken, yabancı cisimlerin belirlenemediği saptandı (Şekil 4).



Şekil 4: Olgu no 1: Otitis eksternanın tanısı; ultrasonografi ile olgunun dış kulak yolundaki değişikliklerin görüntülenmesi.

Figure 4: Case number 1: The diagnosis of otitis externa, displayed of changes in the external ear canal by ultrasound.

TARTIŞMA VE SONUÇ

Köpeklerde dış kulak yolu hastalıkları ile çok sık karşılaşılır (Samsar ve Akın 2000, Rosychuk 2005, Zur 2005). Dış kulak yolunun ve kulak zarının görüntülenmesi ve hastalıkların tanısının konulmasında en sık kullanılan muayene şekli otoskopik muayenedir. Ancak bazı olgularda

ultrasonografi ve radyografinin de kullanıldığı araştırmalar bildirilmiştir. Ultrasonografi ve radyoloji kulak yolunun görüntülenmesi için yeterli değildir (Alkan 1999, Karabulut ve Han 2007). Otoskopik muayene; gelişen teknolojiye ayak uyduramamış bu nedenle de video otoskopi kullanılmaya başlamıştır (Kealy ve McAllister 2005, Maniscalco ve ark 2009, Gotthelf 2002). Veteriner kliniklerinde hasta portföyüne bakıldığında kulak hastalıkları sayısının yüksek olması, dış kulak yolu hastalıkları ile sıklıkla karşılaşılması iddiasını doğrulamaktadır. Bulgularımız; ultrasonografi ve radyografinin tek yöntem olarak yeterli olmadığı, birlikte kullanıldığında hastalığın tanısının konulmasında kolaylık sağladığı, ancak video-otoskop yönteminin uygulanması ile hastalığın tanısının kesin olarak yapılabildiği sonucunu gösterdi. Stenoz durumlarında video-otoskopi tek başına yeterli olmadığı çalışmada kullanılan diğer yöntemlerin de kullanılarak teşhisin konulması gerektiği görüldü.

Köpeklerde dış kulak yoluna yabancı cisim kaçması olayı ile sıklıkla karşılaşılır. Düşük kulaklı köpeklerde daha sık görülmektedir. Otlar kulak kepçesinden dış kulak yolunu takip ederek içeri girmektedirler. Anatomik olarak hafif L şeklinde devam eden dış kulak yoluna giren otlar kendi haline bırakıldığında tekrar dışarı çıkamazlar ve bu durumda kulak yolunu ve ilerleme durumuna göre membrana tympaniye hasara uğratırlar. Anatomik olarak normalde kulak yolunda bulunan sıvıların aneurob ortamda başta M.pachydermatitis olmak üzere staphylococcus spp, otodectes canis gibi etkenlerin dış kulak yolunda üreme alanı bulmaları sonucu otitis externa oluşmaktadır. Ayrıca membrana tympani de yabancı cisimlerden etkilenerek dejenerasyona uğrayabilmektedir (Rosychuk 2005, Samsar ve Akın 2002). Tüm kulak yangılarında ayrıntılı bir otoskopik muayene gereklidir. Membrana tympaninin bütünlüğü exudatın miktarı ve tabiatı kanaldaki yangının derecesi ektoparazitlerin ve yabancı cisimlerin varlığına dikkat edilmelidir (Alkan 1999). Çalışmamızda 2 olguda (10, 11 nolu olgular) yabancı cisim belirlendi (pisipisi otu). Tanı; video-otoskop ile yapıldı ve yabancı cisimler kulak içi forsepsi ile çıkarıldı. Bu olgularda ultrasonografi ve radyografi ile teşhis yapılamadı. Bunun yanında yabancı cisime bağlı olmayan otitis eksternali olgularımızda, biriken eksudat ve kulak yolunun kalınlaşmasına bağlı oluşan ekojenik alanların ultrasonografi ile belirlenmesi, bu yöntemin yabancı cisime bağlı olmayan otitis eksterna olgularında kolaylıkla kullanılabileceğini gösterdi. Karabulut ve Han; serum fizyolojik ile doldurdukları kulak yolunun ultrasonografi ile belirlenebileceğini ifade etmişlerdir. Yabancı cisim olan olgularımızda ultrasonografik yöntem ile teşhis yapılamamasının nedeni; dış kulak yolunda yangıya bağlı eksudat

artışının olmaması olarak değerlendirildi.

Dış kulak kanalı ve kulak zarının otoskopik değerlendirilmesi otitis eksternali olan hayvanlarda yapılan ilk tanı yöntemidir. Bazı durumlarda, tam otoskopik muayene ile ilk görüntüleme mümkün değildir ve hayvan dış kulak yolunu ve kulak zarını görmek için yıkamak gerekli olabilir. Otoskopik muayenede herhangi bir kitle veya yabancı cisimler aranacak ise, hasta otitis eksternali olarak değerlendirilir. Bunun yanında, timpanik membranın da görüntülenip değerlendirilmesi gerekmektedir (Alkan 1999). Olgularımızın bazılarında, video-otoskop ile dış kulak yolunun ve kulak zarının görüntülenebilmesi için yıkama işlemi yapıldı. Bu işlem kolay ve pratik bir şekilde gerçekleştirildi. Video-otoskop üzerine monte edilebilen flaş ve aspirasyon aparatı ile yıkamak için kulak yoluna bir yandan serum fizyolojik verilirken diğer taraftan aspire edilerek dış kulak yolunun irrigasyonu sağlandı. Irrigasyon ile çıkarılamayan kitleler yabancı cisim forsepsi ile çıkarıldı. Daha sonra dış kulak yolunun ve kulak zarının görüntülenmesi yapıldı. Yaptığımız işlem ve sonuçlar literatür bilgileri desteklemektedir.

Radyografi küçük hayvan veteriner hekimliğinde organ ya da dokuların görüntülenmesinde ve hastalıkların tanısında vazgeçilmez bir görüntüleme tekniği olarak yıllardır veteriner hekimlikte kullanılan bir tekniktir. Ancak yumuşak doku ve iç organların görüntülenmesinde bu teknik için aynı düşünceleri söylememiz mümkün olmamakla birlikte, radyografik muayene ile hastalıkların kesin tanısı yapmanın zor olduğu, diğer görüntüleme tekniklerinden de yararlanılması gerektiği bilinmektedir. Bu nedenle radyografi tekniğinin hastalıkların tanısı için yeterli bir teknik olmadığı düşünülmektedir (Alkan 1999). Çalışmamızdaki 31 olgunun 28 tanesinde (% 90) radyolojik tanı yönteminden yararlanılamadığı belirlendi. Radyografik görüntüleme ile dış kulak yolu hastalıklarının kesin tanısının mümkün olmadığı, diğer görüntüleme yöntemlerinden de yararlanılması gerektiği anlaşıldı.

Ultrasonografi, fiziksel muayene ve radyografik muayene ile elde edilen bilgilere ek bilgiler sağlar. Bir hastalığın tanısında ultrasonografi tek başına yeterli olmayabilir (Kealy ve McAllister 2005). Kulak kanalı ve kulak zarının otoskopi muayenesi her zaman sağlıklı bilgiler sunmamaktadır. Kesin tanıda video-otoskop, direkt radyografi, ve kanalografiden yararlanılmakla birlikte, bilgisayarlı tomografi ve manyetik rezonans görüntülemeye de yararlanılmaktadır (Karabulut ve Han 2007, Dickie ve ark (2003), Kneissi ve ark 2004, Öztürk ve ark 2000). Son zamanlarda bulla timpanika, dış kulak yolu ve kulak zarının görüntülenmesinde ultrasonografiden de yararlanılabileceği düşünülerek, kadavra üzerinde bulla timpanikanın görüntülenmesi ve canlı köpeklerde dış kulak yolu

ve kulak zarının görüntülenmesi tanımlanmıştır (Karabulut ve Han 2007). Özellikle dış kulak yolu dar olan hayvanlarda kulak zarı otoskopi ile tam olarak görüntülenemeyebilir. Kulak zarı perforasyonlarının tanısında ultrasonografik muayenenin önemi aşikardır (Choi ve Chang 2006). Ucuz, çabuk uygulanabilen, hasta ve hekim açısından noninvaziv bir teknik olan ultrasonografik muayenenin dış kulak yolundaki yabancı cisimlerin, tümörlerin, kulak zarı perforasyonlarının ve diğer kulak hastalıklarının tanısında kullanımı uygundur (Alkan 1999, Samsar ve Akın 2000). Tanısı konulan 31 olgunun 25 tanesinin de (%80) ultrasonografik yöntemle değerlendirildi. Ancak tek başına bu yöntemin yeterli olmayacağı, diğer görüntüleme yöntemleri ile birlikte uygulandığında dış kulak yolu hastalıklarının tanısında kesin tanı için kullanılabilirliği belirlendi. Rijit endoskoplar veteriner hekimlikte otoskop, dişi kedi ve köpeklerde sistoskop, rinoskop, kolonoskop, özefagoskop ve gastroskop olarak kullanılır. Eğer otoskopik bulgular bir video kamera ile dökümente edilirse bu, video-otoskopi olarak adlandırılır. Video-otoskop ile yapılan otoskopinin avantajı, tüm anuler bölgeyi içine alacak şekilde timpanik membranın tamamının görülebilmesidir. Dış kulak yolu ve timpanik membrandaki anatomi ve patolojiyi öğrenmede en pratik ve etkili yöntemdir. Video destekli otoskopi, otoskopiye bağlı teşhiste beceriyi arttırmada yararlı bir tekniktir (Cole 2004, Rosychuk 2005, Alkan 1999). Köpeklerde hastalıkların %25 i kedilere ise %7 si kulak kaynaklıdır ve doğru teşhis tedavi veteriner klinikleri için günümüzde çok önemlidir. Video-otoskop ile veteriner hekimlikte kulağın daha iyi muayene edilebilme olanağı elde edilmiştir. Kulak hastalığının fiziki muayene sırasında hasta sahibi ve veteriner hekim video-otoskop ile ekranda sorunu gösterebilmektedir. Birçok kulak hastalıkları video-otoskopun yüksek büyütme ve geliştirilmiş aydınlatma özelliğinden dolayı kolaylıkla tespit edilebilir (Gotthelf 2002). Çalışmamızda rijit endoskop kullanıldı. Uygun ekipmanın takılması ile cihaz video-otoskop haline getirildi. Çalışmamızdaki olguların % 94 de hastalığın tanısı video-otoskop ile yapıldı. Bu nedenle video-otoskop her yönü ile dış kulak yolu hastalıklarının tanısında kolaylıkla uygulanabilecek bir görüntüleme metodu olarak değerlendirildi. Bir video-otoskop ile dış kulak yolunun muayenesi, orta kulağa, bullaya erişmek için, miringotomi için, dış kulak yolunun temizliği, lezyonların belirlenmesi, aspirasyonu ve ilaçlaması yapılabilmektedir. Video-otoskop ile bu işlemler yapılırken genellikle sedasyon veya genel anestezi uygulanır (Gotthelf 2002). Olgularımıza video-otoskop uygulaması inhalasyon anestezisi ve katı anestezi altında yapılmıştır. Hastaların anestezi süresince moniterizasyona bağlı olarak

hemodinamik parametreleri sürekli takip edildi. Yapılan birçok çalışmada (Maniscalco ve ark 2009, Gotthelf 2002); köpeklerin otitis eksternalının tanısı için bir yöntem olarak video-otoskopinin kullanılması ile başarılı sonuçlar alınmıştır. Video-otoskopi; lezyonlara göre kulak hastalıklarının tanısında kullanılan ideal tanı yöntemi olduğu konusunda pek çok bilim adamları arasında görüş birliği bulunmaktadır (Maniscalco ve ark 2009). Çalışmamızın 31 olgusundan 15 olgusunu otitis eksterna oluşturmaktadır. Bu olguların hepsinde kesin tanı video-otoskop uygulaması ile yapıldı. Olgularımız % 90 nın da video-otoskop ile hastalığın kesin tanısı yapıldı. Sonuç olarak; köpeklerde dış kulak yolu hastalıklarının kesin tanısında uygulanan bu 3 görüntüleme yönteminden video-otoskopik yöntemin diğer yöntemlere göre daha avantajlı olduğu belirlendi. Ultrasonografik yöntemin kendi başına yeterli olmayacağı, ancak kesin tanı için destekleyici bir yöntem olabileceği düşünüldü. Radyografik yöntemin ise tanı için yeterli olmadığı, yardımcı method olarak kullanılabildiği ancak spesifik olgularda uygulanabileceği saptandı. Video-otoskop uygulamasının, dış kulak yolu hastalıklarının tanısında kolaylıkla uygulanabilen noninvaziv bir yöntem olduğu sonucuna ulaşıldı.

KAYNAKLAR

- Alkan Z.** Veteriner Radyoloji, Mina Ajans, Ankara, Türkiye. 1999; pp. 78-80.
- Choi H, Lee H, Chang D.** Ultrasonographic Evaluation of the External Ear Canal and Tympanic Membrane in Dogs. *Veterinary Radiology&Ultrasound.* 2006; 47: 94-98.
- Cole LK.** Otoscopic evaluation of the ear canal. *Vet Clin North Am Small Anim Pract.* 2004; 34(2): 397-410.
- Dickie AM, Doust R, Cromarty L, Johnson VS, Sullivan M, Boyd JS.** Ultrasound imaging of the canine tympanic bulla. *Res Vet Sci.* 2003; 75(2):121-126.
- Dursun N.** Veteriner Topografik Anatomi, Medisan, Ankara, Türkiye. 2001: pp. 56-59.
- Gotthelf LN.** Diagnosis and treatment of otitis media in dogs and cats. *Vet Clin North Am Small Anim Pract.* 2004; 34(2):469-487.
- Karabulut E, Han M.C.** Köpeklerde Dış Kulak Yolu ve Kulak Zarının Ultrasonografisi. *Doğu Anadolu Bölgesi Araştırmaları.* 2007; 5(2): 138-140.
- Kealy JK, McAllister H.** Diagnostic Radiology Ultrasonography of the Dog and Cat. Elsevier, Missouri, USA. 2005; pp. 1-20.
- Keskin O, Kökçü L, Akan M.** Otitis Eksternal Köpeklerden İzole Edilen Mikroorganizmalar ve Antibiyotik

- Duyarlılıkları. Ankara Üniv Vet. Fak. Derg. 1999; 46:163-168.
- Kneissi S, Probsi A, Konar M.** Low-Field Magnetic Resonance Imaging of the Canine Middle and Inner Ear. *Veterinary Radiology & Ultrasound*. 2004; 45: 520-522.
- Maniscalco CL, Aquino JO, Passos RFB, Bürger CP, Moraes PC.** Videotoscopy use in the diagnosis of external otitis in dogs. *Ciencia Rural*. 2009; 39: 2455-2457.
- Öztürk S, Bilir B, Bumin A, Alkan Z.** Köpeklerde Pozitif Kontrast Kulak Kanalografisi. *Veteriner Cerrahi Dergisi*. 2000; 6: 36-39.
- Purves D, Augustine GJ, Fitzpatrick D, Katz LC, LaMantia AS, Mcnamara JO, Williams SM.** *The Auditory System, Neuroscience, 2th Ed., Sinauer Associates Inc, Sunderland England*. 2001; pp. 223-243.
- Rosychuk RAW.** Management of otitis externa. *Vet Clin North Am Small Anim Pract*. 1994; 24(5):921-52.
- Rosychuk RAW.** Veterinary Endoscopy for the Small Animal Practitioner, In: *Video-Otoscopy*, Ed; McCarthy TC, Elsevier, Missouri USA. 2005; pp.387-389.
- Samsar E, Akın F, Antepliöglu H.** Özel Şirurji. Medisan Yayınevi. Ankara, Türkiye. 2002; pp. 64-68.
- Samsar E, Akın F.** Dış Hastalıklarında Klinik Tanı Yöntemleri, Medipres, Malatya, Türkiye. 2000; pp:117-125.
- Studdert VP, Hughes KL.** A clinical trial of atypical preperation of miconazole, polymixin and prednisolone in the treatment of otitis externa in dogs. *Aust Vet J*. 1991; 68(6):193-195.
- Zur G.** Case report Bilateral ear canal neoplasia in three dogs. *Veterinary Dermatology*. 2005; 16:276-280.