

# Bir köpekte prostat apsesi ile seyreden sistitis ve ürolitiazis olgusu

Ümit ÖZCAN\*\*, Handan Hilal ARSLAN\*, Murat GÜZEL\*

**Öz:**Prostatik apseler, kronik prostatitisin bir sonucu olabileceği gibi tek başına prostatitisin nedeni olarak da gösterilmektedir. Bu olguda, idrar yapmada güçlük şikayetiyle Ondokuz Mayıs Üniversitesi Veteriner Fakültesi İç Hastalıkları Anabilim Dalı Kliniği'ne başvuran 11 yaşlı pointer ırkı bir köpekte ultrasonografik muayene ile tespit edilen prostatik apse, iyi huylu prostat hiperplazisi (BPH) ve tekrarlayan sistitis tablosu ile tedavi süreci değerlendirilmiştir. Sistitis ve apse oluşumuna karşı uzun süreli antibiyotik kullanımı (Enrofloksasin, 5 mg/kg, BID), prescription mama (Canine s/d, Canine s/o) ve C vitamini tedavisi ile başarılı bir sonuç elde edildi.

*Anahtar Kelimeler:* Prostat apsesi, BPH, sistitis

## Cystitis and urolithiasis patients presenting with prostate abscess in a dog

**Abstract:** Prostatic abscess could be result of chronic prostatitis but also it has been shown as a cause of prostatitis. In this

case, treatment process was evaluated in 11 years old pointer breed dog which was presented to Department of Internal Medicine Clinic, Faculty of Veterinary Medicine, Ondokuz Mayıs University, with difficult urination problem. Prostatic abscess, Bening Prostatic Hyperplazia (BPH) and recurrent cystitis condition were identified with ultrasonographic examination in the dog. A successful result were obtained against cystitis and prostatic abscess with long term antibiotic usage (Enrofloxacin 5mg/kg, BID), prescription diet (Canine s/d, Canine s/o) and vitamin C treatment.

*Keywords:* Prostate abscess, BPH, cystitis

## Giriş

Prostat, erkek köpeklerde, oval, iki loblu yapıda, üretranın proksimalinde bulunan bir cinsiyet bezidir. Büyüklüğüne göre değişmekle birlikte abdomen veya pelvik boşlukta bulunmaktadır. Prostatik hastalıkları akla getiren klinik belirtiler özellikle 6 yaşından büyük, kısırlaştırılmamış, erkek köpeklerde

\* Ondokuz Mayıs Üniversitesi Veteriner Fakültesi Dahiliye AD., Samsun

karşımıza çıkmaktadır. İyi huylu prostat hipertrofisi (BPH), prostatitis, prostatik kistler ve prostatik adenokarsinomlar köpeklerde en yaygın görülen prostat hastalıklarıdır (11). Prostatitis, akut bakteriyel, kronik bakteriyel ve prostat apseleri şeklinde alt gruplara ayrılabilir (12).

### **Olgunun Tanımı**

Olguyu 11 yaşlı Pointer ırkı bir köpek oluşturdu. Hasta Ondokuz Mayıs Üniversitesi Veteriner Fakültesi Hayvan Hastanesi İç Hastalıkları Kliniği'ne yirmi gündür idrar yapmada güçlük çekme ve son iki gündür de iştahta azalma şikâyeti ile başvurdu. Köpekte ultrasonografik muayenede prostatta hiperplazi ve apse oluşumu tespit edildi.

Hastanın ilk gelişinde yapılan idrar analizinde şiddetli lökositüri, proteinüri, hafif hematüri ile birlikte alkali idrar (pH 9) ve 1.015 dansite tespit edildi. İdrarın mikroskopik muayenesinde her tarama sahasında çok sayıda struvit kristalleri gözlemlendi. Hastanın hematolojik muayenesinde belirgin bir değişiklik saptanmamakla birlikte kan üre nitrojen (BUN) (223 mg/L), serum kreatinin (1.0 mg/dl), alanin amino transferaz (ALT) (67 IU/L), aspartat amino transferaz (AST) (114 IU/L) düzeylerinin fizyolojik sınırlar içerisinde olduğu tespit edildi. Ultrasonografik muayenede prostattaki değişikliklere ek

olarak idrar kesesinin oldukça dolu olduğu buna karşın idrar kesesi çeperinin kalınlaştığı gözlemlendi. Hastanın idrar kesesi sondalama yöntemi ile boşaltılarak kese serum fizyolojik ve antiseptik solüsyon (% 0.1'lik Ethakridine laktate) ile yıkandı. Bir hafta süre ile sistemik antibiyotik (Ampisilin 20 mg/kg), laktatlı ringer solüsyonu (IV), C vitamini uygulaması yapıldı. Hastaya prescription diyet (Canine s/d, Canine s/o) ve idrar pH'sının düzenlenmesine yardımcı olmak için hafif asidik karakterde (pH 6.85) içme suyu önerildi. Uygulanan tedavi sonrası hastanın klinik olarak iyileştiği ancak idrarda struvit kristallerinin hala yoğun olarak bulunduğu tespit edildi.

Hasta bir ay sonra benzer bulgularla kliniğimize tekrar başvurdu. Yapılan muayenelerde ilkinden farklı olarak orta şiddette lökositüri olduğu, pH değerinin asidik olmadığı (pH 7), genel durumunun öncekine göre daha iyi olduğu tespit edildi. Hastaya uygulanan ilk tedavi prosedürü tekrarlandı. Bir hafta sonra yenilenen idrar analizinde idrarın asidik pH (pH 6.5) karakterinde olduğu, struvit kristallerinin bir mikroskop sahasında en fazla bir adet olacak kadar azaldığı tespit edildi. Ultrasonografik muayenede idrar kesesinin yangı görünümünde azalma ile birlikte prostatta apse oluşumunda gerileme olduğu belirlendi.

Hasta ikinci tedaviden altı ay sonra idrar ve BPH varlığı tespit edildi. Bu vakada yapmada güçlük şikayeti ile üçüncü defa hasta sahibi kısırlaştırılma önerisine olumlu kliniğimize başvurdu. Anamnezde hastanın diyetinin yeniden protein ağırlıklı bir hal almaya bakmadığı için 8 haftalık enrofloksasin (5 mg/kg BID) tedavisi ve prescription diyet (Canine s/d) uygulaması tercih edildi. Altı hafta sonra yapılan kontrol muayenesinde prostattaki apse oluşumunun belirgin düzeyde gerilediği, prostat ekojenitesi ve boyutlarının normal olduğu belirlendi. Ultrasonografik muayenede apsenin belirgin bir hal aldığı

**Tablo 1:** Hematolojik bulgular ve idrar analiz sonuçları

*Table 1: Hematologic parameters and urinalysis results*

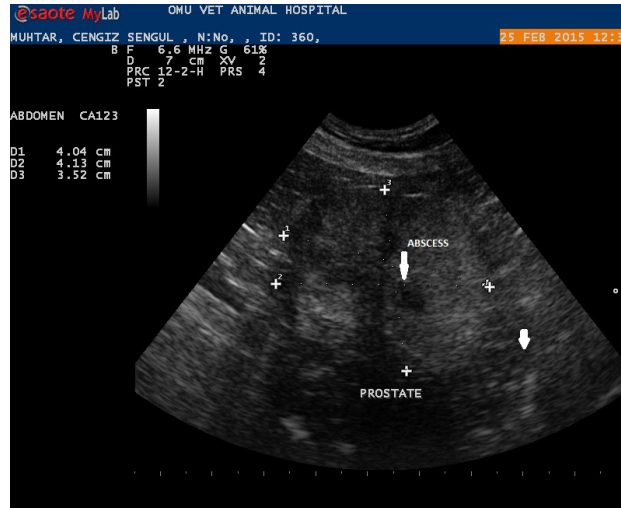
	1.Hafta	5.Hafta	6.Hafta	30.Hafta
<b>Hematolojik Bulgular</b>				
<b>WBC</b> × 10 <sup>3</sup> /μL	15.39	12.9	12.49	13.29
<b>LYM</b> × 10 <sup>3</sup> /μL	1.2	1.62	2,26	1.02
<b>MONO</b> × 10 <sup>3</sup> /μL	0.74	0.2	3,2	0.62
<b>GRA</b> × 10 <sup>3</sup> /μL	13.45	11.11	9,8	11.65
<b>RBC</b> × 10 <sup>6</sup> /μL	6.84	5.08	6,48	6,6
<b>HGB</b> g/dL	17.3	17.2	17,1	17,5
<b>HCT</b> %	45.66	35	45,5	44,8
<b>MCV</b> fl	67	69	71	68
<b>MCH</b> pg	25.3	33.9	26,4	26,4
<b>MCHC</b> g/dL	37.8	49.1	37,3	39,4
<b>RDWc</b> %	18	17.7	19,2	18,5
<b>PLT</b> × 10 <sup>3</sup> /μL	281	255	439	278
<b>PCT</b> %	0.23	0.26	0,61	0,51
<b>MPV</b> fl	8.3	10.3	14	16
<b>PDWc</b> %	34.5	39.8	39,2	37,2
<b>İdrar Analizi</b>				
<b>LÖKOSİT</b>	+++	++	-	+++
<b>KETON</b>	-	-	-	-
<b>NİTRİT</b>	-	-	-	-
<b>UROBİL.</b>	-	-	-	-
<b>PROTEİN</b>	++	++	-	+++
<b>GLUKOZ</b>	-	-	-	-
<b>DANSİTE</b>	1.015	1.020	1.020	1.015
<b>KAN</b>	-	-	-	-
<b>PH</b>	9	7	6.5	8

## Tartışma ve Sonuç

Prostatik sendromda genellikle apse oluşumu ile seyreden idrar yapma güçlüğü ve hematüri ile BPH ya da tümörler gibi belirgin klinik bulgular vardır (3).

Prostat apseleri, kronik prostatitisin sonucu olarak da şekillenebilir ve prostat parenşiminde irinli eksudatın birikmesi olarak tanımlanabilir. Prostat apselerinde palpasyonda BPH tespit edilir (7). Diagnostik ultrasonografi prostat hastalıklarında prostat hacminin ve yapısının değerlendirilmesi bakımından en geçerli muayene yöntemi kabul edilmektedir (2). BPH yaş ile spontan

olarak meydana gelen prostat hastalığıdır ve 5 yaş üstü köpeklerin %80 inde görülmektedir ve bilinen bir ırk predispozisyonu yoktur (9). Erken döneminde asemptomatik seyrettiğinden teşhis edilmesi zor bir hastalık olup genellikle alt üriner sistem şikayetleri ile belirlenir (10). Ultrasonografik muayenede prostat apseleri hipoekoik görünümlü prostat üzerinde içi sıvı dolu, küçük anekoik keseler şeklinde görülmektedir (1). Benzer şekilde hastamızın ultrasonografik muayenesinde prostatta sınırlı alanlı anekoik içerikli apse oluşumu ve BPH ile uyumlu görüntü tespit edildi (Şekil 1).

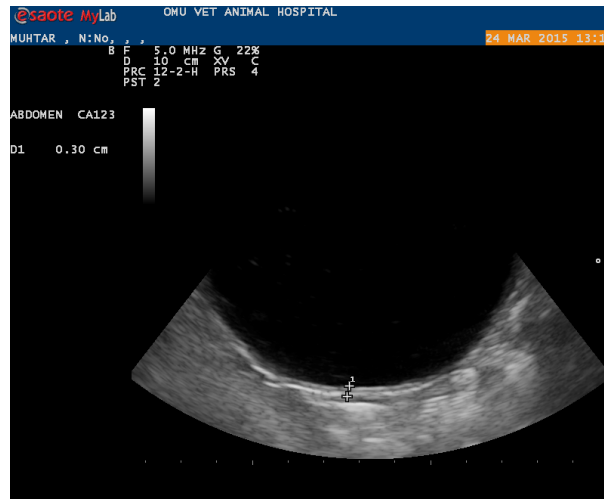


**Şekil 1:** Prostatta apse ve BPH ultrasonografik görünümü.

**Figure 1:** Ultrasonographic appearance of abscess in the prostate and BPH.

Kronik prostatitisli hastalar ya klinik semptom göstermez ya da belirsiz semptomlar gösterirler. Bu yüzden prostatitisin belirlenmesi zordur. Kronik prostatitisli hastalarda görülen temel bulgu tekrarlayan üriner sistem enfeksiyonları veya üretral akıntılardır. Kronik prostatitisli hastalar genellikle alt üriner sistem enfeksiyonları şüphesi ve sistitis tablosu ile veteriner hekimlere getirilmektedir (10). Jonston

ve ark. (10) bildirimlerine uygun şekilde hastamız tedavileri takiben farklı aralıklarla birkaç defa kliniğimize başvurdu. Sunulan bu olguda, araştırmacıların bildirimlerine benzer şekilde hastada alt üriner sistem enfeksiyonu ve struvit oluşumu tespit edildi. Bununla birlikte ultrasonografik muayenede disüri ve sistitisi destekleyen oldukça dolu ve duvarı kalınlaşmış idrar kesesi görünümü saptandı (Şekil 2).



**Şekil 2:** Sistitis durumunda dolu idrar kesesi ve duvar kalınlaşmasının ultrasonografik görünümü.

**Figure 2:** Ultrasonographic appearance of wall thickness and full bladder in cystitis.

Köpeklerde prostatitisin tedavi stratejileri spesifik antibiyotik kullanımı ve kastrasyon veya anti-androjen tedavisi ile prostatın volümünün azaltılmasını prensibine dayanmaktadır (5). Prostatitis eğer hiperplastik veya apseleşmiş bir bez yapısı ile seyrediyorsa, enfeksiyon inatçı veya tekrarlayan karakterdeyse ve hasta sahibi için hayvanın üremesi önemli değilse kastrasyon önerilmelidir (4). Antibiyotik tedavisi, prostat

sıvısının kültürü sonucu belirlenen etkenin duyarlılığına göre spesifik olarak seçilmelidir (5).

Ancak prostatın kronik enfeksiyonları ve prostat apseleri kapalı seyredebilir. Bunların prostatik kanal sistemiyle direk bağlantıları yoktur. Bu nedenle prostatik sıvıdan yapılan bakteri kültürleri yanlış negatif sonuç verebilir (6). Ling ve ark. (8), prostatitis şekillenen

25 köpekte yaptıkları çalışmada hastaların prostatlarının ultrasonografik görünümü ile üretral svab ve ejakülat örneklerinin bakteriyolojik kültür sonuçları arasında bir korelasyon olmadığını bildirmiştir. Olgumuzu oluşturan bu köpekte de apsenin tedavisi ve tekrarlayan sistitis tablosunun düzeltilmesi amacıyla kullanılacak en uygun antibiyotiğin seçilebilmesi için idrardan bakteriyolojik ekim yapıldı ancak herhangi bir etken üremesi tespit edilemedi.

Köpeklerde terapötik dozlarının prostatik sıvıya geçtiği bilinen antibiyotikler; trimethoprim-sulfa, kloramfenicol ve enrofloksasindir. Bu antibiyotikler köpek prostatitisinde anaerobik etkenlerin tamamına karşı etkili olmaktadır. Enrofloksasin ayrıca mikoplazmal etkenlere karşı da etkilidir (5). Prostatik apselerin tedavisinde en az 8 hafta sürecek bir tedavi periyodu önerilmektedir (12). Araştırmacıların bildirimlerine uygun olarak sunulan bu olguda destekleyici sağaltımla beraber 8 hafta süre ile enrofloksasin grubu (PO) antibiyotik kullanımı tercih edildi. Uygulanan tedavi protokolünün altıncı haftasında hastada belirgin iyileşme olduğu saptandı.

Sonuç olarak, prostatik apse oluşumu, BPH, kronik prostatitis ile beraber seyreden sistitis ve ürolitiazisin eşlik ettiği, tekrarlayıcı nitelikli olgumuzda kontrollü sıvı sağaltımı, prescription diyet uygulaması ve uzun süreli

enrofloksasin tedavisi ile hastanın ilerleyen yaşına rağmen başarılı bir sonuç elde edilebileceği tespit edildi.

### Kaynaklar

1. **Aiello SE** (2012): *The Merck Veterinary Manual Tenth Edition*. Merck & CO, INC White House Station, NJ, USA
2. **Atalan G, Barr FJ, Holt PE** (1999): *Comparison of ultrasonographic and radiographic measurements of canine prostate dimensions*. Vet Radiol Ultrasound, **40**, 408-412.
3. **Boucif A, Madani K, Boulkaboul A, Slimani K** (2015): *Chronic Prostatitis (CP) in Atlas Shepherd Dog: A Case-Control Study*. Clin Microbiol, **4**, 2.
4. **Cowan LA, Barsanti JA, Crowell WA, Brown J** (1991): *Effects of castration on chronic bacterial prostatitis in dogs*. J Am Vet Med Assoc, **199**, 346–350.
5. **Dorfman M, Barsanti J, Budsberg SC** (1995): *Enrofloxacin concentrations in dogs with normal prostate and dogs with chronic bacterial prostatitis*. Am J Vet Res, **56**, 386–390.
6. **Johnston SD, Kamolpatana K, Root-Kustritz MV, Johnston GR** (2000): *Prostatic disorders in the dog*. Animal Reproduction Science, **60-61**, 405-415.
7. **Ling GV, Branam JE, Ruby AL, Johnson DL** (1983): *Canine prostatic fluid: techniques of collection, quantitative bacterial culture, and interpretation of results*. J Am Vet Med Assoc, **183**, 201-206.

- 8. Ling GV, Nyland TG, Kennedy PC** (1990): *Comparison of two sample methods for quantitative bacteriologic culture of canine prostatic fluid.* J Am Vet Med Assoc, **196**, 1479–1482.
- 9. Memon MA** (2007): *Common causes of male dog infertility.* Theriogenology, **68**, 322-328.
- 10. Ponglowhapan S, Mankong K** (2015): *The canine subclinical and clinical BPH: does prostatic size matter.* Proceedings of the 14th Chulalongkorn University Veterinary Conference, 317-318.
- 11. Smith J** (2008): *Canine prostatic disease: A review of anatomy, pathology, diagnosis, and treatment.* Theriogenology, **70**, 375-383.
- 12. Tilley LP, Smith WKF** (2011): *5 Minute Veterinary Consult: Canine and Feline.* Wiley-Blackwell, Baltimore, Philadelphia, London, Paris, Bangkok, Tokyo

---

Geliş: 29.01.2016 / Kabul: 08.03.2016

**Yazışma adresi:**

Doç. Dr. Handan Hilal ARSLAN (YAVUZ)  
Ondokuz Mayıs Üniversitesi  
Veteriner Fakültesi  
İç Hastalıkları Anabilim Dalı Kurupelit/SAMSUN  
hharslan@omu.edu.tr