

Peri-implant Doku Hastalıkları ve Tedavisi

Peri-implant Tissues and Diseases

Eser Elemek², Ömer Birkan Ağralı¹, Hatice Selin Yıldırım¹, Leyla Kuru¹

¹Marmara Üniversitesi Diş Hekimliği Fakültesi, Periodontoloji Anabilim Dalı, İstanbul, Türkiye

²Serbest Diş Hekimi, Özel Muayenehane, İstanbul, Türkiye

Öz

Peri-implant hastalık, implantın kemik ile başarılı bir şekilde osseoentegrasyonunu takiben bakteriler ile konak cevabı arasındaki dengenin bozulması sonucu oluşur. Peri-implant hastalıklardan biri olan peri-implant mukozitis, iltihabi reaksiyonların sadece mukozada olduğu durumlarda görülürken, peri-implantitis peri-implant mukozadaki iltihaba kemik kaybının eşlik ettiği durumda görülür. Peri-implant hastalıkların teşhisinde klinik değerlendirmede sondalama derinliği, sondalamada kanama ve süpürasyon göz önüne alınır. Buna ilave olarak radyografik değerlendirmede destek kemik seviyeleri incelenir. Peri-implant hastalıklarının gelişmesinde sigara, kötü ağız hijyeni, periodontal hastalık geçmişi, *diyabet mellitus*, kardiyovasküler hastalıklar ve implant yüzey özellikleri birer risk faktörü olarak kabul edilmektedir. Peri-implant mukozitisin tedavisinde mekanik tedavi ile birlikte antimikrobiyal tedavi uygulanırken, peri-implantitis olgularında bu yöntemler yeterli sonuç vermemektedir. Peri-implantitisin tedavisinde mekanik işlemlere ilave, rezektif ve/veya rejeneratif cerrahi ile periodontal tedaviler uygulanmaktadır. Diş hekimlerinin peri-implant hastalıkların oluşması ve mevcut bir hastalığın ilerlemesini önlemeye yönelik bilgilerinin artırılması gerekmektedir. Bununla birlikte hastaların da destekleyici periodontal/peri-implant tedavi kapsamında düzenli diş hekimisi kontrollerine gitmeleri ve ağız hijyen seviyelerini maksimum düzeyde idame etmeleri sağlanmalıdır.

Anahtar kelimeler: Peri-implant mukozitis, peri-implantitis, peri-implant risk faktörleri, peri-implant tedavi

Abstract

Peri-implant diseases occur due to imbalance between host response and biofilm after successful osseointegration of an implant with the bone. Among peri-implant diseases, peri-implant mucositis is used to describe the presence of inflammation only within the mucosa, whereas peri-implantitis is characterized by loss of supporting bone in addition to the inflammation within the mucosa. For the diagnosis of peri-implant diseases, probing depth, bleeding on probing, and suppuration are clinically assessed. Additionally, supporting bone levels are radiographically evaluated. Smoking, lack of oral hygiene, history of periodontal disease, diabetes mellitus, cardiovascular diseases, and implant surface characteristics are the known risk factors for the development of peri-implant diseases. For the treatment of peri-implant mucositis, antimicrobial treatment is performed together with mechanical debridement. However, these treatment approaches are not sufficient for peri-implantitis cases. For the treatment of peri-implantitis, resective and/or regenerative surgical interventions are used in addition to mechanical debridement. It is crucial to improve the knowledge among dentists about the prevention and progression of peri-implant diseases. On the other hand, patients should be advised regular dental visits and to maintain the highest level of oral hygiene.

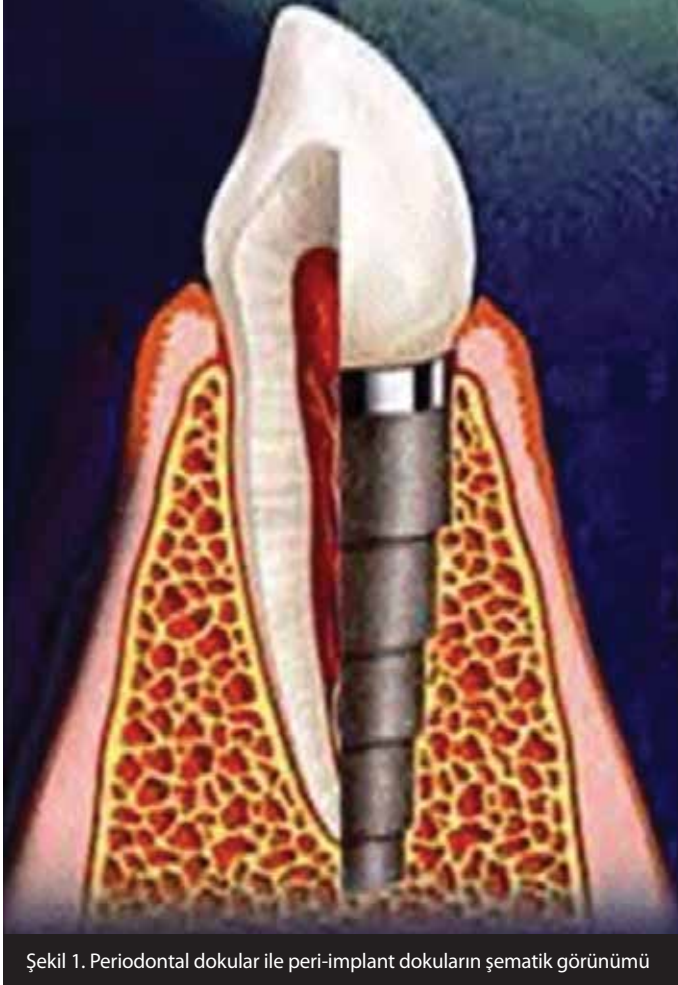
Keywords: Peri-implant mucositis, peri-implantitis, peri-implant risk factors, peri-implant treatment

GİRİŞ

Dental implant fonksiyon, tedavi veya estetik sebeplerle ağız içerisinde mukoza altına, periost tabakasına veya kemiğe cerrahi olarak yerleştirilen ve dişin kökünün yerine geçen titanyum esaslı bir materyaldir. Günümüzde eksik dişlerin tedavisinde dental implantların kullanımı giderek yaygınlaşmaktadır. Ağız içerisine yerleştirilen ve diş kökünün yerine geçen dental implantlar üretildikleri biyomateryaller ile makro ve mikro yüzey özellikleri açısından farklılıklar göstermektedir (1). Günümüzde en sık titanyum kemik içi implantların kullanımı tercih edilmektedir.

Doğru cerrahi teknik ve tedavi prosedürü uygulandığı takdirde dental implantların klinik başarısı öngörülebilir düzeydedir (2). İmplantların yerleştirilmesini takiben doğrudan kemik ile bağlantısını ifade eden osseoentegrasyon süreci kadar, peri-implant dokuların sağlığının korunması da implant başarısında büyük önem taşımaktadır. Bir implantın başarısı, onu çevreleyen yumuşak dokunun sağlığına ve bu sağlığın idamesine bağlıdır.

İmplantı çevreleyen yumuşak doku, peri-implant mukoza olarak tanımlanmaktadır (Resim 1a). İmplantın cerrahi olarak yerleştirilmesini takiben yumuşak dokuda yara iyileşmesi başlar. Hayvan çalışmalarının histolojik bulgularına göre, implant etrafındaki yumuşak doku bağlantısı 1,5-2 mm epitelyal ataşmandan, 1-1,5 mm bağ dokusu ataşmanından oluşmaktadır (3).



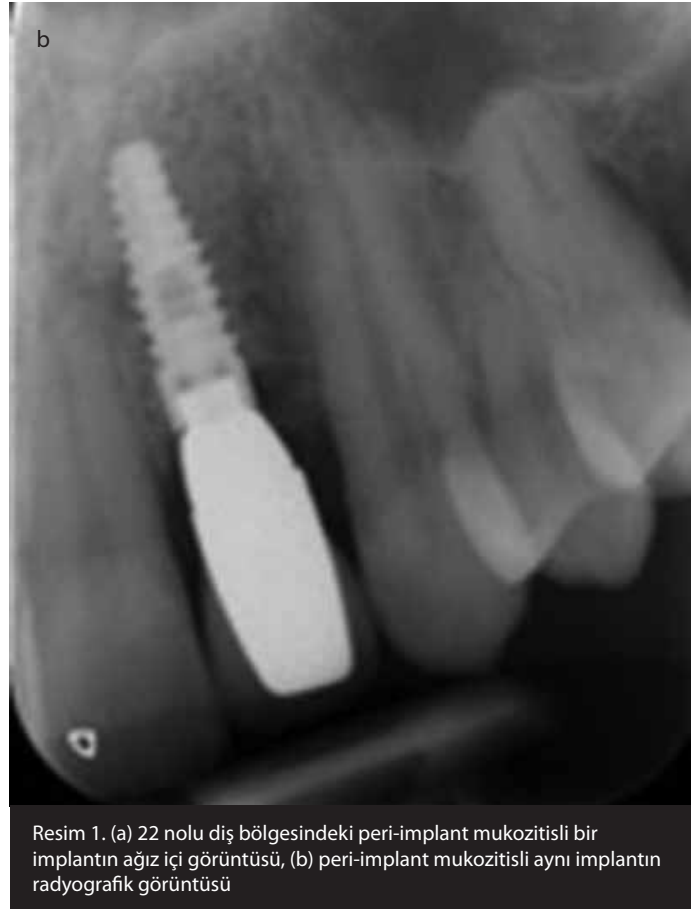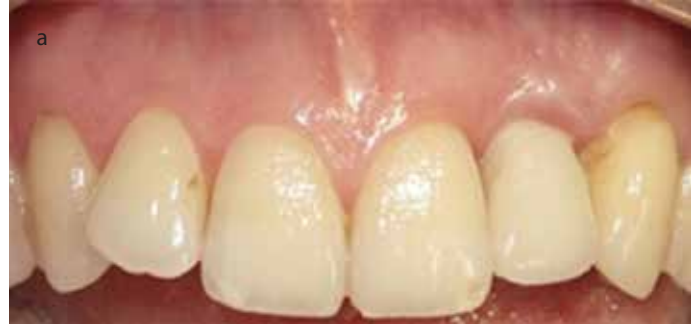Şekil 1. Periodontal dokular ile peri-implant dokuların şematik görünümü

Histolojik çalışmalarda peri-implant mukoza ile periodontal dokular arasındaki benzerlikler ve farklılıklar gösterilmiştir (Şekil 1) (4). Her ikisinde de mukozal oluk/dişeti oluşu, uzun bağlantı epiteli ve bağ dokusu ataşmanı alveol kemiğinin üzerinde yer almaktadır. İmplant çevresindeki serbest dişeti, doğal dişlere benzer şekilde implant çevresindeki oluşun yumuşak doku duvarını meydana getirir, oluk epiteli ile apikalindeki bağlantı epiteli epitelyal ataşmanı oluşturur. Epitel diş yüzeyine olduğu gibi titanyum yüzeye de bazal lamina ve hemidesmozomlar aracılığıyla tutunmaktadır (5). Periodontal dokulardaki damarlanma suprapariostal ve periodontal ligament kaynaklı iken, peri-implant dokularda periodontal ligament bulunmadığından damarlanma sadece suprapariostal kaynaklıdır (6).

Peri-implant mukozadaki bağ dokusunun morfolojisi dişeti bağ dokusuna oldukça benzemektedir. Ancak periodontal dokulardaki periodontal ligament, sement ve bu iki doku arasındaki fibriller, peri-implant bağ dokusunda yer almamaktadır ve bağ dokusu daha az fibroblast, daha fazla kolajen içerdiğinden skar dokusuna benzemektedir (7). Ayrıca bağ dokusunda yer alan fibriller periodontal dokularda diş yüzeyine dik bir şekilde uzanırken, peri-implant dokularda implant yüzeyine paralel seyretmektedir.

Peri-implant Doku Hastalıkları

Ağız içine yerleştirilen implant, oral florada mevcut mikroorganizmaların birikimi için yeni ve fiziksel olarak farklı bir yüzey teşkil eder. Koka ve ark. (8) implantların ağız ortamına açılmasından 4 gün sonra periodontal patojenlerin implant yüzeyinde birikmeye başladığını ve 28. günün sonunda subgingival flora oluşturacak yoğunluğa ulaştığını belirtmişlerdir. Özellikle

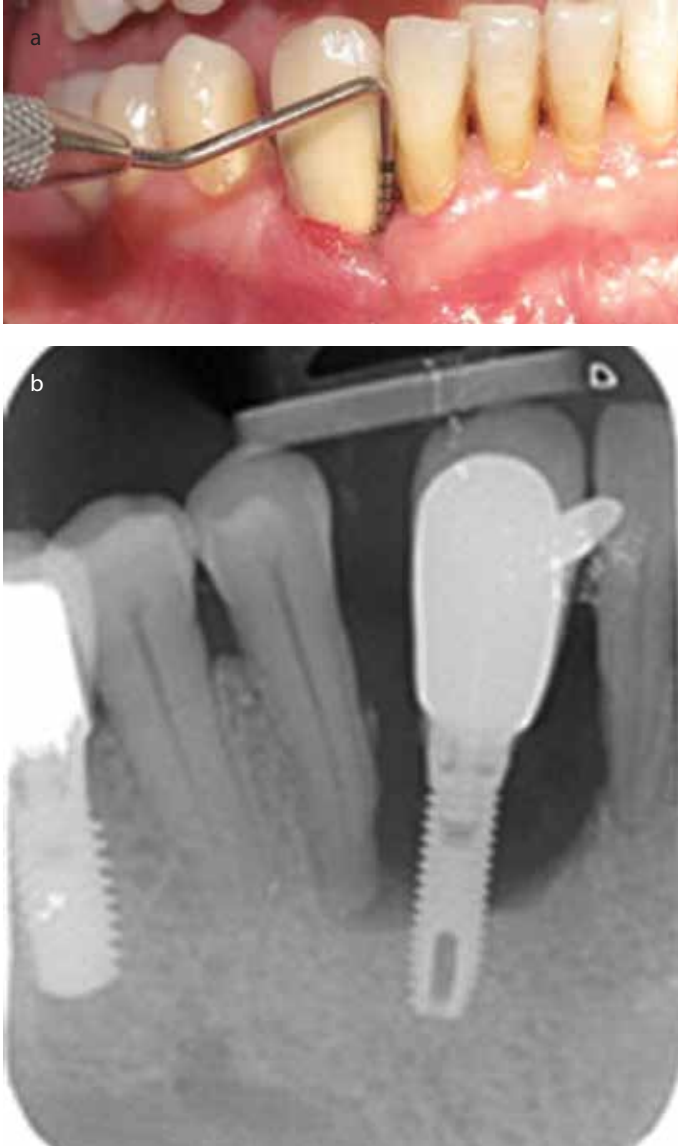


Resim 1. (a) 22 nolu diş bölgesindeki peri-implant mukozitisli bir implantın ağız içi görüntüsü, (b) peri-implant mukozitisli aynı implantın radyografik görüntüsü

ağız hijyeninin yetersiz olduğu durumda çok erken dönemde dahi implantların yüzeyinde birikebilen bu bakteriler, peri-implant dokuların iltihabına ve peri-implant hastalığın başlayıp ilerlemesine yol açmaktadır.

Doğal dişlerdeki periodontitis lezyonlarında, hastalıklı doku ile altındaki sağlıklı doku arasında suprakrestal bağ dokusu bulunduğu için enflamasyonun alveol kemiğine ulaşması zordur (9). Buna karşın, peri-implant lezyonlarda suprakrestal bağ dokusu bulunmadığından enfeksiyon periodontal dokulara kıyasla daha hızlı gelişir ve doğrudan kemiğe ilerler (10). Bu bilgiler doğrultusunda, peri-implantitis lezyonlarının çok hızlı ilerlediği ve teşhis edilir edilmez en kısa zamanda tedavi edilmesi gerektiği belirtilmiştir (11).

Peri-implant hastalıklar, peri-implant mukozitis ve peri-implantitis olmak üzere ikiye ayrılmaktadır. Peri-implant mukozitis önceleri iltihabi reaksiyonun sadece mukozada görüldüğü, sondalamada kanama ve/veya süpürasyon ile karakterize bir hastalık olarak tanımlanırken; hastaların başlangıç radyografilerinin bulunmadığı durumlarda 2 mm'ye kadar olan kemik kaybı da tanı kriterleri arasında yer almaktadır (Resim 1a, b) (12-14).



Resim 2. (a) 43 nolu diş bölgesinde peri-implantitisli bir implantın ağız içi görüntüsü, (b) peri-implantitisli aynı implantın radyografik görüntüsü

Peri-implantitis, sondalamada kanama ve/veya süpürasyon klinik bulgularına ilave radyografik kemik kaybının da görüldüğü bir hastalıktır (12). Bu kemik kaybı bazı çalışmalarda implantın 2 ve daha fazla yivi etrafında kemik desteğinin olmadığı durum olarak tanımlanırken, bazılarında 2 mm ve daha fazla kemik kaybının olduğu durum olarak ifade edilmiştir (Resim 2) (15, 16).

Peri-implant Hastalıkların Mikrobiyolojisi

Ağızda mevcut mikroflora, peri-implant dokularda görülen mikrofloranın oluşmasında belirleyici rol oynamaktadır (17). Sağlıklı peri-implant dokularda gram pozitif fakültatif kok ve rodlara rastlanmaktadır. Fürst ve ark. (18) implantlar yerleştirildikten 30 dakika sonra aldıkları peri-implant oluk sıvısında *Actinomyces* ve *Veillonella* türlerini saptamışlardır. Peri-implant dokularda iltihabın görülmesiyle birlikte mikroflora gram negatif anaerobik bakteriler yönünde değişmektedir (11). Peri-implantitis lezyonlarında aynı periodontitis lezyonlarında olduğu gibi *Fusobacterium* türleri ve *Prevotella intermedia* gibi turuncu kompleks bakterileri, *Porphyromonas gingivalis*, *Treponema*

denticola ve *Tannerella forsythia* gibi kırmızı kompleks bakterileri görülmektedir (19). Buna ilave olarak, peri-implantitis lezyonlarında *Staphylococcus aureus* bakterisine de sıklıkla rastlanmaktadır (11, 20).

Peri-implant Hastalıklara Ait Risk Faktörleri

Peri-implant hastalık, implantın kemik ile başarılı bir şekilde osseo-entegrasyonunu takiben bakteriler ile konak cevabı arasındaki dengenin bozulması sonucu oluşur (21). Heitz-Mayfield (22) kötü ağız hijyeni, sigara, periodontitis geçmişi, *diyabet mellitus*, genetik, alkol tüketimi ve implant yüzey özelliklerinin peri-implant hastalıkların gelişmesinde potansiyel risk faktörleri olabileceğini öne sürmüştür. Altıncı Avrupa Periodontoloji Çalıştay'ının 2008 yılındaki raporunda periodontal hastalık geçmişi, kötü ağız hijyeni ve sigara tüketiminin risk faktörleri olduğuna dair yeterli bilgi ve kanıtın bulunduğu belirtilmiş ancak kontrol altında olmayan *diyabet mellitus*, alkol tüketimi, genetik ve implant yüzey özelliklerinin risk faktörü olarak kabul edilmeleri için daha fazla araştırmaya ihtiyaç olduğu vurgulanmıştır (23).

Son dönemde yapılan çalışmalarda, *diyabet mellitus* ve kardiyovasküler hastalıkların da kesin risk faktörleri olduğu kabul edilmiştir (24, 25).

Literatürde tartışmalı sonuçların varlığına rağmen implant çevresi yumuşak doku karakterinin keratinize özellikte ve kalın bir biyotipte olması uzun dönem implant başarısında, enflamasyona karşı dirençli bir bariyer oluşturmanın yanı sıra hastanın ağız hijyenini sağlayabilmesi noktalarında ciddi öneme sahiptir. İmplant uygulamalarından önce sadece sert dokular değil yumuşak dokuların da dikkatlice değerlendirilmesi gerekmektedir. İmplantların uzun dönem başarısı hedefiyle daha az riskli bir ortam oluşturabilmek için implant cerrahisi öncesinde, sırasında veya sonrasında yetersiz keratinize mukoza miktarında artış apikale pozisyone flep, laterale pozisyone flep ve serbest dişeti grefti uygulamaları gibi çeşitli mukogingival cerrahi yöntemlerin etkin bir şekilde uygulanması ile sağlanabilir (26, 27).

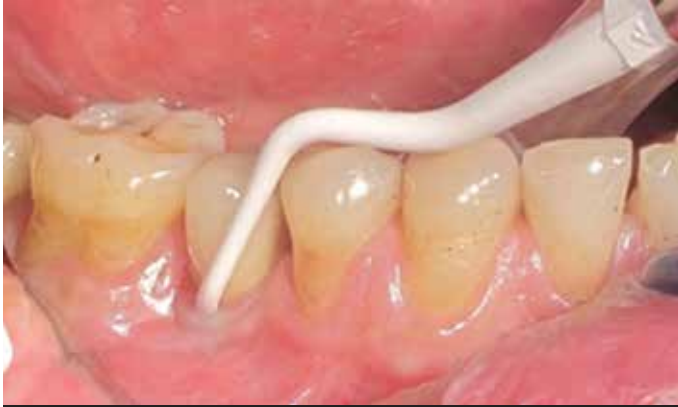KLİNİK ve ARAŞTIRMA ETKİLERİ

Peri-implant Hastalıkların Prevalansı

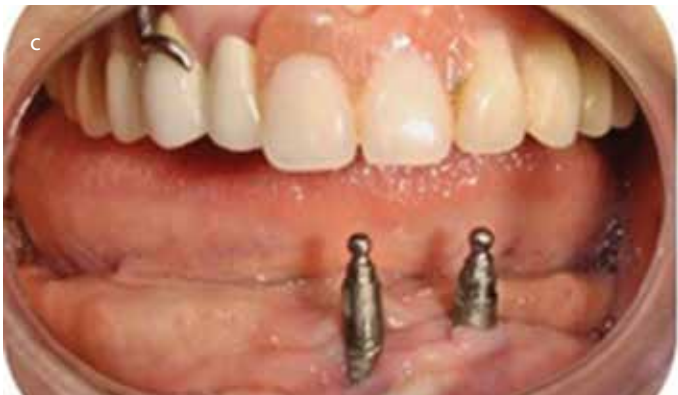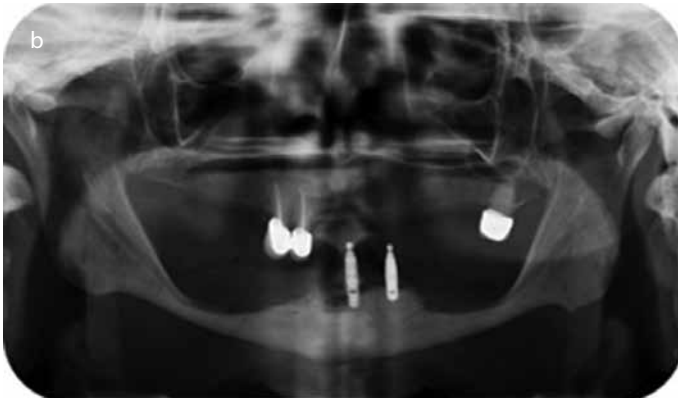
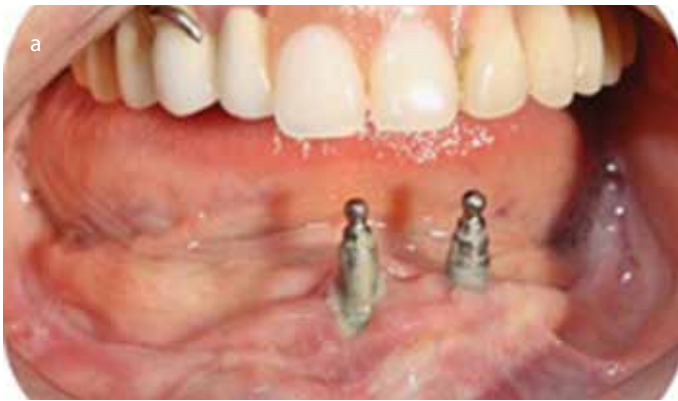İmplantların başarısının ve hayatta kalma oranlarının yüksek olmasına rağmen peri-implant hastalıklara sahip implantların/bireylerin sayısı giderek artmaktadır (28). Dolayısıyla peri-implant hastalıkların oluşmasını önlemek ve tedavisini yapabilmek için prevalans çalışmaları oldukça büyük önem taşımaktadır (29). Ancak günümüze kadar yapılan çalışmalarda peri-implant hastalıkların teşhisinde standardize edilmiş bir tanı kriteri kullanılmadığından, prevalans değerleri de çalışmadan çalışmaya farklılıklar göstermektedir.

Mir-Mari ve ark. (15) ortalama 6 yıldır fonksiyonda olan implantları inceledikleri bir çalışmada, hastaların %40 oranında peri-implant mukozitise, %16 oranında ise peri-implantitise sahip olduklarını tespit etmişlerdir. Ferreira ve ark.'nın (13) 212 hastada 578 implantı değerlendirdikleri çalışmada, hasta seviyesinde peri-implant mukozitis prevalansı %64,6; peri-implantitis prevalansı ise %8,9 olarak bulunmuştur. Rinke ve ark. (30) aynı tip implant ve protetik restorasyona sahip 89 hastada yaptıkları değerlendirmede, peri-implant mukozitisin hasta seviyesinde %44,9 olduğunu belirtmişlerdir.

Koldslund ve ark.'nın (28) 109 hastada ortalama 8,4 yıldır ağızda bulunan implantlarda yaptıkları çalışmada, farklı peri-implant klinik parametrelerle (sondalama derinliği ≥ 4 mm ve ≥ 6 mm) birlikte farklı peri-implant kemik kaybı dereceleri (≥ 2 mm ve ≥ 3 mm) değerlendiril-



Resim 3. Plastik küret kullanılarak gerçekleştirilen implant yüzey temizliği



Resim 4. (a) Alt çene anterior bölgede peri-implantitis görülen implantlar, (b) Peri-implantitisli aynı implantların panoramik radyografideki görünümü, (c) peri-implantitisli implantların klorheksidin içeren antimikrobiyal destekli başlangıç periodontal tedavisi sonrası 3. hafta görünümü

miş ve peri-implantitis prevalansının %11-%47 arasında değişiklik gösterdiği belirtilmiştir. Cavalli ve ark. (31) implant üstü sabit protetik restorasyona sahip 69 hastadaki toplam 336 implantı, ilk 2 yıl her 6 ayda bir sonrasında ise yılda bir destekleyici tedavi altında ortalama 5 yıl boyunca takip etmişler ve implantlar etrafında peri-implant mukozitis prevalansını %5,06, peri-implantitis prevalansını ise %3,81 olarak bulmuşlardır. Konstantinidis ve ark. (32) 186 hastadaki ortalama 5,5 yıldır fonksiyonda olan 597 implantı inceledikleri çalışmalarında, hasta seviyesinde peri-implant mukozitis prevalansını %64,5, peri-implantitis prevalansını ise %12,9 olarak tespit etmişlerdir. Türkiye'de yapılan bir çalışmada yaş ortalaması $52,81 \pm 12,2$ olan 200 hastada ortalama $53,52 \pm 36,76$ aydır fonksiyonda olan toplam 655 implantın çevresindeki dokuların %3,5'i sağlıklı, %36,5'i peri-implant mukozitisli ve %60'ı peri-implantitisli olarak tespit edilmiştir (33). Peri-implantitis görülme ihtimalinin 60 yaş ve üzerindeki bireylerde 6,2 kat, 5 yıl ve daha uzun süredir fonksiyonda olan implantlarda 3 kat daha fazla olduğunu bildirmişlerdir (33). Bu durum, diş hekimlerinin peri-implant hastalıklarının oluşması ve mevcut hastalığın ilerlemesini önlemeye yönelik bilgilerinin artırılması gerektiğini ortaya koymaktadır. Bununla birlikte hastaların da destekleyici periodontal tedavi kapsamında düzenli diş hekimli kontrollerine gitmelerini ve ağız hijyen seviyelerini maksimum düzeyde idame etmelerini sağlamak gerekmektedir.

Peri-implant Hastalıkların Tedavisi

Mikroorganizmaların bir araya gelmesiyle meydana gelen biyofilm, periodontal dokularda olduğu gibi, peri-implant dokularda da enflamasyona yol açabilmektedir. İmplant yüzeyinde biriken biyofilmin gelişmesi, peri-implant hastalıkların başlamasına ve ilerlemesine sebep olmaktadır (34). Dolayısıyla peri-implant mukozitis ve peri-implantitis tedavisindeki esas amaç, bu biyofilm tabakasının uzaklaştırılmasıdır.

Peri-implant Mukozitis Tedavisi

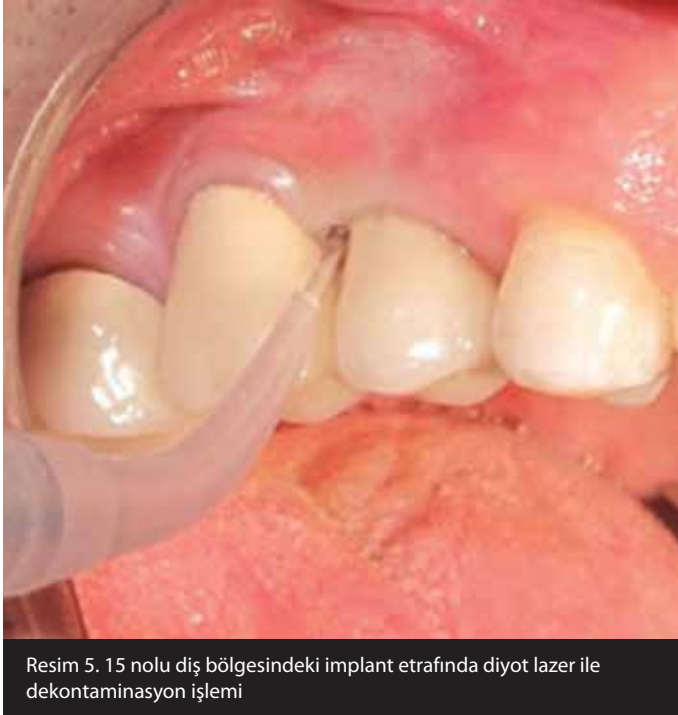Mekanik tedavi

Mekanik tedavi, implant yüzeyindeki ve implant ile abutman arasındaki supragingival ve subgingival birikintilerin uzaklaştırılmasıdır. Tedavideki esas amaç, biyofilmin uzaklaştırılması sonucu sağlıklı bir peri-implant mukozanın elde edilmesidir. Peri-implant mukozitisin mekanik tedavisinde küretler ve ultrasonik aletler kullanılır. İmplant yüzeyinin temizliğinde çelik, titanyum kaplı, karbon fiber, teflon ve plastik gibi farklı küret tipleri kullanılabilirken; bunlardan çelik küretler titanyum yüzeye zarar verebileceğinden sadece titanyum zirkonoksit kaplı yüzeylerde tercih edilmektedir (Resim 3) (35). Ultrasonik aletler ise polietilen keton kaplı uçlar yardımıyla implant çevresi birikintilerin uzaklaştırılmasında kullanılmaktadır (36).

Antimikrobiyal tedavi

Peri-implant mukozitisin tedavisinde mekanik tedavi sonrasında bakterilerin rekolonizasyonunu önlemek amacıyla klorheksidin içeren antimikrobiyal ajanlar birçok çalışmada kullanılmıştır (37-39). Heitz-Mayfield ve ark. (40) peri-implant mukozitisli implantlara sahip 29 hastada yaptıkları çalışmada, mekanik tedaviye ek olarak %0,5'lik klorheksidin jelin 4 haftalık kullanımının tek başına mekanik tedaviye bir üstünlüğü olmadığını sonucuna varmışlardır. Öte yandan klorheksidin farklı oran ve sıklıkta kullanımı, peri-implant mukozitis tedavisinde farklı sonuçlara yol açmaktadır (Resim 4) (15, 39, 41).

Mekanik tedavi ile elde edilen antibakteriyel etkiyi arttırmak ve implant yüzeyinde bakteri birikimini engellemek amacıyla peri-implant mukozitisin antimikrobiyal tedavisinde lokal ve sistemik antibiyotik-



Resim 5. 15 nolu diş bölgesindeki implant etrafında diyet lazer ile dekontaminasyon işlemi

ler de kullanılmaktadır. Ancak Schwarz ve ark.'nın (42) yaptıkları sistematik derlemede, antibiyotik kullanımının peri-implant mukozitisin tedavisine olumlu bir katkısının olmadığı ortaya konmuştur.

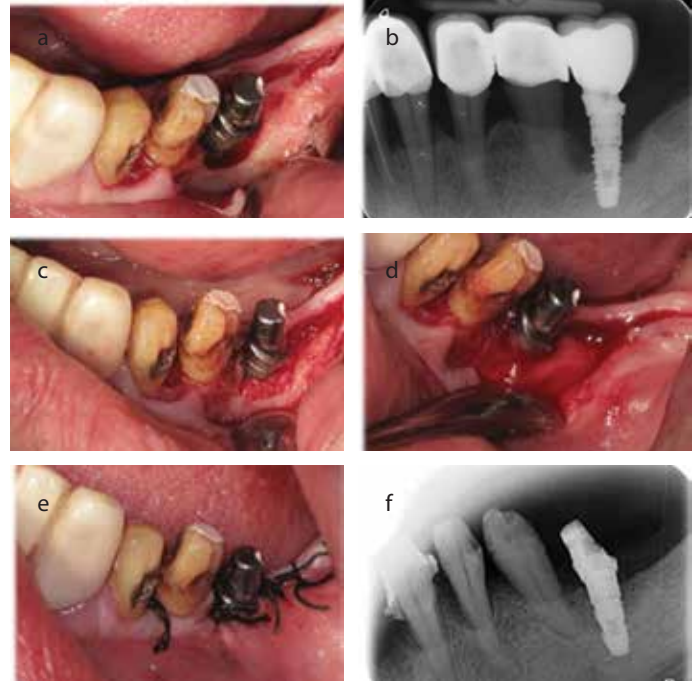
Sonuç olarak, antimikrobiyal tedaviden bağımsız bir şekilde, mekanik tedavi ve hastanın ağız hijyeni peri-implant mukozitis hastalığının tedavisinde yeterli olmaktadır (43).

Peri-implantitis tedavisi

Peri-implantitisin cerrahi olmayan tedavisinde küret ve ultrasonik cihazlar yardımıyla mekanik tedavi, lazer kullanımı ve antimikrobiyal tedavi gibi farklı alternatifler mevcuttur (44, 45). Ancak bütün bu tedavi yöntemleri peri-implantitisin tam tedavisinde yeterli olmadığından, ileri cerrahi tedavi önerilmektedir (43).

Peri-implantitisin cerrahi tedavisinde, rezektif veya rejeneratif tedaviler ile birlikte yüzey dekontaminasyonu uygulanmaktadır. Peri-implant dokuların iyileşmesini hızlandırmak için biyofilmin uzaklaştırılması yani implant yüzeyinin dekontamine edilmesi gerekmektedir. Mekanik yolla dekontaminasyon, özel uçlara sahip küretler ve ultrasonik cihazlar yardımıyla ya da implant yüzeyinin frezlerle düzleştirilmesi (implantoplasti) ile gerçekleştirilmektedir (46). Dekontaminasyon aynı zamanda sitrik asit, hidrojen peroksit ve klorheksidin ile kimyasal yolla ya da lazer aracılığıyla uygulanabilmektedir (Resim 5) (47). Ancak bu farklı tekniklerin birbirlerine üstünlüğü henüz kanıtlanmamıştır (43).

Romeo ve ark. (46) peri-implantitisli implantlara sahip 17 hastada yaptıkları çalışmada rezektif tedavi ve implantoplastinin implantların hayatta kalma oranlarını arttırdığı sonucuna varmışlardır. Albouy ve ark. (48) peri-implantitisli 4 farklı tipteki implantın etrafında uyguladıkları rezektif tedavinin, klinik ve radyografik açıdan başarılı olduğunu bulmuşlardır. Öte yandan Wiltfang ve ark. (49) 36 implant etrafında ksenojen ve otojen grefti kombine kullanmış ve 1 yıl sonunda ortalama 3,5 mm kemik kazancı ve 4 mm cep derinliğinde



Resim 6. (a) 36 nolu diş bölgesindeki implanta ait peri-implantitis lezyonunun flep kaldırıldıktan sonraki klinik görüntüsü, (b) aynı implantın başlangıç periapikal radyografisi, (c) peri-implantitis bölgesindeki kemik içi defekte rejeneratif tedavi amaçlı siğir kaynaklı greft uygulaması, (d) kemik içi defekt bölgesine uygulanan greftin rezorbe olabilen kolajen esaslı membranla örtülmesi, (e) flebin 3/0 ipek dikişler yardımıyla primer olarak kapatılması, (f) rejeneratif tedaviden 6 ay sonra peri-implant defekt bölgesinde tespit edilen kemik dolumunu gösteren periapikal radyografi

azalma gözlemlenmişlerdir. Roos Jansaker ve ark. (50) peri-implantitisli implantların rejeneratif tedavisinde ortalama 5 yıl sonunda greft ve membran kullanımının tek başına greft uygulamasına bir üstünlüğü olmadığını belirtmişlerdir.

Her ne kadar peri-implantitisin cerrahi tedavisinde farklı teknikler ve malzemeler kullanılıyor olsa da, tedavi şeklini belirlemede peri-implant defekt morfolojisinin de etkili olduğu belirtilmekte; çevresel ve kemik içi defektlerin varlığında rejeneratif tedavi, kemik üstü defektlerin varlığında da rezektif tedavi yöntemleri önerilmektedir (Resim 6) (43).

SONUÇ

Son yıllarda dental implantların, konvansiyonel hareketli ve sabit protezlere alternatif olarak sıklıkla kullanılmaya başlanması peri-implant hastalıklarla daha sık karşılaşılmasına yol açacaktır. Bu durum, diş hekimlerinin peri-implant hastalıkların oluşmasını ve mevcut bir hastalığın ilerlemesini önlemeye yönelik bilgilerinin artırılması gerektiğini ortaya koymaktadır. Bununla birlikte hastaların da destekleyici periodontal/peri-implant tedavi kapsamında düzenli diş hekimi kontrollerine gitmeleri ve ağız hijyen seviyelerini maksimum düzeyde idame etmeleri sağlanmalıdır.

Etik Komite Onayı: Bu çalışma için etik komite onayı Marmara Üniversitesi Tıp Fakültesi Girişimsel Olmayan Araştırmalar Etik Kurulu'ndan alınmıştır (Karrar no: 70737436-050.06.04-1400123324).

Hakem Değerlendirmesi: Dış Bağımsız.

Yazar Katkıları: Fikir - E.E., L.K.; Tasarım - E.E., L.K.; Denetleme - L.K., Ö.B.A.; Kaynaklar - E.E., L.K.; Malzemeler - E.E., L.K.; Veri Toplanması ve/veya İşlenmesi -

E.E., Ö.B.A., S.Y.; Analiz ve/veya Yorum – E.E., Ö.B.A., S.Y.; Literatür taraması - E.E., Ö.B.A., S.Y., L.K.; Yazıyı Yazan - E.E., Ö.B.A., S.Y., L.K.; Eleştirel İnceleme - E.E., L.K.

Çıkar Çatışması: Yazarlar çıkar çatışması bildirmemişlerdir.

Finansal Destek: Yazarlar bu çalışma için finansal destek almadıklarını beyan etmişlerdir.

Ethics Committee Approval: Ethics committee approval was received for this study from the ethics committee of Marmara University Non-interventional Clinical Research Ethics Board (Decision no:70737436-050.06.04-1400123324).

Peer-review: Externally peer-reviewed.

Author contributions: Concept - E.E., L.K.; Design - E.E., L.K.; Supervision - L.K., Ö.B.A.; Resource - E.E., L.K.; Materials E.E., L.K.; Data Collection and/or Processing - E.E., Ö.B.A., S.Y.; Analysis and/or Interpretation - E.E., Ö.B.A., S.Y.; Literature Search - E.E., Ö.B.A., S.Y., L.K.; Writing - E.E., Ö.B.A., S.Y., L.K.; Critical Reviews - E.E., L.K.

Conflict of Interest: No conflict of interest was declared by the authors.

Financial Disclosure: The authors declared that this study has received no financial support.

KAYNAKLAR

- Listgarten MA, Buser D, Steinemann SG, Donath K, Lang NP, Weber HP. Light and transmission electron microscopy of the intact interfaces between non-submerged titanium-coated epoxy resin implants and bone or gingiva. *J Dent Res* 1992; 71: 364-71. [\[CrossRef\]](#)
- Lekholm U. Clinical procedures for treatment with osseointegrated dental implants. *J Prosthet Dent* 1983; 50: 116-20. [\[CrossRef\]](#)
- Etter TH, Hakanson I, Lang NP, Trejo PM, Caffesse RG. Healing after standardized clinical probing of the perimplant soft tissue seal: a histomorphometric study in dogs. *Clin Oral Implants Res* 2002; 13: 571-80. [\[CrossRef\]](#)
- Abrahamsson I, Berglundh T, Wennström J, Lindhe J. The peri-implant hard and soft tissues at different implant systems. A comparative study in the dog. *Clin Oral Implants Res* 1996; 7: 212-9. [\[CrossRef\]](#)
- Hansson HA, Albrektsson T, Branemark PI. Structural aspects of the interface between tissue and titanium implants. *J Prosthet Dent* 1983; 50: 108-13. [\[CrossRef\]](#)
- Berglundh T, Lindhe J, Jonsson K, Ericsson I. The topography of the vascular systems in the periodontal and peri-implant tissues in the dog. *J Clin Periodontol* 1994; 21: 189-93. [\[CrossRef\]](#)
- Moon IS, Berglundh T, Abrahamsson I, Linder E, Lindhe J. The barrier between the keratinized mucosa and the dental implant. An experimental study in the dog. *J Clin Periodontol* 1999; 26: 658-63. [\[CrossRef\]](#)
- Koka S, Razzoog ME, Bloem TJ, Syed S. Microbial colonization of dental implants in partially edentulous subjects. *J Prosthet Dent* 1993; 70: 141-4. [\[CrossRef\]](#)
- Seymour GJ, Powell RN, Davies WI. The immunopathogenesis of progressive chronic inflammatory periodontal disease. *J Oral Pathol* 1979; 8: 249-65. [\[CrossRef\]](#)
- Lindhe J, Berglundh T, Ericsson I, Liljenberg B, Marinello C. Experimental breakdown of peri-implant and periodontal tissues. A study in the beagle dog. *Clin Oral Implants Res* 1992; 3: 9-16. [\[CrossRef\]](#)
- Heitz-Mayfield LJ, Lang NP. Comparative biology of chronic and aggressive periodontitis vs. peri-implantitis. *Periodontol* 2000 2010; 53: 167-81. [\[CrossRef\]](#)
- Zitzmann NU, Berglundh T. Definition and prevalence of peri-implant diseases. *J Clin Periodontol* 2008; 35: 286-91. [\[CrossRef\]](#)
- Ferreira SD, Silva GL, Cortelli JR, Costa JE, Costa FO. Prevalence and risk variables for peri-implant disease in Brazilian subjects. *J Clin Periodontol* 2006; 33: 929-35. [\[CrossRef\]](#)
- Sanz M, Chapple IL. Clinical research on peri-implant diseases: consensus report of Working Group 4. *J Clin Periodontol* 2012; 39 Suppl 12: 202-6. [\[CrossRef\]](#)
- Mir-Mari J, Mir-Orfila P, Figueiredo R, Valmaseda-Castellon E, Gay-Escoda C. Prevalence of peri-implant diseases. A cross-sectional study based on a private practice environment. *J Clin Periodontol* 2012; 39: 490-4. [\[CrossRef\]](#)
- Marrone A, Lasserre J, Bercy P, Brex MC. Prevalence and risk factors for peri-implant disease in Belgian adults. *Clin Oral Implants Res* 2013; 24: 934-40. [\[CrossRef\]](#)
- Lang NP, Berglundh T. Periimplant diseases: where are we now?--Consensus of the Seventh European Workshop on Periodontology. *J Clin Periodontol* 2011; 38 Suppl 11: 178-81. [\[CrossRef\]](#)
- Fürst MM, Salvi GE, Lang NP, Persson GR. Bacterial colonization immediately after installation on oral titanium implants. *Clin Oral Implants Res* 2007; 18: 501-8. [\[CrossRef\]](#)
- Botero JE, Gonzalez AM, Mercado RA, Olave G, Contreras A. Subgingival microbiota in peri-implant mucosa lesions and adjacent teeth in partially edentulous patients. *J Periodontol* 2005; 76: 1490-5. [\[CrossRef\]](#)
- Leonhardt A, Renvert S, Dahlén G. Microbial findings at failing implants. *Clin Oral Implants Res* 1999; 10: 339-45. [\[CrossRef\]](#)
- Mombelli A, Müller N, Cionca N. The epidemiology of peri-implantitis. *Clin Oral Implants Res* 2012; 23 Suppl 6: 67-76. [\[CrossRef\]](#)
- Heitz-Mayfield LJ. Peri-implant diseases: diagnosis and risk indicators. *J Clin Periodontol* 2008; 35: 292-304. [\[CrossRef\]](#)
- Lindhe J, Meyle J. Peri-implant diseases. Consensus report of the sixth european workshop on periodontology. *J Clin Periodontol* 2008; 35: 282-5. [\[CrossRef\]](#)
- Renvert S, Aghazadeh A, Hallström H, Persson GR. Factors related to peri-implantitis - a retrospective study. *Clin Oral Implants Res* 2014; 25: 522-9. [\[CrossRef\]](#)
- Jepsen S, Berglundh T, Genco R, Aas AM, Demirel K, Derks J, et al. Primary prevention of peri-implantitis: managing peri-implant mucositis. *J Clin Periodontol* 2015; 42 Suppl 16: S152-7. [\[CrossRef\]](#)
- Baltacıoğlu E, Bağış B, Korkmaz FM, Aydın G, Yuva P, Korkmaz YT. Peri-implant plastic surgical approaches to increasing keratinized mucosa width. *J Oral Implantol* 2015; 41: e73-81. [\[CrossRef\]](#)
- Koseoglu S, Sağlam M, Kelebek S: The importance of keratinized mucosa in long term maintenance of dental implants and palatal rotational pediculated flap application: Case report. *J Dent Fac Atatürk Uni* 2015; 25: 221-5.
- Koldslund OC, Scheie AA, Aass AM. Prevalence of peri-implantitis related to severity of the disease with different degrees of bone loss. *J Periodontol* 2010; 81: 231-8. [\[CrossRef\]](#)
- Daubert DM, Weinstein BF, Bordin S, Leroux BG, Flemming TF. Prevalence and predictive factors for peri-implant disease and implant failure: a cross-sectional analysis. *J Periodontol* 2015; 86: 337-47. [\[CrossRef\]](#)
- Rinke S, Ohl S, Ziebolz D, Lange K, Eickholz P. Prevalence of peri-implant disease in partially edentulous patients: a practice-based cross-sectional study. *Clin Oral Implants Res* 2011; 22: 826-33. [\[CrossRef\]](#)
- Cavalli N, Corbella S, Tascieri S, Francetti L. Prevalence of Peri-implant mucositis and peri-implantitis in patients treated with a combination of axial and tilted implants supporting a complete fixed denture. *ScientificWorldJournal* 2015; 2015: 874842. [\[CrossRef\]](#)
- Konstantinidis IK, Kotsakis GA, Gerdes S, Walter MH. Cross-sectional study on the prevalence and risk indicators of peri-implant diseases. *Eur J Oral Implantol* 2015; 8: 75-88.
- Elemek E: Peri-implant Dokuların Klinik ve Radyografik Olarak İncelenmesi. Marmara Üniversitesi Sağlık Bilimleri Enstitüsü, Doktora Tezi. 2016.
- Renvert S, Polyzois IN. Clinical approaches to treat peri-implant mucositis and peri-implantitis. *Periodontol* 2000 2015; 68: 369-404. [\[CrossRef\]](#)
- Schenk G, Flemmig TF, Betz T, Reuther J, Klaiber B. Controlled local delivery of tetracycline HCl in the treatment of periimplant mucosal hyperplasia and mucositis. A controlled case series. *Clin Oral Implants Res* 1997; 8: 427-33. [\[CrossRef\]](#)

36. Thöne-Mühling M, Swierkot K, Nonnenmacher C, Mutters R, Flores-de-Jacoby L, Mengel R. Comparison of two full-mouth approaches in the treatment of peri-implant mucositis: a pilot study. *Clin Oral Implants Res* 2010; 21: 504-12. [\[CrossRef\]](#)
37. Heitz-Mayfield LJ, Lang NP. Antimicrobial treatment of peri-implant diseases. *Int J Oral Maxillofac Implants* 2004; 19 Suppl: 128-39.
38. Renvert S, Lessem J, Dahlén G, Renvert H, Lindahl C. Mechanical and repeated antimicrobial therapy using a local drug delivery system in the treatment of peri-implantitis: a randomized clinical trial. *J Periodontol* 2008; 79: 836-44. [\[CrossRef\]](#)
39. Felo A, Shibly O, Ciancio SG, Lauciello FR, Ho A. Effects of subgingival chlorhexidine irrigation on peri-implant maintenance. *Am J Dent* 1997; 10: 107-10.
40. Heitz-Mayfield LJ, Salvi GE, Botticelli D, Mombelli A, Faddy M, Lang NP. Anti-infective treatment of peri-implant mucositis: a randomised controlled clinical trial. *Clin Oral Implants Res* 2011; 22: 237-41. [\[CrossRef\]](#)
41. Porras R, Anderson GB, Caffesse R, Narendran S, Trejo PM. Clinical response to 2 different therapeutic regimens to treat peri-implant mucositis. *J Periodontol* 2002; 73: 1118-25. [\[CrossRef\]](#)
42. Schwarz F, Becker K, Sager M. Efficacy of professionally administered plaque removal with or without adjunctive measures for the treatment of peri-implant mucositis. A systematic review and meta-analysis. *J Clin Periodontol* 2015; 42 Suppl 16: S202-13. [\[CrossRef\]](#)
43. Figuero E, Graziani F, Sanz I, Herrera D, Sanz M. Management of peri-implant mucositis and peri-implantitis. *Periodontol* 2000 2014; 66: 255-73. [\[CrossRef\]](#)
44. Büchter A, Kleinheinz J, Meyer U, Joos U. Treatment of severe peri-implant bone loss using autogenous bone and a bioabsorbable polymer that delivered doxycycline (Atridox). *Br J Oral Maxillofac Surg* 2004; 42: 454-6. [\[CrossRef\]](#)
45. Renvert S, Lindahl C, Roos Jansaker AM, Persson GR. Treatment of peri-implantitis using an Er:YAG laser or an air-abrasive device: a randomized clinical trial. *J Clin Periodontol* 2011; 38: 65-73. [\[CrossRef\]](#)
46. Romeo E, Ghisolfi M, Murgolo N, Chiapasco M, Lops D, Vogel G. Therapy of peri-implantitis with resective surgery. A 3-year clinical trial on rough screw-shaped oral implants. Part I: clinical outcome. *Clin Oral Implants Res* 2005; 16: 9-18. [\[CrossRef\]](#)
47. Schwarz F, Sahn N, Iglhaut G, Becker J. Impact of the method of surface debridement and decontamination on the clinical outcome following combined surgical therapy of peri-implantitis: a randomized controlled clinical study. *J Clin Periodontol* 2011; 38: 276-84. [\[CrossRef\]](#)
48. Albouy JP, Abrahamsson I, Persson LG, Berglundh T. Implant surface characteristics influence the outcome of treatment of peri-implantitis: an experimental study in dogs. *J Clin Periodontol* 2011; 38: 58-64. [\[CrossRef\]](#)
49. Wiltfang J, Zernial O, Behrens E, Schlegel A, Warnke PH, Becker ST. Regenerative treatment of peri-implantitis bone defects with a combination of autologous bone and a demineralized xenogenic bone graft: a series of 36 defects. *Clin Implant Dent Relat Res* 2012; 14: 421-7. [\[CrossRef\]](#)
50. Roos-Jansaker AM, Renvert H, Lindahl C, Renvert S. Surgical treatment of peri-implantitis using a bone substitute with or without a resorbable membrane: a prospective cohort study. *J Clin Periodontol* 2007; 34: 625-32. [\[CrossRef\]](#)