

## **Mide Gastrointestinal Stromal Tümörünün Neden Olduğu Rekürren Gastroduodenal İntussepsiyon**

### **Recurrent Gastroduodenal Intussusception due to Gastric Gastrointestinal Stromal Tumors**

Cebrail Akyüz<sup>1</sup>, Mehmet Torun<sup>2</sup>

<sup>1</sup> Sağlık Bilimleri Üniversitesi Haydarpaşa Numune Eğitim ve Araştırma Hastanesi, Genel Cerrahi ve Gastroenteroloji Cerrahisi Kliniği, İstanbul, Türkiye

<sup>2</sup> Sağlık Bilimleri Üniversitesi Haydarpaşa Numune Eğitim ve Araştırma Hastanesi, Genel Cerrahi Kliniği, İstanbul, Türkiye

Cite this article as: Akyüz C, Torun M. Recurrent Gastroduodenal Intussusception due to Gastric Gastrointestinal Stromal Tumors. Clin Exp Health Sci 2017; 7: 178-80.

#### **Öz**

Gastrointestinal stromal tümörler, gastrointestinal tümörlerin %1'den azını oluşturmaktadır. En sık mide, ince barsakta nadiren de duodenum, rektum ve diğer organlarda görülebilmektedir. Hastalığın ortaya çıkış şekli ve semptomlar tümörün yerine ve büyüklüğüne bağlıdır. Çok nadir olarak gastrointestinal intussepsiyona neden olabilir. Biz de bu yazımızda, şimdiye kadar İngilizce literatürde 20'den az sayıda bildirilmiş, mide GİST'ine bağlı gelişen gastroduodenal intussepsiyon olgusunun tanı ve tedavisindeki deneyimimizi paylaşmak istedik.

**Anahtar Kelimeler:** İntussepsiyon, mide, gastrointestinal stromal tümörler

#### **Abstract**

Gastrointestinal stromal tumors constitute less than 1% of gastrointestinal tumors (GISTs). Gastrointestinal stromal tumors most commonly occur in the stomach, small intestine, and duodenum and they rarely occur in the rectum and other organs. Manifestations of the disease and symptoms depend on the size and location of the tumor. These tumors may rarely cause intussusception. In this article, as less than 20 cases have been reported, we reported a case of gastroduodenal intussusception due to gastric GISTs and discussed the diagnosis and treatment of patients.

**Keywords:** Intussusception, stomach, gastrointestinal stromal tumor

#### **GİRİŞ**

Gastrointestinal stromal tümörler (GİST), gastrointestinal organların duvarındaki mezodermden köken alır ve gastrointestinal motilite düzenlenmesinde rol alan interstisyel Cajal hücrelerinden kaynaklanır. Gastrointestinal tümörlerin %1'inden azını oluşturmaktadır (1). GİST'lerin %60'ı midede, %30'u ince barsakta, %5'i duodenumda, %5'i rektumda, daha nadir olarak özefagus ve appendikste görülmektedir (1).

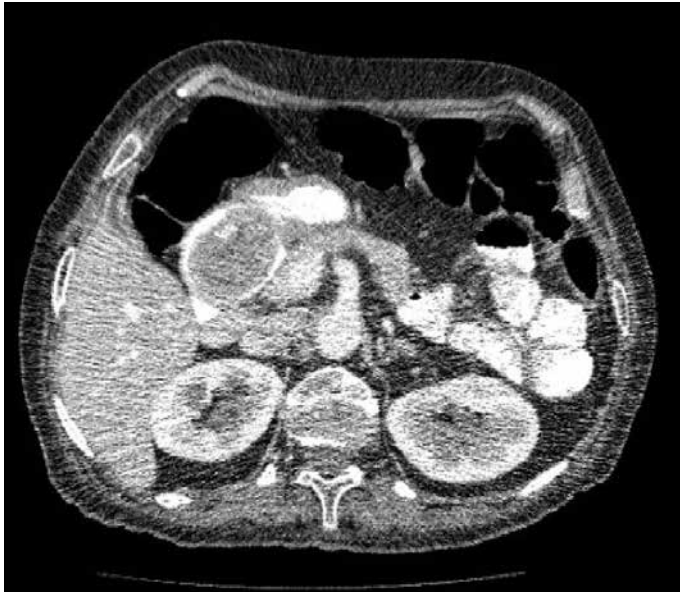Hastalığın ortaya çıkış şekli ve semptomlar tümörün yerine ve büyüklüğüne bağlıdır. GİST'lerin çoğu tanı anında asemptomatiktir. En çok görülen semptomlar kanama, karın ağrısı, bulantı ve kusmadır. Bulantı ve kusma daha çok tümörün bası etkisiyle pasajı tıkanması sonucu gelişir (2). Ancak çok nadiren bizim olgumuzda olduğu gibi, midedeki GİST'in duodenuma intussepsiyonu sonucunda da pasaj tıkanarak hastalık ortaya çıkabilir.

Biz de çok nadiren GİST'e bağlı gelişen gastroduodenal intussepsiyon olgusunun tanı ve tedavisindeki deneyimimizi paylaşmayı amaçladık.

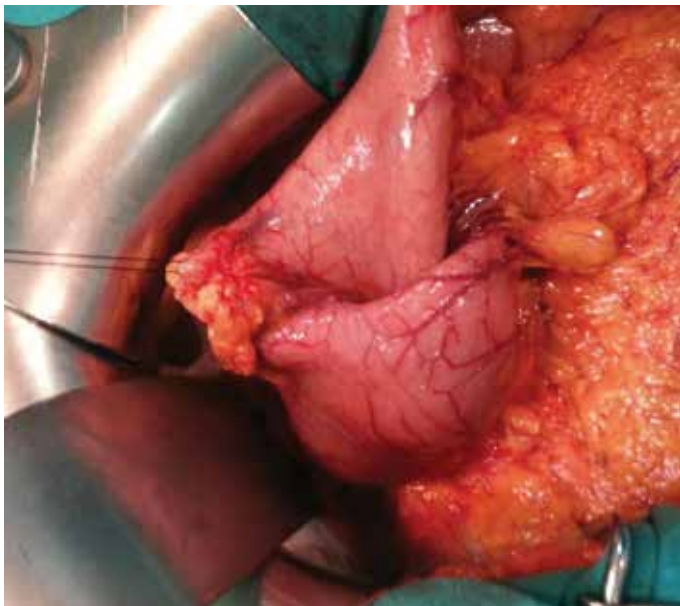
#### **OLGU SUNUMU**

Bu çalışmada resimlerin ve hastaya ait bilgilerin, bilimsel içerikli toplantı ya da makalelerde kullanılabileceğine dair hasta bilgilendirilmiş ve onam alınmıştır.

Altı aydır aralıklı bulantı ve kusma öyküsü olan 76 yaşındaki bayan hasta, son 3 gündür çok sayıda kusma ve epigastrik karın ağrısı şikayeti nedeniyle değerlendirildi. Özgeçmişinde 1 yıl önce dış merkezde endoskopi yapıldığı ve mide prepilörük yerleşimli 5x6 cm çaplı polipoid lezyon olduğu öğrenildi. Son 3 ayda 10 kilo kaybı olan hasta kaşektik görünümdeydi. Fizik muayenede epigastrik hassasiyet dışında patolojik bulgu saptanmadı. Laboratuvar değerlendirilmesinde üre 68 mg/dL, sodyum 130 mg/dL, potasyum 3 mg/dL idi. Hastaya sıvı replasmanı tedavisine başlandı. Üst GİS endoskopisi yapıldı ve mide küçük kurvaturun pilor içine prolabe olduğu görüldü. Duodenuma zorlanarak geçildiğinde duodenum içinde 5x5 cm ebatlarında, hafif iskemik submukozal lezyon saptandı ve endoskop tekrar mideye çekildiğinde reduksiyon ile pasajın

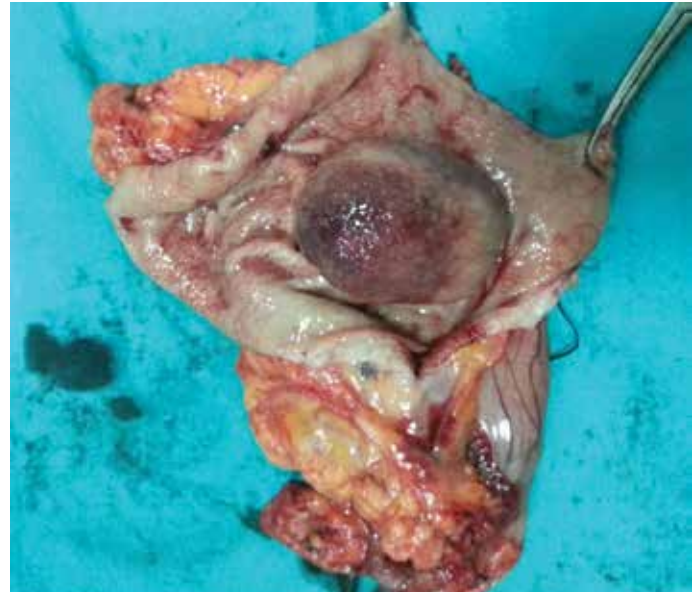

Resim 1. Bilgisayarlı tomografide duodenuma prolabe olmuş mide GİST'i



Resim 2. Ameliyatta saptanan gastroduodenal intussepsiyon

açıldığı gözlemlendi. Çekilen batın tomografisinde, midenin prepilorik bölgesinden duodenuma uzanan yaklaşık 5x4 cm çapında, düzgün sınırlı, çevre dokulara invazyon bulgusu göstermeyen, obstrüksiyona neden olan kitlesel lezyon izlendi ve kitlenin tekrar gastroduodenal intussepsiyona neden olduğu anlaşıldı (Resim 1). Hasta nütrisyonel destek tedavisi sonrası gelişinin 8. gününde mide GİST ön tanısı ile ameliyat edildi. Ameliyatta mide antrumunda küçük kurvatur duvarının duodenuma prolabe olduğu görüldü. Minimal traksiyonla duodenuma prolabe kitle rahatlıkla prepilorik bölgeye redükte edilebildi (Resim 2). İntussepsiyona neden olan patolojinin mide antrumda lokalize submukozal kitle olduğu anlaşıldı. Hastaya antrektomi yapıldı (Resim 3) ve ameliyat sonrası 6.günde sorunsuz taburcu edildi. Histopatolojik incelemede CD117 ve CD34 kuvvetli pozitif (+++) GİST saptandı. Mikst hücre paterni olan tümörün mitotik indeksi 3/50 büyük büyütme alanı (BBA) idi. Ki-67 indeksi %7,2



Resim 3. İntussepsiyona bağlı gelişen iskemik değişiklikler, rezeksiyon materyali

olarak tespit edildi. Desmin, düz kas aktini (SMA) ve S100 (-) olarak bulundu. Olgu; boyut, lokalizasyon ve mitotik indeksine göre düşük malign potansiyele sahip GİST olarak değerlendirildi.

#### TARTIŞMA

İntussepsiyon, en çok bir lümeni oluşturan dokunun distaldeki daha geniş lümenli dokunun içerisine prolabe olması ile oluşurken, gastroduodenal intussepsiyonda olduğu gibi çok nadiren distaldeki daha küçük lümen içine de prolabe olabilir (3). Mide piloru, kardiyası ve duodenum, ligamanlar ile çevre dokulara tutunmuş olduğu için midenin duodenuma intussepsiyonu çok nadir görülmektedir ve erişkinlerdeki intussepsiyonların %10'dan azını oluşturmaktadır (4). Erişkinlerdeki intussepsiyonların çoğunun nedeni tümörlerdir. Midedeki adenom, lipom, hamartom, polip, adenokarsinom ve GİST gibi lezyonlar intussepsiyona neden olabilir (5).

Gastroduodenal intussepsiyon sonucunda mide çıkışında kısmi veya tam olarak obstrüksiyon gelişebilir. Bu durumda karın ağrısı, bulantı ve kusma şikayetleri de ortaya çıkar. Semptomlar çoğu hastada ani başlayabileceği gibi, bizim hastamızda olduğu gibi daha uzun süredir devam eden kusma atakları şeklinde de ortaya çıkabilir. Aralıklı kusma ataklarının olması tekrarlayıcı intussepsiyon ve spontan reduksiyon gelişmesi ile açıklanabilir (2).

Preoperatif tanı ultrasonografi, bilgisayarlı tomografi (BT) veya endoskopi ile konabilir. BT'de mide antrumunun daralması mide foldlarının antrumdan duodenuma uzanmış olması ve pilor kanalının genişlemesiyle duodenumun prolabe mide ile dolmuş olması gastroduodenal intussepsiyon için tipiktir (5). Ayrıca bizim olgumuzda olduğu gibi endoskopik değerlendirmede midedeki submukozal lezyonun mide dokusu ile birlikte duodenuma prolabe olduğunun görülmesi tanıyı koydurur. Bazen de sadece cerrahi sırasında mide dokusunun distale prolabe olduğunun görülmesi ile fark edilebilir. Kesin tedavisi cerrahi ile GİST'in eksizyonudur. Ancak cerrahi öncesinde reduksiyon işleminin gerekliliği tartışmalıdır. Çünkü reduksiyon ile dokudaki ödemin geçmesi, anatominin normal haline getirilmesi sağlanabilirken işlem sırasında aşırı frajil, iskemik dokudan kopmalar sonucu tümör yayılı-

mı ve hemen rezeksiyon yapılmazsa bizim olgumuzda olduğu gibi kısa süre sonra tekrar intussepsiyon gelişebilir. Tümörün tam olarak çıkartılması için 5cm'den küçüklerde wedge rezeksiyon yeterli olabilirken, daha büyük tümörlerde subtotal veya total mide rezeksiyonunu gerekebilir (6).

## SONUÇ

Çok nadiren mide GİST'i gastroduodenal intussepsiyona neden olabilir. Bilgisayarlı tomografi ve/veya endoskopi ile tanı konunca ilk fırsatta cerrahi rezeksiyon yapılması önerilir.

**Hasta Onamı:** Yazılı hasta onamı bu olguya katılan hastadan alınmıştır.

**Hakem Değerlendirmesi:** Dış bağımsız.

**Yazar Katkıları:** Fikir – C.A., M.T.; Tasarım – C.A., M.T.; Denetleme – C.A., M.T.; Kaynaklar – C.A., M.T.; Malzemeler – C.A., M.T.; Veri Toplanması ve/veya İşlemesi – C.A., M.T.; Analiz ve/veya Yorum – C.A., M.T.; Literatür Taraması – C.A., M.T.; Yazıyı Yazan – C.A., M.T.; Eleştirel İnceleme – C.A., M.T.; Diğer – C.A., M.T.

**Çıkar Çatışması:** Yazarlar çıkar çatışması bildirmemişlerdir.

**Finansal Destek:** Yazarlar bu çalışma için finansal destek almadıklarını beyan etmişlerdir.

**Informed Consent:** Written informed consent was obtained from patient who participated in this case.

**Peer-review:** Externally peer-reviewed.

**Author Contributions:** Concept – C.A., M.T.; Design – C.A., M.T.; Supervision – C.A., M.T.; Resources – C.A., M.T.; Materials – C.A., M.T.; Data Collection and/or Processing – C.A., M.T.; Analysis and/or Interpretation – C.A., M.T.; Literature Search – C.A., M.T.; Writing Manuscript – C.A., M.T.; Critical Review – C.A., M.T.; Other – C.A., M.T.

**Conflict of Interest:** No conflict of interest was declared by the authors.

**Financial Disclosure:** The authors declared that this study has received no financial support.

## KAYNAKLAR

1. Stamatakos M, Douzinas E, Stefanaki C, Safioleas P, Polyzou E, Levidou G, et al. Gastrointestinal stromal tumor. *World J Surg Oncol* 2009; 7: 61. [\[Crossref\]](#)
2. Rittenhouse DW, Lim PW, Shirley LA, Chojnacki KA. Gastroduodenal Intussusception of a Gastrointestinal Stromal Tumor (GIST): Case report and review of the literature. *Surg Laparosc Endosc Percutan Tech* 2013; 23: e70-3.
3. Shum JS, Lo SS, Ka SY, Yeung CW, Ho JT. Gastroduodenal intussusception. *Abdom Imaging* 2007; 32: 698-700. [\[Crossref\]](#)
4. Stubenbord WT, Thorbjarnarson B. Intussusception in adults. *Ann Surg* 1970; 172: 306-10. [\[Crossref\]](#)
5. Choi SH, Han JK, Kim SH, Lee JM, Lee KH, Kim YJ, et al. Intussusception in Adults: from stomach to rectum. *Am J Roentgenol* 2004; 183: 691-8. [\[Crossref\]](#)
6. Chan CT1, Wong SK, Ping Tai Y, Li MK. Endo-laparoscopic reduction and resection of gastroduodenal intussusception of gastrointestinal stromal tumor. A Synchronous endoscopic and laparoscopic treatment. *Surg Laparosc Endosc Percutan Tech* 2009; 19: e100-3.