

İLEUS İLE PREZENTE OLAN MORGAGNİ HERNİSİ; Olgu sunumu.

Hernia of Morgagni Presented with Ileus; Case Report.

Hıdır Esmel¹
Dursun Ali Şahin²
Okan Solak¹
Murat Sezer³

Kocatepe Üniversitesi Tıp Fakültesi ¹Göğüs Cerrahisi, ²Genel Cerrahi ve ³Göğüs Hastalıkları ABD, Afyonkarahisar

J Surg Arts, 2009;2(1):30-33.

ABSTRACT

Hernia of Morgagni, rarely seen in adults, is a congenital herniation of the abdominal content into the thoracic cavity through a retrosternal diaphragmatic defect. We present a case of an incarcerated hernia of Morgagni in a 72-year-old woman admitted to our clinic with breathlessness and symptoms of intestinal obstruction. The diagnosis was made preoperatively by chest radiography, barium enema, and computed tomography. The herniated colon and omentum were reduced into the abdomen. The diaphragmatic defect was repaired with a mesh, following resection of the strangulated omentum. As hernia of Morgagni always has a risk of causing severe complications, such as intestinal obstruction, it should be operated even if it is asymptomatic.

Key Words: Hernia of Morgagni, intestinal obstruction, operation.

ÖZET

Erişkinlerde nadiren görülen Morgagni hernisi, abdominal organların retrosternal diyafragmatik defekten göğüs boşluğuna konjenital herniasyonudur. Burada barsak obstrüksiyonu semptomları ve nefes darlığı ile kliniğimize kabul edilen inkarsere Morgagni hernili 72 yaşında kadın hasta sunuldu. Tanı preoperatif direkt radyografi, baryumlu grafi ve bilgisayarlı tomografi ile konuldu. Strangule omentumun rezeksiyonundan sonra diyafragmatik defekt prolen mesh ile kapatıldı. Morgagni hernisi barsak obstrüksiyonu gibi ciddi komplikasyonlara sebep olma riski taşıdığından, asemptomatik olsa dahi cerrahi olarak onarılmalıdır.

Anahtar Kelimeler: Morgagni hernisi, barsak obstrüksiyonu, operasyon.

GİRİŞ

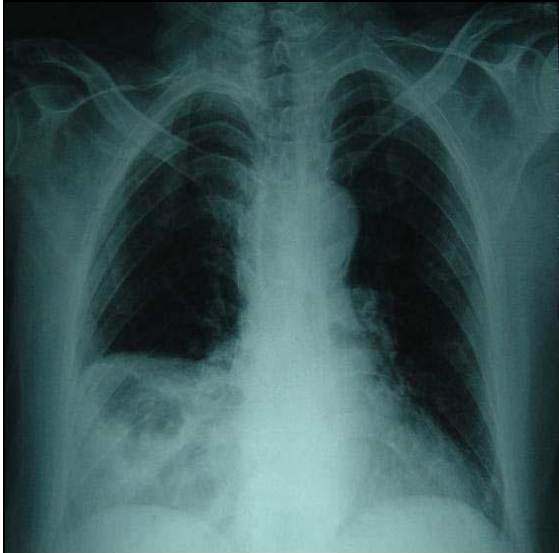
Konjenital diyafragma hernileri 5000 doğumda 1 görülür ve sadece %2'si Morgagni hernisidir (1,2). Morgagni hernisi, Larrey aralığından intraabdominal oluşumların toraks içine herniasyonudur. Larrey aralığı, diyafragmatik krusların sternal ve kosta elementlerinin gelişmemesi sonucu

oluşan konjenital bir defektir. Morgagni hernileri %90 sağ tarafta görülmektedir. Sol tarafta nadir görülmesi perikardın varlığına bağlanmaktadır. Nadiren bilateral olabilir (3). Olguların %95'inde herni kesesi bulunur. Kese içerisinde en sık omentum, ardından kolon, bazen de barsaklar ve diğer karın içi organlar bulunur (3).

Morgagni hernisi hemen daima asemptomatiktir ve genellikle tesadüfen yapılan radyolojik incelemeler sonucunda saptanırlar. Hastalar, herniye olan kesenin büyüklüğüne bağlı olarak göğüs ağrısı ve nefes darlığı veya nadiren kese içindeki barsak ansının obstrüksiyonuna bağlı olarak gelişen ileus tablosu ile semptomatik hale gelirler (1). Çalışmamızda ileus tablosu ile prezente olan Morgagni hernisine sahip 72 yaşında bayan hasta literatür bilgileri ışığında sunuldu.

Olgu

Yetmiş iki yaşında kadın hasta son 5 gündür ortaya çıkan nefes darlığı, bulantı ve kusma şikayetleri ile acil servise başvurdu. Son üç gündür gaz ve gaita çıkışı olmayan hastanın, geçirilmiş karın ameliyatı öyküsü yoktu. Otuz yıldır devam eden kabızlık ve dispeptik yakınmaları dışında ek hastalığı bulunmayan hastanın yapılan fizik muayenesinde; karında distansiyon, hassasiyet ve defans vardı. Barsak sesleri artmıştı. Solunum sistemi muayenesinde sağ akciğer alt zonda solunum sesleri azalmıştı. Ayakta direk karın grafisinde multipl hava-sıvı seviyeleri, PA akciğer grafisinde ise sağ alt zonda hava seviyeleri içeren dansite artışı vardı (Şekil 1).

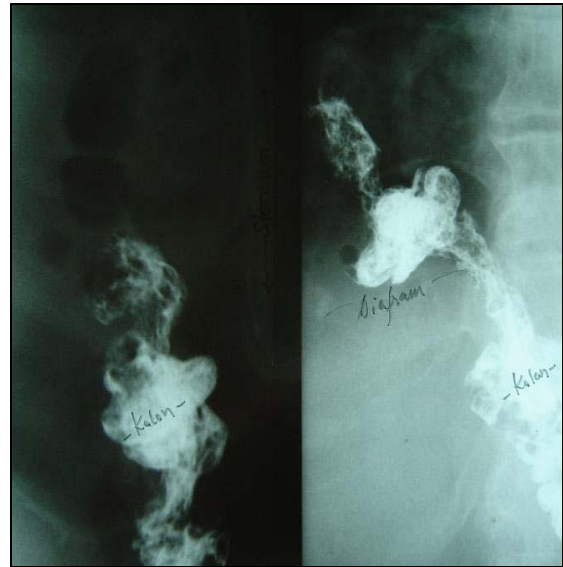


Şekil 1: PA AC grafisinde sağ alt zonda hava seviyeleri içeren dansite artışı.

Oral alımı kesilen ve nazogastrik dekompresyon uygulanan hastada semp-

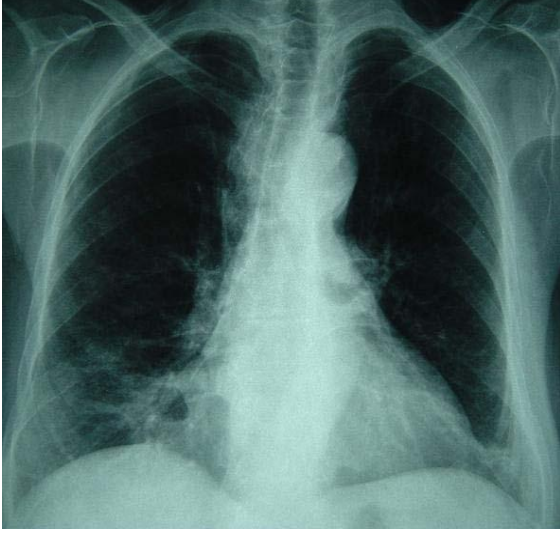
tomların gerilemesi üzerine çekilen akciğer bilgisayarlı tomografide (BT); sağ hemitoraksta parakardiyak konumdan başlayıp karına düzeyine kadar yükselen geniş hacimli herniasyon kesesi izlendi. Herni kesesi omental yağ dokusu ve kolon segmenti içermekte idi. Çift kontrastlı baryumlu kolon grafisinde; kolon hepatik fleksurasının toraksa herniye olduğu saptandı (Şekil 2).

Morgagni hernisi ile hastaya genel anestezi altında diagnostik laparoskopi yapıldı. Herni kesesi içinde kolon segmenti ve beslenmesi bozulmuş omentum majusun olduğu görüldü. Laparoskopi sırasında kese içeriği batına doğru çekilemeyince açığa geçmeye karar verildi. Sağ subkostal insizyonla batına girildi. Herni kesesi içindeki kolon segmenti ve omentum torakstan karın içerisine çekildi. Omentum majusun beslenmesi bozulan kısmı eksize edilerek çıkartıldı. Diyafragmadaki defekt nonabsorbable sütür ile primer olarak kapatıldı ve prolen mesh ile desteklendi.



Şekil 2: Çift kontrastlı baryumlu kolon grafisinde (lateral ve posteroanterior) kolonun hepatik fleksurasının toraksa herniye olduğu görülmekte.

Ameliyat sonrası izlemde, parakardiyak 2x1 cm büyüklükte hava poşunun sebat etmesi dışında komplikasyon gelişmeyen hasta, operasyon sonrası 6. günde taburcu edildi (Şekil 3). Altı aylık poliklinik kontrollerinde patoloji saptanmadı.



Şekil 3: Postoperatif PA AC grafisinde sağ parakardiyak 2x1 cm büyüklükte hava poşu.

TARTIŞMA

Morgagni hernisi genellikle asemptomatiktir. Semptomlar genellikle herninin büyüklüğüne ve herniye olan organın obstrüksiyonuna bağlı olarak değişiklik gösterir (1,4). Kramp tarzında karın ağrısı ve kabızlık gibi kronik gastrointestinal yakınmaların yanında, sağ subkostal alanda künt ağrı da semptomlar arasında yer alır. Tekrarlayan gastrik volvulus veya ince barsak obstrüksiyonu daha az görülen semptomlardır. Barsaklarda tam tıkanma ve gangren görülmesi ise oldukça nadirdir (5). Loong ve Kocher (6). Morgagni hernisine sahip toplam 140 olgunun sadece 19'unun akut intestinal obstrüksiyon ile prezente olduğunu rapor etmiştir. Olgumuzun 30 yıldır devam eden kabızlık ve dispeptik yakınmaları vardı. Kabızlık yakınmaları nedeniyle bir çok defa doktora başvurmuş ve medikal tedavi almıştı. Bu bize kabızlık veya dispeptik şikayetler ile başvuran hastalarda, ayırıcı tanıda Morgagni hernisinin de akılda tutulmasını ve rutin olarak akciğer grafisinin çekilmesi gerektiğini göstermektedir.

Posteroanterior akciğer grafisinde genellikle sağ parakardiyak bir kitle veya toraks boşluğunda, içinde hava içeren, barsak ansları görülür. Lateral göğüs grafisinde retrosternal bölgede dansite artışı ve/veya hava sıvı seviyesi veren lezyon gözlenir. Ancak herniasyon aralıklı oluyor

ise direk grafi normal olabilir. Toraks BT, USG, manyetik rezonans görüntüleme, baryumlu gastrointestinal incelemeler, videotorakoskopi ve laparoskopi diğer tanı yöntemleridir (7). Olgumuzda PA akciğer grafisinde; akciğer sağ alt zonda dansite artışı ve hava seviyeleri ile birlikte ileus tablosu, Morgagni hernisine bağlı barsak obstrüksiyonunu düşündürdü. Nazogastrik dekompresyon sonrası semptomları gerileyen hastada toraks BT ve çift kontrastlı baryumlu kolon grafisi çekildi. Kolonun hepatik fleksurası ve omentumun toraksa herniye olduğu görüldü.

Morgagni hernisi tanısı konulan tüm çocuklar ve semptomatik erişkin hastalar cerrahi olarak tedavi edilmelidirler. Asemptomatik erişkin hastalarda ise Morgagni hernisinin cerrahi tedavisi tartışmalıdır (1). Bununla birlikte bir çok yazar Morgagni hernilerinde inkarasyon veya strangülasyon gelişme riski olduğu için tanı konulduğu zaman, hasta asemptomatik olsa dahi ameliyat edilmesini önermektedirler (1,2,7). Özellikle kese içine herniye olan organ kolon ise, yüksek obstrüksiyon riskinden dolayı mutlaka operasyon önerilmektedir (6). Herni kesesi küçük ve sadece omentum içeriyorsa, yakın takip ile hasta takip edilebilir. Ancak, semptomlar tekrarlıyor ve rahatsızlık veriyorsa cerrahi girişim önerilmektedir (6). Olgumuzda kolonun hepatik fleksurası ve omentum kese içinde idi. İleus tablosunu, kolonun herni içinde omentum ile birlikte inkarasyonuna ve obstrüksiyonuna bağladık.

Morgagni hernilerinin yaklaşık %90'ı herni kesesine sahiptir. Operasyonda herni kesesinin çıkarıp çıkarılmayacağı hakkında tam bir fikir birliği yoktur. Literatürde incelenen 140 olgunun yarısından fazlasında kesenin çıkarılmadığı bildirilmiştir (6). Kuster ve ark. solunum ve dolaşım komplikasyonlarına yol açabilen masif pnömediyastinum ile sonuçlanabileceği için herni kesenin çıkarılmasını önermemişlerdir (8). Rau ve ark. rekürrens, kist formasyonu veya toraksta loküle yer işgal eden lezyon kalmasına meydan vermemek için herni kesesinin çıkarılmasını önermişlerdir (9). Ramanchandran ve ark. ise Morgagni hernisi nedeniyle opere ettikleri bir hastalarında herni kesesini çıkarmamış

ve bir ayın sonunda rezidü kesenin tamamına yakın kaybolduğunu bildirmişlerdir (10). Olgumuzda kolon ve omentum karına redükte edildi ve herni kesesi mediyastene ve perikarda yapışıklarından dolayı çıkarılmadı. Postoperatif izlemde, parakardiyak 2x1 cm büyüklükte hava poşunun sebat etmesi dışında ek patoloji saptamadık.

Sonuç olarak; kabızlık veya dispeptik şikayetler ile başvuran hastalarda ayırıcı tanıda Morgagni hernisi akılda tutulmalı ve rutin olarak akciğer grafisi çekilmelidir. Ayrıca Morgagni hernisi, intestinal obstrüksiyon gibi ciddi komplikasyonlara yol açabileceği için asemptomatik olgularda dahi cerrahi tedavi düşünülmelidir.

KAYNAKLAR

1. Barut I, Tahran OR, Cerci C, Akdeniz Y, Bulbul M. Intestinal obstruction caused by a strangulated Morgagni hernia in an adult patient. *J Thorac Imaging*, 2005;20: 220-222.
2. Hartman GE. Diaphragmatic hernia. In: Berhman RE, Kliegman RM, Arvin AM (Eds), *Nelson Textbook of Pediatrics*, 3. Baskı, WB Saunders Comp., Philadelphia, 1996, s:1161.

3. Okutan H, Uçan ES, Silistireli E, Oto Ö. Erişkin Morgagni Hernisinde Trans-toraksik Yaklaşım. *Toraks Dergisi*, 2000;1: 79-81.

4. Bragg WD, Bumpers H, Flynn W, Hsu HK, Hoover FL. Morgagni hernias: An uncommon cause of chest masses in adults. *Am Fam Physician*, 1996;54:2021-2024.

5. Demircan S. Morgagni hernisi. In: Ökten İ (Ed). *Göğüs Cerrahisi*, 1. Baskı, Sim Yayıncılık, Ankara, 2003, s:769-774.

6. Loong TP, Kocher HM. Clinical presentation and operative repair of hernia of Morgagni. *Postgrad Med J*, 2005;81:41-44.

7. Yörük Y, Mamedov R, Köse S, Ekim T. Erişkin Morgagni Hernilerinde Cerrahi Tedavi. *Türk Göğüs Kalp Damar Cer Derg.*, 1998;6:517-520.

8. Kuster GG, Kline LE, Garzo G. Diaphragmatic hernia through the foramen of Morgagni: laparoscopic repair case report. *J Laparoend Surg.*, 1992;2:93-100.

9. Rau HG, Schardey HM, Lange V. Laparoscopic repair of a Morgagni hernia. *Surg Endosc.*, 1994;8:1439-1442.

10. Ramachandran CS, Vijay A. Laparoscopic transabdominal repair of hernia of Morgagni-Larrey: brief clinical reports. *Surg Laparosc Endosc.*, 1999;9:358-65.

İletişim:

Doç.Dr. Hıdır Esmе

Kocatepe Üniversitesi Tıp Fakültesi, Göğüs Cerrahisi ABD,
03120 Afyonkarahisar, Türkiye

E-mail: hesme@aku.edu.tr