

SPIGELIAN HERNİ

B. GÖKER¹

İ. COŞKUN²

L. ÖZTÜRK³

M. YILDIRIM⁴

ÖZET

Spigelian herniler genel olarak arkuat ve semilunar hattın keşiştiği bölgede ve göbeğin alt seviyesinde yer alırlar. Hernilerin nadir görülen şekillerinden biridir. Teşhis bazen yeterli fizik muayene bulgusunun olmaması nedeniyle zor olabilir. Fakat alt ve dış kadranda karın ağrısı veya kitlesi olan her hastada bu durumun göz önünde bulundurulması gerekir.

Bu yazımızda etrangle sol kasık fıtığını taklit eden bir spigelian herni olgusunu sunduk.

SUMMARY

SPIGELIAN HERNIA

Spigelian hernias are found in the junction of arcuate and semilunar lines and below the level of umbilicus. It is one of the less common formes of hernia. The diagnosis is often overlooked because of frequent lacks of definitive physical findings, but must be considered in any case of lower, lateral, abdominal pain or tumor mass.

We reported a case of spigelian hernia mimicking etrangle left direct inguinale hernia.

GİRİŞ

Spigelian herniler nadir olarak görülürler. İngilizce literatürde bildirilen olgu sayısı 300'e yaklaşmaktadır (5).

Bu hernilerde teşhis ekseri ameliyat esnasında mümkün olmakta ve bazen karın içi ya da karın duvarı ile ilgili patolojik durumlarla karıştırılmaktadır (1,6).

Bu yazımızda sol etrangle direkt kasık fıtığını taklit eden bir spigelian herni olgusunu sunduk.

OLGU BİLDİRİSİ

A.Ç. (prot.no: 1250), 55 yaşında ev hanımı. 20 / 9 1988 tarihinde sol alt kadranda kitle ve ağrı şikayetiyle Trakya Üniversitesi Tıp Fakültesi Genel Cerrahi Kliniğine acil olarak yatırıldı.

Beş yıldır zaman zaman sol alt kadranda şişlik ve ağrı şikayetleri olan hasta bu nedenle çeşitli doktorlara müracaat ederek değişik tedaviler gör-

1 Trakya Üniversitesi Tıp Fakültesi Genel Cerrahi A.B.D. Öğretim Üyesi (Doç. Dr.) EDİRNE.

2 Trakya Üniversitesi Tıp Fakültesi Genel Cerrahi A.B.D. Araştırma Görevlisi EDİRNE.

3 Trakya Üniversitesi Tıp Fakültesi Genel Cerrahi A.B.D. Araştırma Görevlisi EDİRNE.

4 Trakya Üniversitesi Tıp Fakültesi Anatomi A.B.D. Öğretim Üyesi (Yard. Doç. Dr.) EDİRNE.

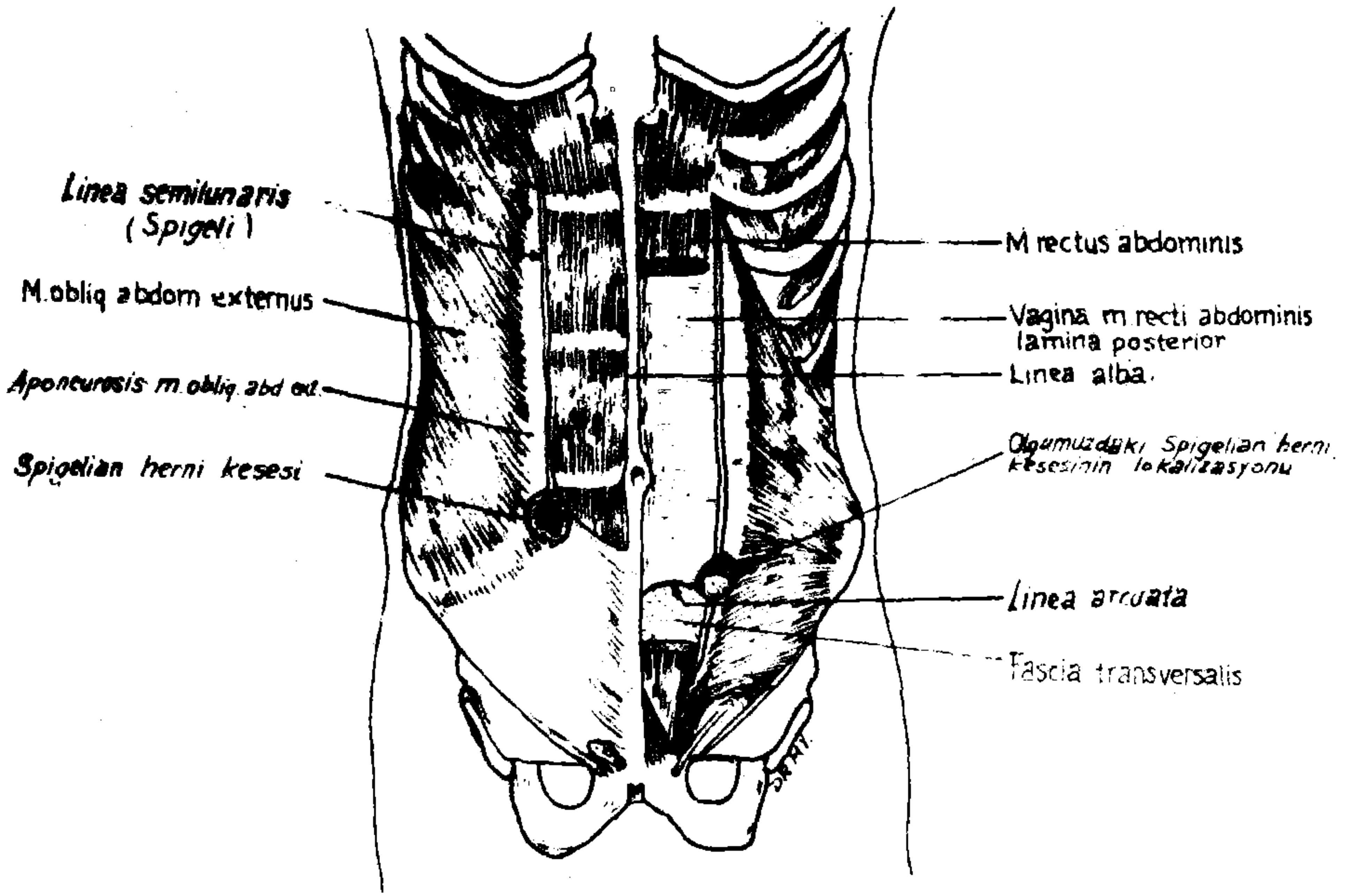
müş. Müracaatında üç gün evvel sol alt kadranda şişlik ve ağrı şikayetleri ortaya çıkmış ve artarak devam etmiş.

Muayenede, sol alt kadranda 5 cm çapında, mobil, saplı imajını veren laterale doğru uzanan yumuşak kitle bulundu. Karın oksultasyonunda barsak seslerinde artma saptandı. Etrangle sol kasık fıtığı ön tanısı ile ameliyata karar verildi. Kitle üzerinde yapılan transvers insizyonla cilt, ciltaltı geçildikten sonra obli eksternus fasyası ile karşılaşıldı. Fasya liflerine paralel olarak kesildikten sonra fıtık kesesi ile karşılaşıldı. Fıtık kesesi açıldı. Etrangle olmuş 5 cm'lik ince barsak segmenti ve omentum beslenmesi normal bulunarak karın boşluğuna reddedildi. Diseksiyona devam edildiğinde fıtığın rektus adalesinin lateralinde, internal oblik ve transvers adale aponevrozundaki 2,5 cm'lik bir defekten çıktığı tesbit edildi. Bu herninin spigelian herni olduğuna karar verilerek fasya takviyesi yapıp cilt, ciltaltı kapatıldı.

TARTIŞMA

15. yüzyılda Adrian Van der Spigel semilunar hattı tarif etmiştir. Bu hat internal oblik adalenin aponevroz haline geldiği bölgede oluşur. Spigelian fasya rektus adalesinin dış kenarı ile semilunar hat arasındaki fasyadır. Semisirküler hat (arkuat hat) ise rektus adalesinin üst 3/4 ile alt 1/4'ünün arasındaki bölge hizasında bulunur. Bu seviyede oblikus eksternus, oblikus internus ve transversus adaleleri fasyaları rektus adalesinin önünde seyreder (Şekil 1). Orijinalde spigelian herni tabiri semilunar ve semisirküler hattın kesişme yerinde görülen fıtıklar için kullanılmıştır. Fakat günümüzde A. Epigastica Inferiör'ün yukarısında, spigelian fasya boyunca herhangi bir yerde olan fıtıklar da spigelian herni olarak kabul edilmektedir.

Etyoloji tam olarak aydınlanamamıştır. Rektusun üst kısmında spigelian fasyasını teşkil eden liflerin birbirleriyle çaprazlaşması ve semisirküler hatta yaklaşıldığında aynı fasyayı teşkil eden liflerin birbirine paralel hal alması itham edilmiştir. Spigelian fasyayı delen damar ve sinirlerin etrafında zayıf bölgenin bulunması da bazı yazarlar tarafından ileri sürülmüştür. Diğer bir görüşte, bazı kişilerde aponevrozun yer yer demetler teşkil etmesi ve arada zayıf bölgelerin bulunmasıdır. Zimmerman 1944'de 500 kadavrada karın duvarını incelemiş ve 109 hastanın (% 21,8) internal oblik adalesinde defekt bulmuştur. Transversus adalesi 165 hastada çalışılmış ve 27 hastada defekt bulunmuştur. Bu defektlerin çapının 0,2 ile 1,5 cm arasında olduğu bildirilmiştir (3).



Sekil 1. Karın ön duvarı anatomisi ve Spigelian herni'nin lokalizasyonu

Spigelian hernilerde teşhis ekseri ameliyat esnasında mümkün olmaktadır. Bu herniler cerrahi pratikte çok sık görülmezler ve bazen karın duvarında palpasyonları zor olabilir. Bu nedenle karın içinde bulunan diğer patolojik durumlarla birlikte, teşhis yanılmaya yol açabilirler. Tanı ekseri ameliyat sırasında mümkün olmakta ise de son zamanlarda ultrasonografi ve bilgisayarlı tomografinin teşhiste yardımcı olabileceği gösterilmiştir (4).

KAYNAKLAR

1. Graiver, L., Alfieri, A.: *Bilateral Spigelian Hernias in Infancy*. Am. J. Surg 120:817, 1970.
2. Graivier, L., Bernstein, D., RuBane, C.F.: *Lateral ventral (Spigelian) hernias in infants and children*. Surgery 83—3:288, 1978.
3. Harless, M.S., Hirsch, J.E., *Spigelan or Spontaneous Lateral Ventral Hernia*. Am. J. Surg 100:515, 1960.
4. Papiezniak, K.D., Wittenstein, B., Bartizal, J.F., et al.: *Diagnosis of Spigelian Hernia by Computed Tomography*. Arch. Surg. 118:109, 1983.
5. Pollak, R., Nyhus, M.L.: "Hernias, In: *Maingot's Abdominal operations*. Ed: SI Schwartz, H. Ellis. Eighth edition. Appleton-Century-Crofts Norwalk Connecticut. 1985" tarafından site edilmiştir.
6. Slinger, J.A., Mansberger, A.R.: *Spigelian Hernia*. Arch Surg. 107:515, 1973.