

GASTRO-ÖZOFAGIAL REFLÜNÜN SU TESTİ İLE GÖSTERİLMESİ

B. ATABAY¹, N. TENEKECİ¹, H.C. ULUTUNÇEL¹

ÖZET

Retrosternal yanma ve regürjitasyon gibi reflü anamnezi olan ve olmayan 40 hastaya rutin mide-duodenum grafilerinden sonra su testi uygulandı. 5 hastada rutin mide-duodenum incelemelerinde reflü saptanamadığı halde su testi ile reflü ortaya çıkarıldı. Bu hastaların hepsinde retrosternal yanma ve (veya) regürjitasyon yakınmaları mevcuttu. Su testinin, gastro-özofagial reflüyü erken saptamada önemli bir yöntem olduğu görüldü.

SUMMARY

WATER TEST IN THE GASTRO-OESOPHAGEAL REFLUX

We carried out the water test on 40 patients who had a history of gastro-oesophageal reflux (pyrosis and regurhitation) or not, after their routine barium-meal examinations. Gastro-oesophageal reflux was demonstrated on 5 patients with water test, whereas it was negative with routine examinations. All of them had been complaining of pyrosis and (or) regurtation. We found that the water test is an important method to reveal gastro-oesophageal reflux in early diagnosis.

GİRİŞ

Laboratuvarımızdaki çalışmalarımız sırasında, üst gastrointestinal sistem rutin kontrastlı incelemeler için kliniklerden gönderilen hastaların pek çoğunda anamnezde reflü yakınmaları olmasına rağmen rutin mide-özofagus kontrastlı çalışmalarında gastro-özofagial reflü saptanamadığı görüldü. Bu gibi durumlarda çeşitli manevralar yada testler uygulamak suretiyle gastro-özofagial reflünün açığa çıkarılabileceği gözlemlendi.

Gastro-özofagial reflü sonucu mide içeriğinin özofagusa geçmesi durumunda pH ve mukoza değişiklikleri olmakta ve özofajitler, peptik ülserler ve daralmalar oluşmaktadır. Bunun için reflünün erken saptanıp karşı önlemler alınması önem göstermektedir.

Bu nedenle retrosternal yanma ve regürjitasyon gibi reflü anamnezi olan ve olmayan, üst gastro-intestinal sistem yakınmaları olan bir grup has-

1 Trakya Üniversitesi Tıp Fak. Radiyagnostik Anabilim Dalı (Araş. Gör.), EDİRNE.

2 Trakya Üniversitesi Tıp Fak. Radiyagnostik Anabilim Dalı (Araş. Gör.), EDİRNE.

3 Trakya Üniversitesi Tıp Fak. Radiyagnostik Anabilim Dalı Öğretim Üyesi (Yrd. Doç. Dr.), EDİRNE.

tada rutin mide ve özofagus incelemelerinde su testi ekleyerek reflünün gösterilmesine çalışıldı. Elde ettiğimiz bulgular değerlendirildi. Böylece su testi ile gastro-özofagial reflünün açığa çıkarılmasını sağlamaya ve uyguladığımız yöntemle daha önceden bu konuda yapılmış çalışmalarla karşılaştırması yapıldı.

GEREÇ VE YÖNTEM

Olgularımızın hepsi, üst gastro-intestinal sistem yakınmalarından dolayı Trakya Üniversitesi Tıp Fakültesi Poliklinik ve Kliniklerine başvuran hastalardı. Bu hastalar için istenen mide-duodenum grafisiden sonra reflü araştırmak için bu hastalara su testi uygulandı. Reflüyü retrosternal yanma ve regürjitasyon anamnezi veren ve vermeyen 40 olguda araştırdık. Olgularımızın 22 tanesi erkek ve 18 tanesi kadındı. Yaş ortalamaları 40,6 idi.



Su testi uygulanan hastaların grafileri 500 mA'lık Toshiba DC-12MB-1 radyografi cihazı ile çekildi.

Hastalara mide-duodenum incelemelerinden sonra, Trendelenburg pozisyonunda rutin reflü araştırması yapıldı. Hastalar sırt üstü ve sağ-ön oblik pozisyonda yatırıldı. Bu pozisyonda 24 x 30 filme özofagus alt kısmı ile mide fundusunu içine alan grafikleri çekildi. Daha sonra 200 cc su ile dolu serum şişesi yüksek bir yere asılarak hastaların suyu serum setinin ucundan emerek içmesi sağlandı. Bu sırada gastro-özofagial bölge fluoroskopide dikkatle gözlenildi. Su içerken hastaların reflüsü olsun veya olmasın aynı bölgenin grafisi 24 / 30 filme alındı. Reflüsü olan hastalarda, su ile karışmış baryumun özofagusa geri çıkışını gördükten sonra seri grafiler alındı.



SONUÇLAR

Su testi uygulanan 40 hastanın 13 ü reflü anamnezi veriyordu. Reflü anamnezi olmayanlarda, ne rutin gastro-özofagial bölge incelemesinde ne de su testi sonrasında gastro-özofagial reflü saptanamadı. Reflü anamnezi olan 13 hastanın 8 inde gastro-özofagial bölge incelemesinde ve su testinde gastro-özofagial reflü gösterilemedi (Resim: 1). Reflü anamnezi olan 13 hastanın 2 tanesinde rutin gastro-özofagial incelemede hiatus hernisi saptandı, fakat reflü saptanamadı. Su testiyle bu 2 hastada reflü ortaya çıkarıldı (Resim: 2). Reflü anamnezi olan 13 hastanın 3 ünde rutin muayenede reflü saptanmadığı halde su testi ile reflü meydana geldi (Resim: 3).

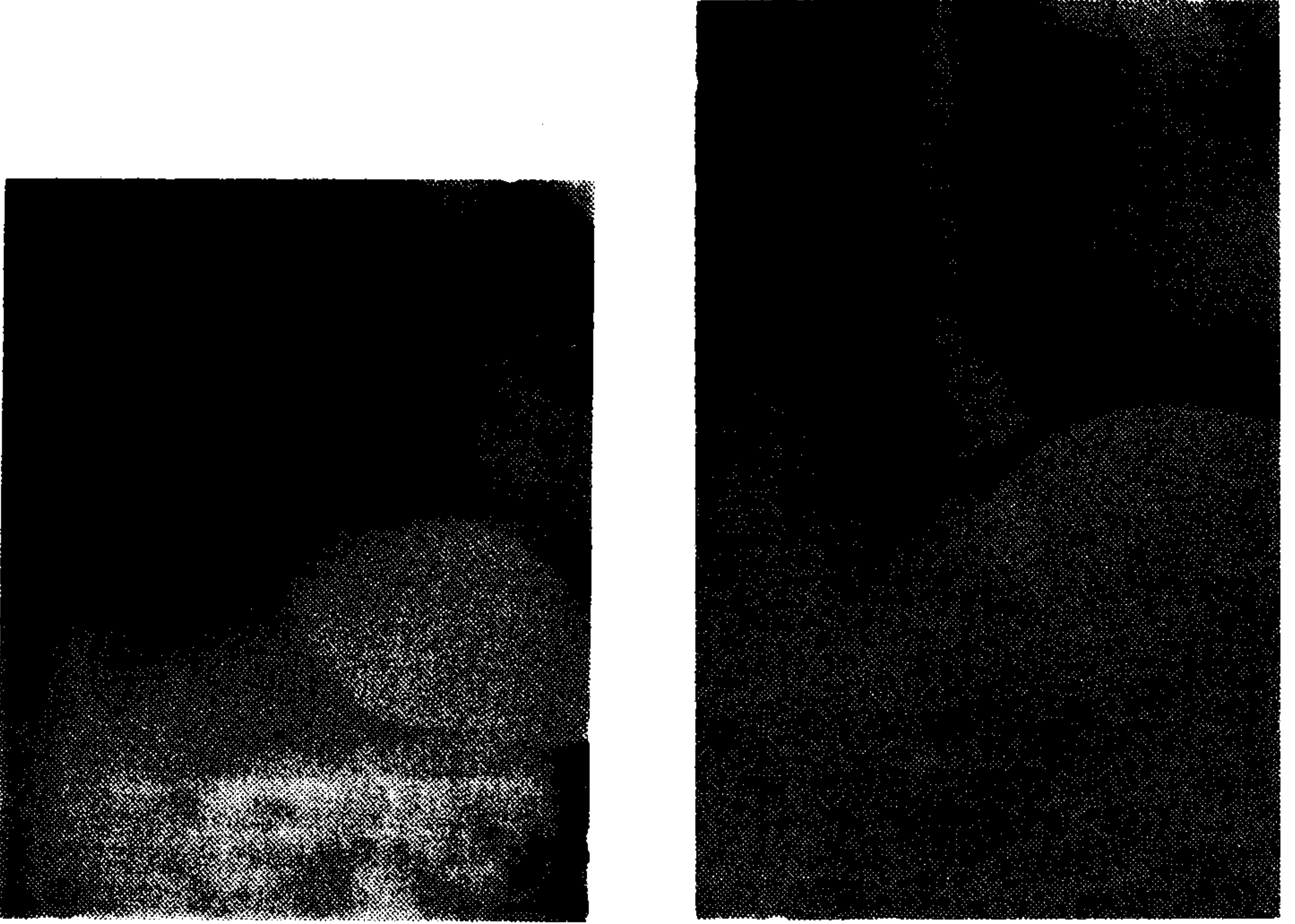
Reflü anamnezi olan ve olmayan toplam 40 olgunun 5 inde su testiyle reflü saptandı (% 12.5). Reflü anamnezi olan 13 olgunun 5 inde su testi sonrasında reflü görüldü (% 38.5). Reflü saptanan 5 olgunun 2 sinde hiatus hernisi mevcuttu (% 40).



Resim 1. BaSO4 ile çekilen mide grafisinde gastro-özofagial bölge görülmektedir. A) Su testinden önce, B) Su testinden sonra. Her ikisinde de reflü negatiftir.



Resim 2. A) Su testinden önce. Hiatus hernisi mevcut, reflü negatiftir. B) Su testinden sonra. Hiatus hernisi mevcut, reflü pozitiftir.



Resim 3. A) Su testinden önce. Gastro-özofagial bölge normal görünümündedir. B) Su testinden sonra. Gastro-özofagial reflü izlenmektedir,

TARTIŞMA

Brombart ve arkadaşlarının yaptığı bir çalışmada (1), midenin dolması tamamlanır tamamlanmaz hasta sırt üstü yatırılmış, 30 derece sağ-ön oblik pozisyona getirilmiş ve Trendelenburg pozisyonunda hastanın kalın bir pipetle bir kaç yudum su içmesi söylenerek reflü araştırılmış, buna Sifonaj Manevrası denmiştir. Bu pozisyonun reflü ve herniyi ortaya çıkarmak için ideal bir pozisyon olduğu belirtilmiştir. Bu pozisyonda kardial eğik olarak bulunur, böylece kardial yetmezliğine ve diafragmatik yarığa sahip hastalarda reflü kolaylıkla oluşabilir.

Linsman'a göre (2); rutin mide-duodenum grafisi tamamlanır tamamlanmaz hasta sırt üstü yatırılır ve 45 derece sağ-ön oblik pozisyonda bir şişe içinde bulunan 200 cc kadar suyu mümkün olduğu kadar çabuk içmesi söylenir. Mideden özofagusa baryum dönmezse negatiftir. Test pozitif ise fundusu dolduran baryum önce özofagusta kısa bir yükselme gösterir ve sonra aort topuzuna kadar çıkar. De Carvalho (3) buna Su Sifonu Testi adını vermiştir.

Harley ve Vandervelde yaptıkları bir çalışmada farklı bir yöntem uygulamıştır (4). Hastanın ağzına bir kaşık dolusu koyu baryum verilir. Hasta sırt üstü ve Trendelenburg pozisyonundayken sola döndürülür. Bu pozisyonda baryumu yutması söylenerek gastro-özofagial bölge gözlenir. Sandmark (5) ise özofagial reflü anamnezi iyi alınmış olan hastaların çok azında (% 15-20) radyolojik olarak reflü saptamış ve bunun muhtemel nedenini yüksek dansiteli baryumun reflü göstermesini zorlatışması şeklinde yorumlamıştır.

Sutton'a (6) göre ise gastro-özofagial reflü ve hiatus hernisini ortaya çıkarmak için en ideal pozisyon sol-ön oblik pozisyonudur. Hastaya bir-iki ağız dolusu su içirilerek gastro-özofagial bölge gözlenir. Sutton da bu teste Sifonaj Manevrası adını vermiştir.

Su testi gastro-özofagial reflü gösterilme olasılığını artırmakta, fakat spesifikliğini azaltmaktadır. Radyolojik metod özofajiti bulunan hastalarda nispeten faydalıdır. Ott ve arkadaşları (7) endoskopik olarak özofajiti bulunan hastaların sadece % 25 inde spontan reflü göstermişlerdir. Gastroözofagial reflünün fluoroskopide yokluğu klinik olarak önemli özofajitin olmadığını göstermemektedir.

Bütün bu değişik yöntemlere rağmen, tek başına radyolojik inceleme, reflü tanısında çok büyük değer taşımamaktadır. Bu yüzden özofagial manometri, asit perfüzyon testi, standart asit reflü testi, asit-klirens testi, 24 saatlik pH izleme ve radyoizotop çalışmalar (Tc-99m sülfür kolloid ve Tc-99m DTPA) gibi diğer reflü testleri geliştirilmiştir (8). Yine de bu testlerin hiçbiri tek başına tamamen tatmin edici değildir ve pratik nedenlerle anamnez, radyolojik metod ve endoskopi klinisyenin temel dayanakları olarak kullanılmaktadır.

Yaptığımız çalışmada, hastalar sırt üstü ve sağ-ön oblik pozisyonda idi. Hastaların 200 cc suyu serum setinden emerek içmeleri sağlandı. Böylece su hem hastanın emmesiyle aktif olarak, hem de yerçekimiyle pasif olarak kolayca içilebiliyordu. Daha sonra gastro-özofagial bölge gözlemlendi. Şimdiye kadar yapılan çalışmalar ve bizim bu çalışmamız sonucunda su testinin gastroözofagial reflü ve hiatus hernisini erken olarak saptamak için etkili bir yöntem olduğu düşünüldü. Özellikle reflü anamnezi olan hastaların rutin mide-duodenum incelemelerine su testinde eklenmesi uygun görülmektedir.

KAYNAKLAR

1. Brombart M. Massum P.: *Troubles fonctionnels de l'oesophage*. *Encycl. Med-Chir. Radiodiagnostics* IV 33/62 A 10-12, 1979.
2. Linsman J.F.: *Gastroesophageal Reflux elicited while drinking water (Water siphonage test) its clinical correlation with pyrosis*. *Am. J. Roentgenology* 94: 325-332, 1965.
3. De Carvolbo M.M.: *Chirurgie du syndrome hiato-oesophagien*. *Arch. Mall. Appe. Digest.*, 40: 280-293, 1965.
4. Harley C.C. Vandervelde G.M.: *Esophageal reflux*. *Am. J. Roentgenology* 92: 989-993, 1964.
5. Sandmark, S.: *Hiatal incompetence. Studies on mechanisms and principles of examination for hiatus hernia and gastro-oesophageal reflux*. *Acta Radiol. Suppl.* 219-1, 1963.
6. Sutton, D.: *The salivary glands, pharynx and oesophagus*. *Textbook of Radiology and Medical imaging*. Vol. 1: 795, 1987.
7. Ott, D.J., Wu, W.C., Gelfond, D.W.: *Reflux esophagitis revisited: Prospective analysis of radiologic accuracy*. *Gastrointest Radiol.* 6: 1-7, 1981.
8. James, E.C., Robert, C.K., John, W.K.: *CRC Manual of Nuclear Medicine Procedures. Gastroesophageal reflux-adult*. 4 th ed. Florida, 64-65, 1983.