

## TALAMİK HEMATOM'DA PSEUDOABDUSENS PARALİZİSİ

Doç. Dr. Ufuk UTKU\*, Dr. Fevzi ÖZTEKİN\*\*, Dr. Hadiye MEMLUK\*\*  
Dr. Aslı ARTUK\*\*

### ÖZET

Pseudoabducens paralizisi, talamomezensefalik bölge lezyonlarında ortaya çıkan ve bu bölgedeki spesifik merkez veya yolların tutulması ile açıklanan oküler motor bozukluklardan biridir. Bu makalede, pseudoabducens bulgusu ile birlikte, hiperkonverjans ve Collier bulgusu gösteren, talamik hematomlu bir vaka sunulurken, bu bölgenin nöroanatomi gözden geçirilmiştir.

Anahtar Kelimeler: Talamik hematom, Pseudoabducens paralizisi.

### SUMMARY

#### PSEUDOABDUCENCE NERVE PALSY DUE TO THALAMIC HEMATOMA

Pseudoabducens palsy is one of the ocular-motor disturbances of thalamomesencephalic junction lesions which are tried to revealed with the involvement of specific centers or pathways. In this article a case of pseudoabducens palsy along with hypervonvergence and Collier sign due to thalamic hematoma is presented and the neuroanatomy of this region evaluated.

Keywords: Thalamic hematoma, pseudoabducens palsy.

### GİRİŞ

Pseudoabducens paralizisi, ilk kez Fisher tarafından tanımlanan (1), 6. sinir disfonksiyonuna bağlı olmayan, oküler abduksiyon kısıtlılığıdır. Bu bulgu, sıklıkla bilateral olup, 'hiperkonverjans' ile birlikte (2). Talamomezensefalik bölgenin, genellikle, paramedian subtalamik arter oklüzyonuna bağlı infarktlarda tanımlanan bu bulgu (2, 3). nadiren talamik hemorajilerde de gösterilmiştir (4). Bu makalede, bilateral pseudoabducens paralizisi ile birlikte, hiperkonverjans, yukarı bakış felci ve üst göz kapağı retraksiyonu bulunan, CT'de, geniş talamik hematom bulunan bir vaka sunulmuştur.

### VAKA

59 yaşında erkek hasta, 31.7.1989'da, aniden başlayan baş ağrısı, bulantı, kusma, sol kol ve bacakta uyuşma ve güçsüzlük nedeniyle kliniğimize

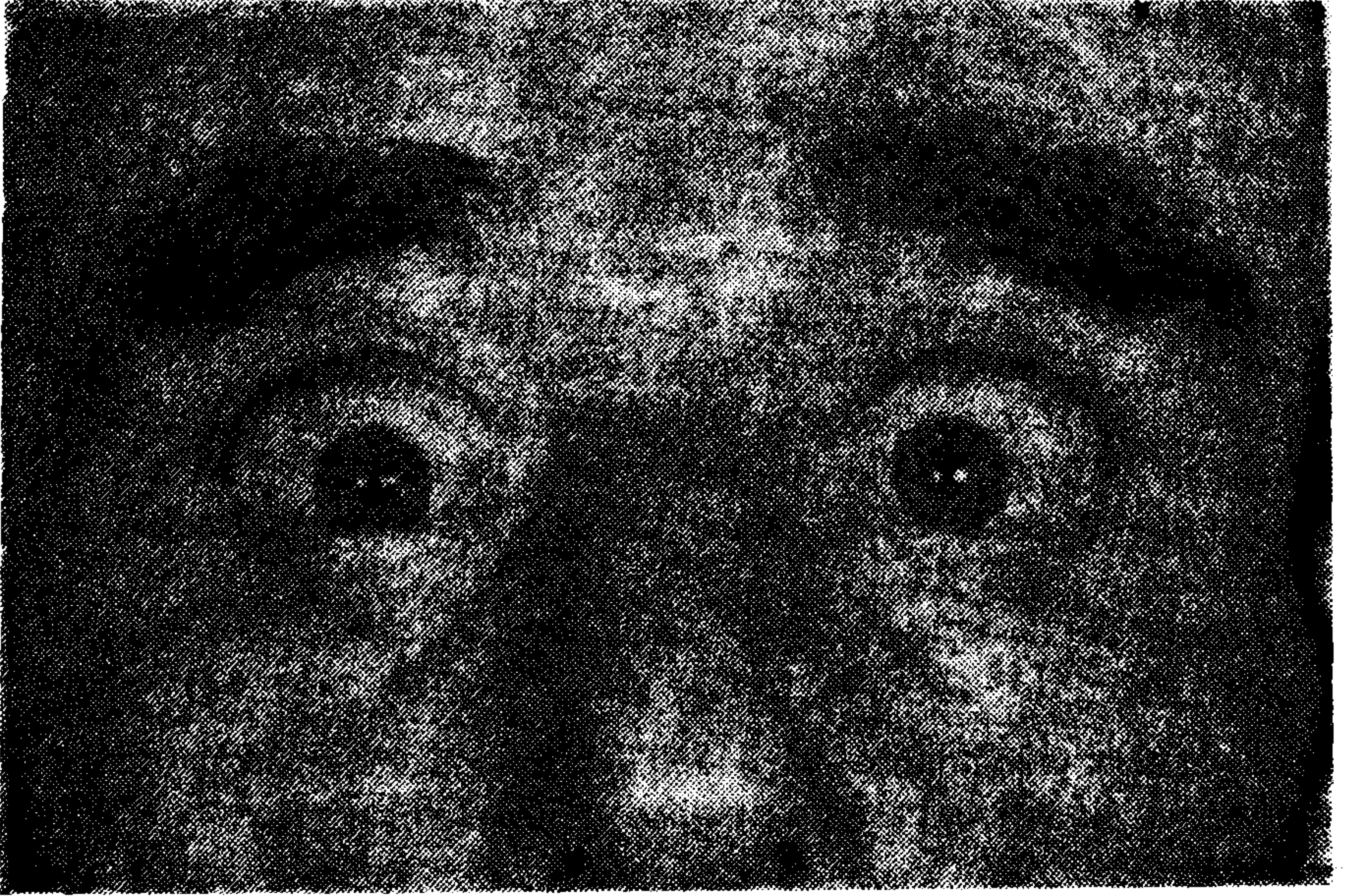\* Trakya Tıp Fakültesi Nöroloji Anabilim Dalı

\*\* SSK Ankara Hastanesi Nöroloji Kliniği



başvurdu. Öyküden, hastanın 2 yıldır hipertansif olduğu ve düzensiz ilaç kullandığı öğrenildi. Fizik muayenede, T.A.'in 170 / 90 mmHg olması dışında patolojik bulgu bulunmadı. Nörolojik muayenede, bilinci açık, koopere ve oryente olan hastanın ense sertliği mevcuttu. Sol santral fasial parezi, sol kol ve bacakta plejiye yakın parezi bulunan hastanın, solda derin tendon refleksleri artmış ve solda babinski müspetti, sol nemihipoestezi mevcuttu. Nörooftalmolojik muayenede, her iki üst göz kapağında retraksiyon "Collier sign" (5), (2), mevcut olup, primer pozisyonda her iki göz içe devie idi (Resim 1). Pupillalar myotik olup, ışık reaksiyonu bilateral zayıf olarak alınabiliyordu. Konjuge horizontal bakış sırasında, her iki gözün abduksiyonu kısıtlıydı (Resim 2, 3). Bir göz kapatıldığında ise, diğer gözün abduksiyon kısıtlılığı ortadan kalkıyor (Resim 4, 5), fakat bu sırada, abduksiyon yapan gözde içe doğru sıçrayıcı hareketler gözleniyordu. Yukarı bakış kısıtlılığı da mevcut olan hastanın okülosefalik refleks ve bell fenomeni ile bakış kısıtlılığı bulunmuyordu.

Rutin laboratuvar tetkiklerinde belirgin bir patolojik bulgu bulunmayan hastanın, CT'sinde (Resim 6), sağ talamik bölgede ventriküle açılmış geniş hematoma saptandı. Antiödem tedavi başlanan hastanın, 3 gün sonra tekrarlanan muayenesinde, bilateral dışa bakış kısıtlılığında kısmen düzelme görüldü.

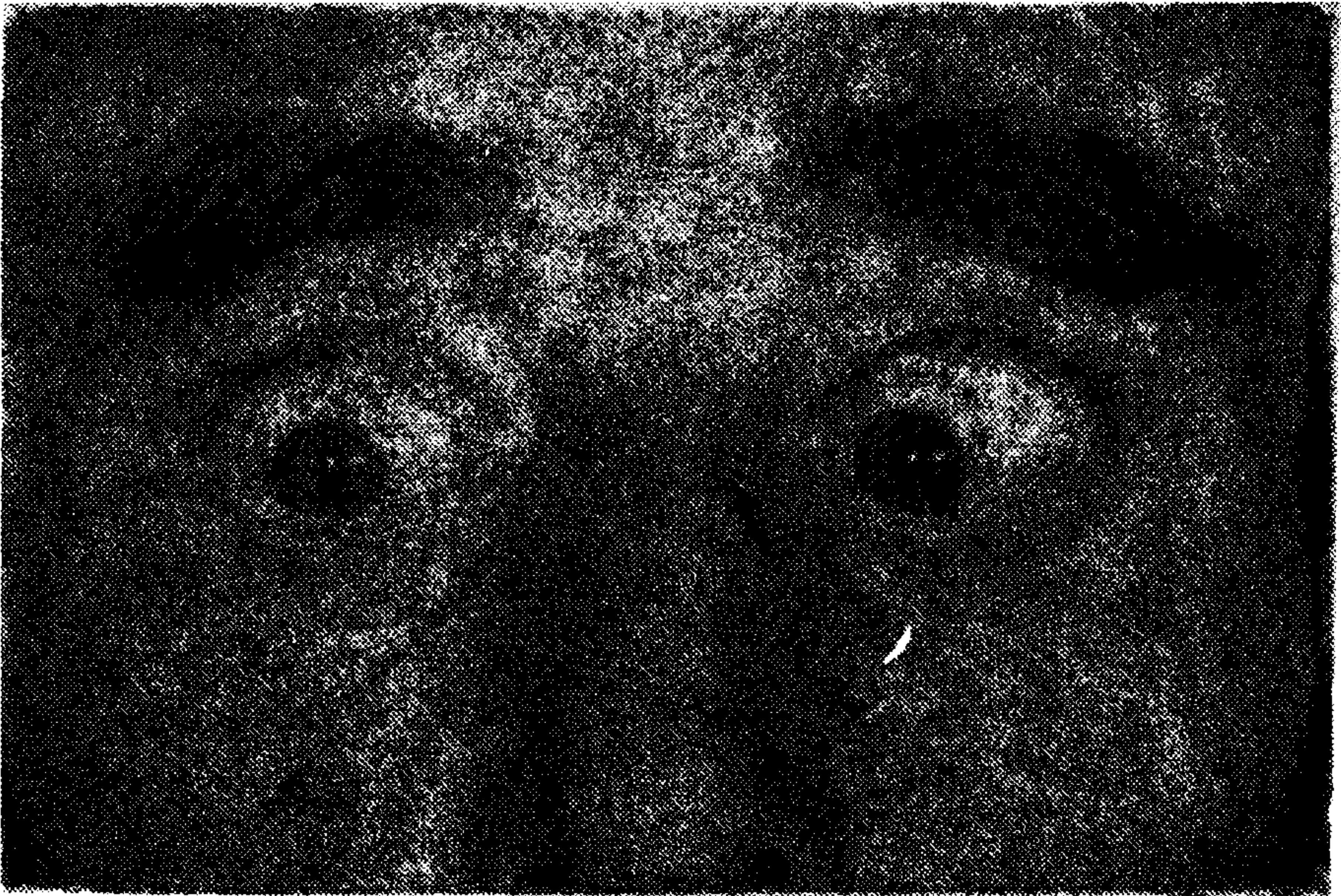

Resim 1. Primer bakış.



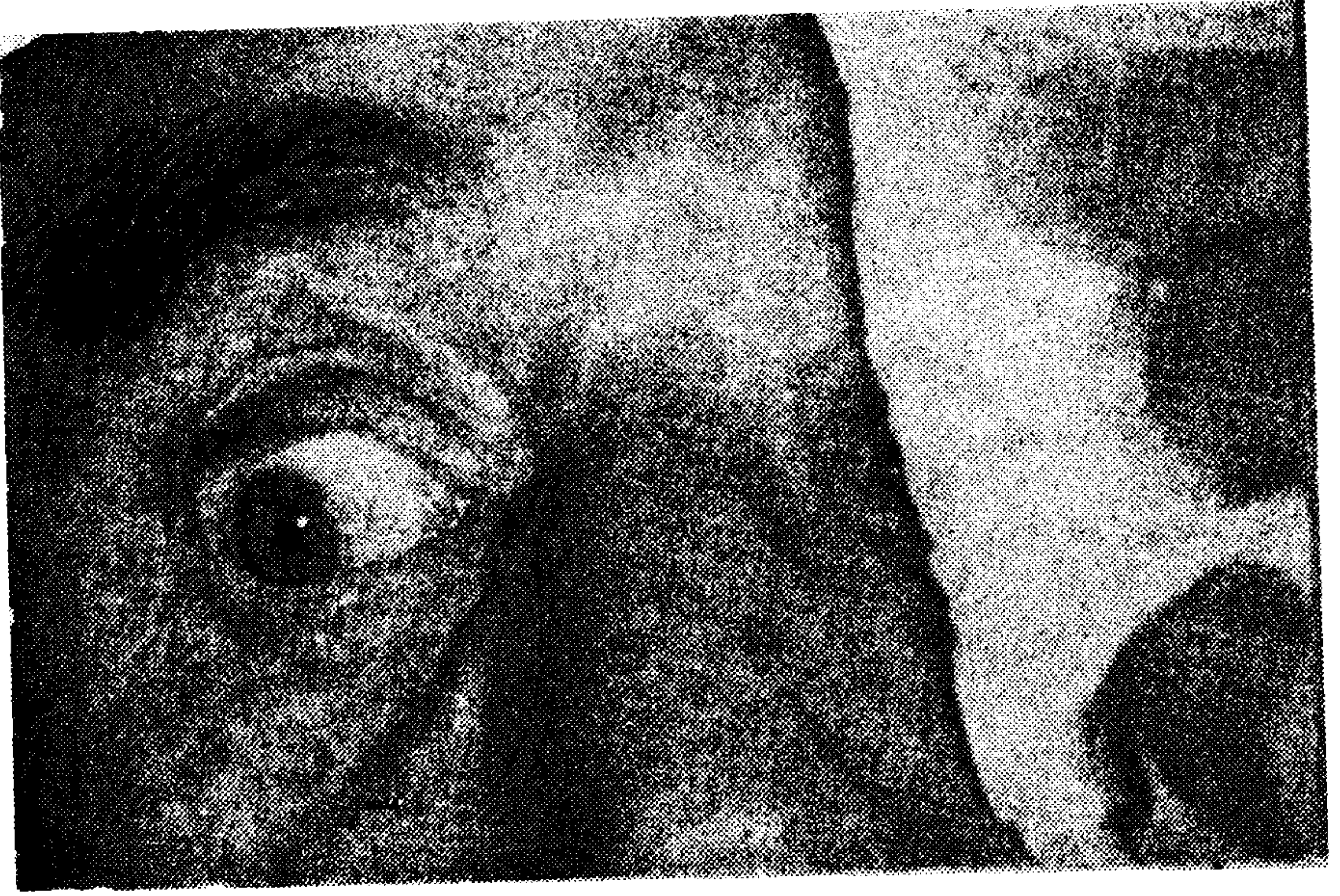

Resim 2. Sola konjuge bakış.

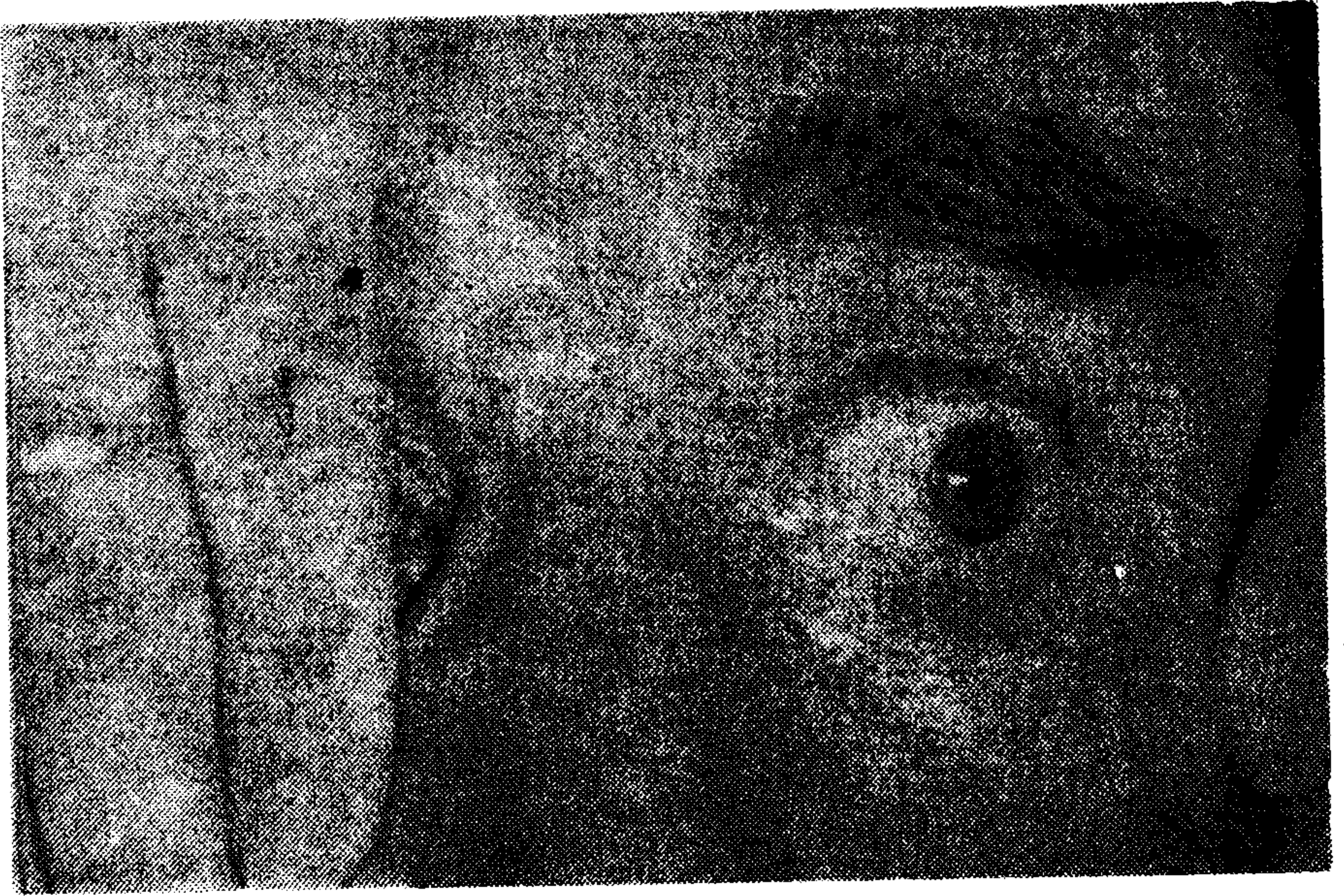

Resim 3. Sağa konjuge bakış.



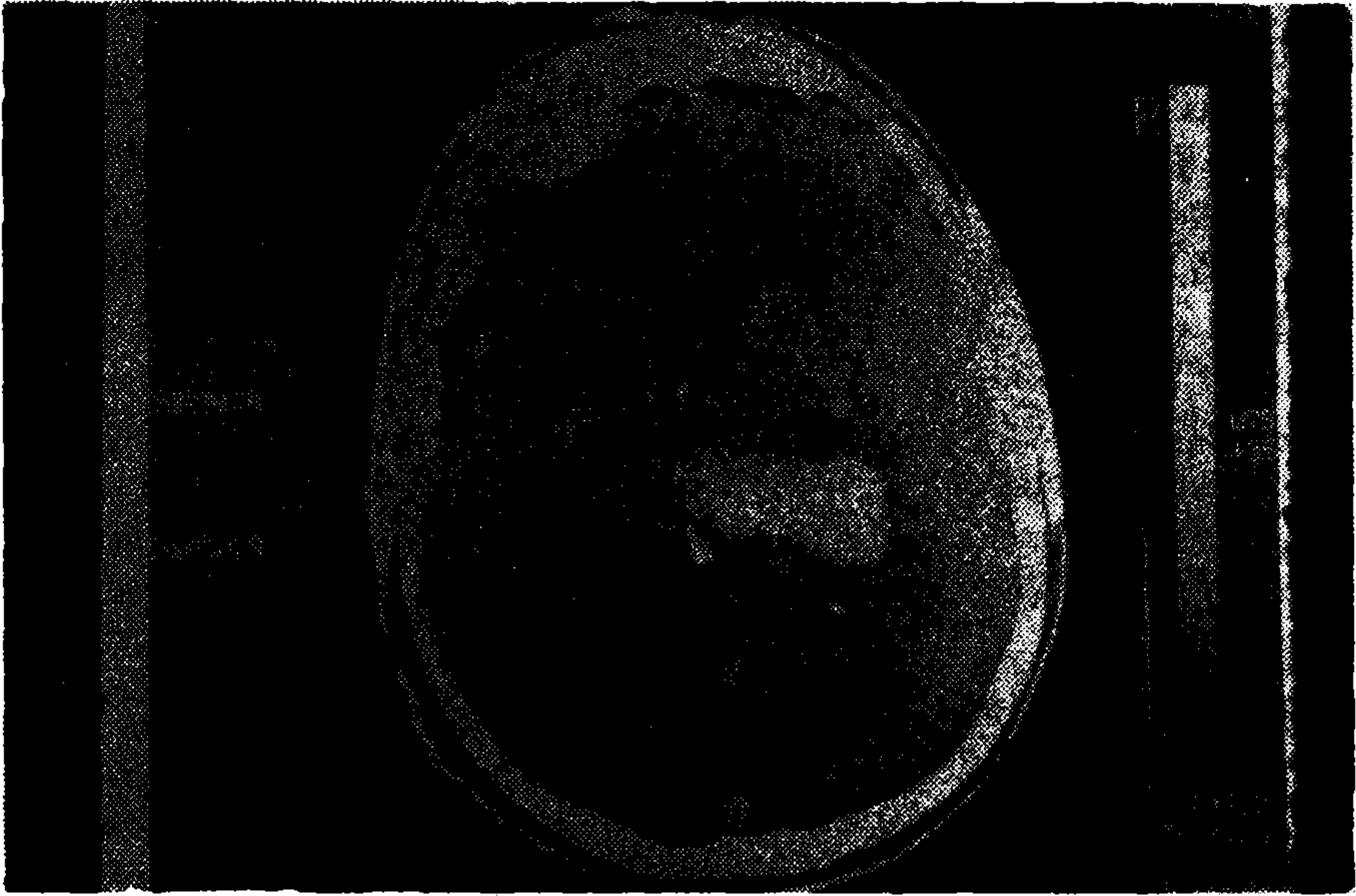


Resim 4. Sağ göz kapatılarak sola konjuge bakış.



Resim 5. Sol göz kapatılarak sağa konjuge bakış.





Resim 6. CT'de ventriküle açılmış, geniş talamik hematom.

## TARTIŞMA

Talamomezensefalik bölgenin infarktlarında (2, 3, 6) tümörlerinde (7) ve hemorajilerinde (4, 6), bir seri oküler motor bozukluk ortaya çıkar. Bunlar içerisinde en sık görüleni yukarı bakış felci olup, rostral interstisyel Medial Longitudinal Fasikülüs (riMLF) ve posterior komissür lezyonuna bağlıdır. Nadiren aşağı bakış felci veya bunların kombinasyonu görülebilir. Bu durumlarda, vestibulo-oküler cevaplar, vestibulookülomotor liflerin posterior komissürden geçmemesi nedeniyle, korunmuştur (6). Ayrıca, palpebral nistagmus, üst göz kapağı retraksiyonu, konverjans-retraksiyon nistagmusu, skew deviasyon bu bölgenin lezyonlarında görülen diğer oküler motor bozukluklardır (1, 2, 6). Talamomezensefalik bölge lezyonlarında ilgi çeken, nadir bir bulgu da, horizontal göz hareketlerinde olan bozukluklardır (8, 9). Bu durum, Bogousslavsky tarafından (6) muhtemelen, anterior kortiko-pontin yolların, çaprazlaşmadan evvel lezyona uğraması ile açıklanmıştır. Deneysel çalışmalarda, temporo-pariyeto-okspital bileşimde 'Brodman'ın 19-22 alanları konverjans ile ilgili merkezlerin bulunduğu saptanmıştır (10). Bu bölgeden başlayan yollar, üçüncü sinirin nukleusunun dorsalinde bulunan 'supraokülomotor area' olarak isimlendirilen sahada, verjans için gerekli premotor nöronlara ulaşırlar. Bu nöronlardan başlayan

impulslar ise her iki medial rektus motonöronlarına gelir (7). Üçüncü sinirin nukleusunun dorsalinde bulunan bu bölgeye gelen liflerin lezyonu uğraması halinde, medial rektusun bilateral tonik aktivasyonu sonucu hiperkonverjans olmakta ve konverjans vektörlerinin etkisiyle, horizontal refiksasyon sırasında dışa bakış kısıtlılığı ortaya çıkmaktadır (9). Bu durum, vakamızda olduğu gibi sıklıkla bilateraldir ve hiperkonverjans ile birlikte. Hiperkonverjans göz kapatıldığında, diğer gözde monoküler fiksasyon yapılacağından, bu gözde abduksiyon kısıtlılığı kalkacak, fakat, konverjans vektörlerinin kısmi etkisiyle, adduktor sıçrayıcı hareketler gösterecektir. Vakamızda da, her iki gözün sırayla kapatılması ile abduksiyon kısıtlılığı düzelmektedir. Ayrıca, vakamızda görülen bir diğer bulgu olan kapak retraksiyonu da, yine, levator palpebra motonöronlarının tonik aktivasyonundaki artış ile açıklanabilir (7).

Hastamızda bulunan geniş talamik hematoma mezensefalik bölgeye uzaması ve / veya ödem nedeni ile bası yapması sonucu, sık görülmeyen oküler motor bulguların ortaya çıkması nedeni ile vaka, takdime uygun görülmüştür.

## LİTERATÜR

1. Fisher, C.M.: *The pathologic and clinical aspects of thalamic hemorrhage*. Trans Am Neurol Assoc. 84: 56-59, 1959.
2. Caplan I.R.: "Top of the basilar syndrome" Neurology, 30: 72-79, 1980.
3. Bogousslavsky J., Regli F., Ushe A.: *Thalamic infarcts: Clinical syndromes, etiology and prognosis*. Neurology, 38: 387-448, 1988.
4. Kawahara N., Sato K., Muraki M.: *CT classification of small thalamic hemorrhages and their clinical implications*. Neurology, 36: 165-172, 1986.
5. Collier J.: *Nuclear ophthalmoplegia with especial reference to retraction of the lids and ptosis and to lesions of the posterior commissure*. Brain, 50: 488-498, 1927. In Lit. 2'.
6. Bogousslavsky J., Meinberg C.: *Eye movement disorders in brainstem and cerebellar stroke*. Arch Neurology, 141-148, 1987.
7. Büttner J.A., Acheson J.F., Büttner U. et al: *Ptosis and supranuclear downgaze palsy*. Neurology, 39: 385-389, 1989.
8. Masecu J., Brannegan R., Rosenberg M. et al.: *Pseudobducens palsy with midbrain lesions*. Ann Neurology, 8:103, 1980.
9. Gomez C.R., Gomez S.H., Schorts J.B.: *Acute Thalamic esotropia*. Neurology, 38: 1759-1762, 1988.
10. Jampel R.S.: *Representation of the near response on the cerebral cortex of the macaque*. Am. J Ophthalmol 48: 573-582, 1959.