

BİLATERAL KOANAL ATREZİ

Dr. Betül ORHANER*

Dr. Muhittin KELEŞ**

ÖZET

Bilateral koanal atrezisi olan bir yenidoğan takdim edilerek, yenidoğan döneminde solunum sıkıntısı yapan nedenlerin arasında bu anomalinin önemi vurgulandı.

Anahtar Kelime: Bilateral koanal atrezi.

SUMMARY

A newborn with bilateral choanal atresia is presented and the importance of this anomaly among the factors of neonatal respiratory distress is stressed.

Key Word: Bilateral choanal atresia.

GİRİŞ

Koanal atrezi nazal pasajla ilgili olarak en sık görülen konjenital bir anomalidir. Unilateral olunca şiddetli belirtiler göstermeyen koanal atrezi nadiren (60.000 canlı doğumda bir) bilateral olmaktadır (1).

Bilateral koanal atrezi (BKA) doğumdan hemen sonra yenidoğanda şiddetli solunum sıkıntısına sebep olur. Hemen tanı konması ve acil müdahalesinin yapılması yönünden önemlidir. Aksi halde yenidoğan solunum yetmezliğinden ölebilir. Koanal atrezi tanısı burun deliğinden konan bir kate-terin nazofarinkse geçmemesiyle hemen konur. Acil tedavisi ağıza airway konarak hava yolunun açılmasıdır. Eğer oral airway konulması solunum sıkıntısını ortadan kaldırmazsa ek bir patoloji aranmalıdır (2).

Bu çalışmada BKA li bir bebek takdim edilerek yenidoğanda tanı ve tedavisi acil olan bu konuya tekrar dikkat çekilmek istenmiştir.

OLGU TAKDİMİ

S.S.K. Kırklareli Hastanesinde 19 / 3 / 1989 tarihinde 780-214 / 1 protokol no ile Ç.S. adında bir kız bebek spontan vajinal yoldan doğurtuldu.

* S.S.K. Kırklareli Hastanesi Pediatri Uzmanı

** S.S.K. Kırklareli Hastanesi Kulak-Burun Boğaz Uzmanı

Özgeçmişinden annenin 21, babanın 25 yaşında olduğu ve aralarında akrabalık bulunmadığı, ailede önemli bir hastalık ve herhangi bir anomali olmadığı öğrenildi.

Fizik incelemede: 2 saatlik kız bebek küvözde muayene edildi. Ateş 37.5 C (rektal), nabız 135 atım / dakika, solunum 40 / dakika, ağırlık 3100 gram, boy 50 cm, BÇ 34 cm. GÇ 33 cm. AFN + / + idi. Genel durumu iyi değil, siyanoz ve solunum sıkıntısı mevcuttu. Dinlemekle akciğer ve kalp sesleri normaldi. Moro ve emme refleksi mevcuttu.

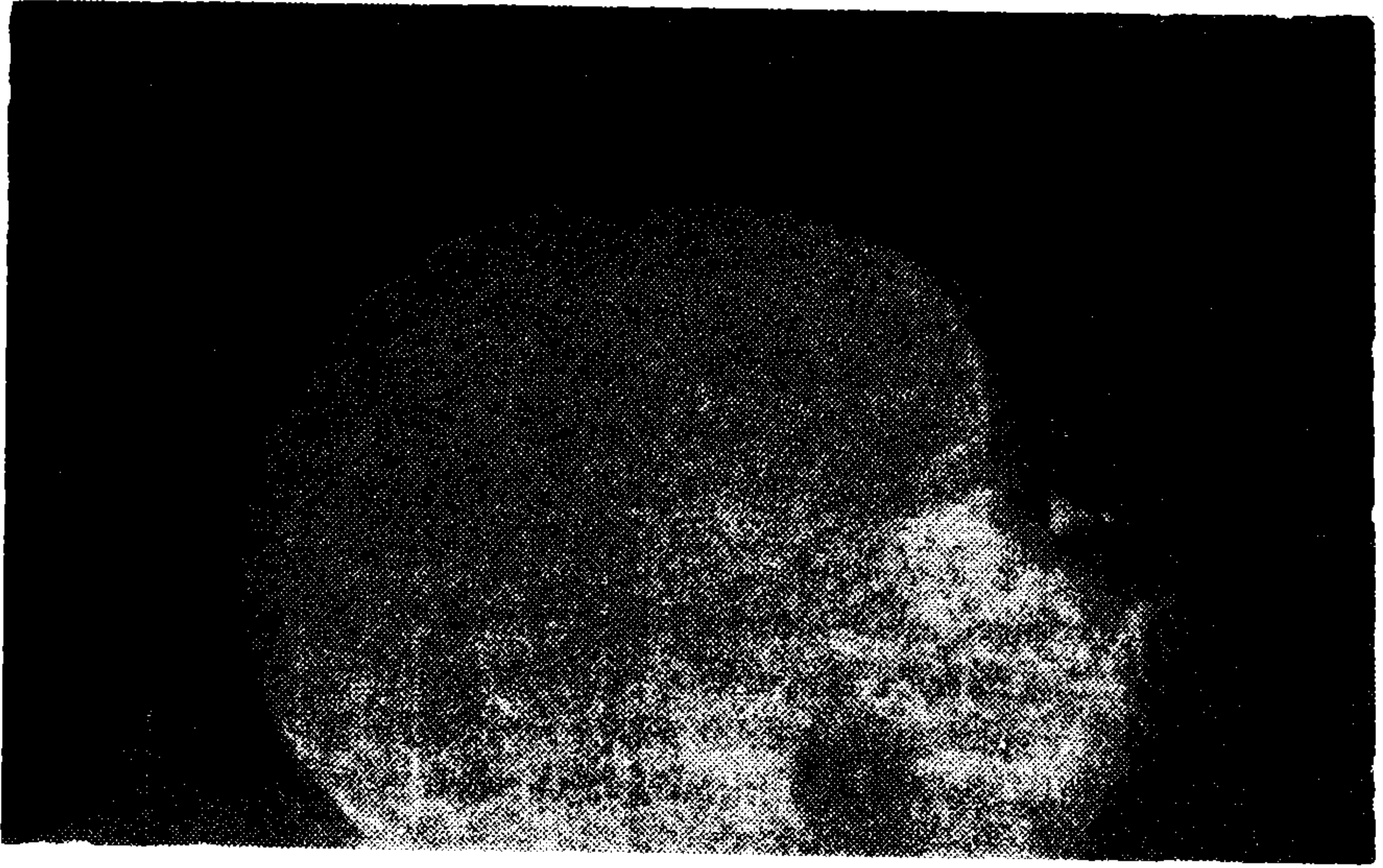
Labaratuvar incelemesinde: Hemoglobin 16 gr / dl, beyaz küre 13.000 / mm³ idi. Akciğer grafisi normal olarak değerlendirildi.

Doğundan hemen sonra başlayan solunum sıkıntısını açıklayacak herhangi bir solunum ve dolaşım patolojisi bulunmayan bebekte 8 no lu plastik kateter her iki burun deliğinden nazofarinkse sokulamayınca BKA düşünüldü. Bebeğin ağızına airway konduktan sonra solunum sıkıntısı ve siyanozun düzelmesi tanımızı kuvvetlendirdi (Resim 1). Tanıyı kesinleştirmek için lipiodol ile yapılan röntgen tetkikinde radioopak sıvının koanada kalışı gösterildi (Resim 2 ve 3).

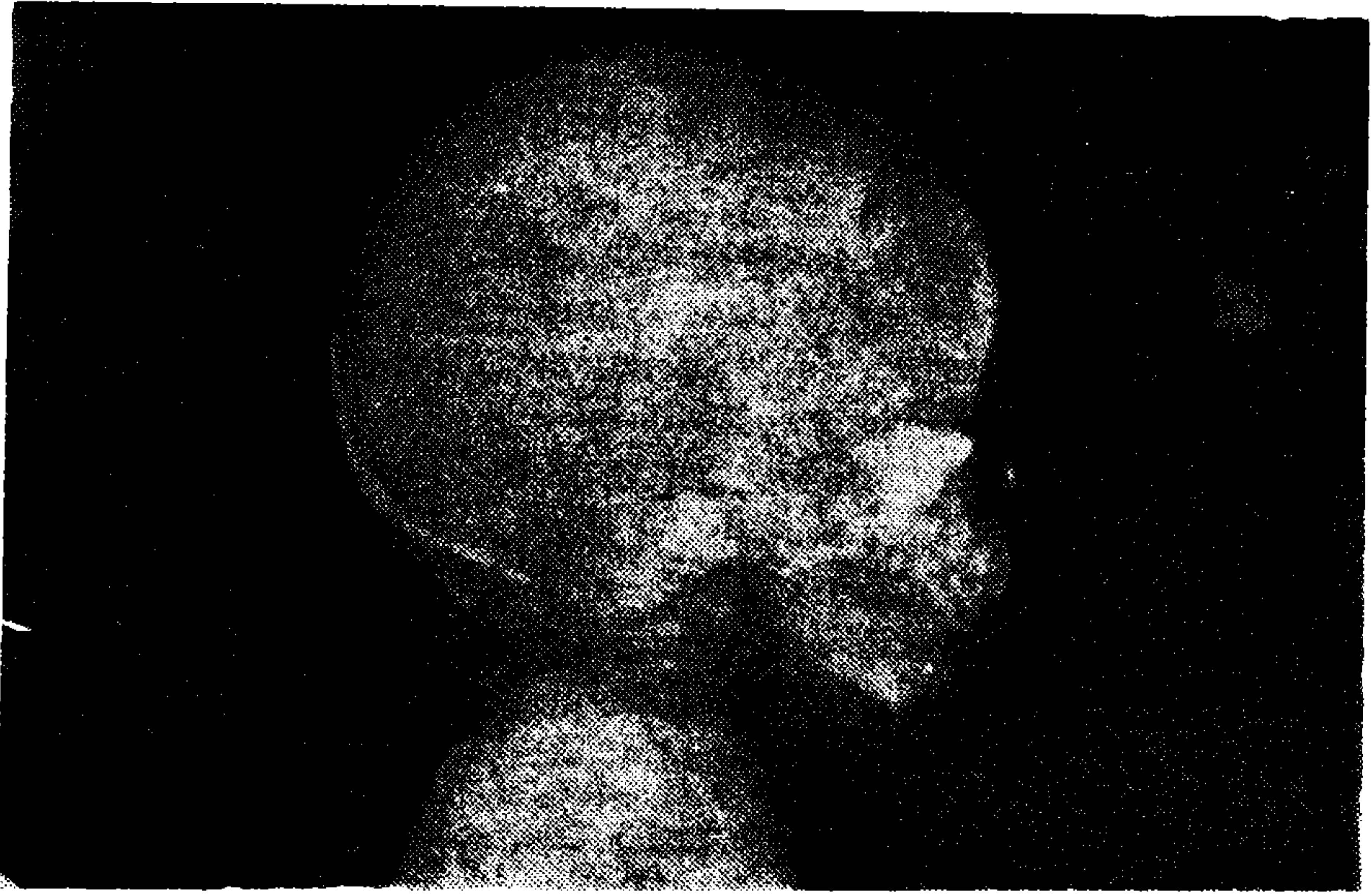
Ağızda airway bulunan bebek bir süre orogastrik gavaj ile beslendi. 25 inci günde oral beslenmeyi tolere eden bebek aylık kontrollara gelmek



Resim 1. Airway takılmasından sonra bebeğin küvözdeki görünümü.



Resim 2. Radyopak sıvının farinkse geçmeyip lateral grafide koanada kalışı.



Resim 3. Radyopak sıvının farinkse geçmeyip lateral grafide koanada kalışı

üzere taburcu edildi. 10 aylık iken bronkopnömoni ve kalp yetmezliği nedeniyle tekrar hastaneye yatırılan bebeğin solunum sıkıntısı ağızına airway

konularak azaltıldı. Halen sağlıklı olan 2 yaşındaki hastaya gönderildiği bir KBB merkezinde 8 yaş civarında düzeltici ameliyat yapılması planlanmıştır.

TARTIŞMA

Konjenital BKA nadir görülmekte beraber yenidoğanda şiddetli solunum sıkıntısı belirtilerine yol açması bakımından önemlidir. Unilateral koanal atrezi daha sık görülmekle beraber çoğu olgu gözden kaçabilmektedir. BKA ilk defa 1829 yılında Otto (3) tarafından postmortem olarak tanımlanmıştır. Unilateral olgular daha çok sağda olmakta ve kızlarda daha sık görülmektedir.

Konjenital koanal atrezi muhtemelen embriyodaki nazal çukuru primitif ağızdan ayıran nazobukkal membranın ortadan kaybolmaması sonucu ortaya çıkar. Normalde bu membran 6 ıncı fetal haftada rüptür olur. Böylece burun ve farinks boşlukları birleşir. Eğer bu rüptür olmazsa epitelial tabakalar arasından mezodermal doku göç ederek, nazal kavite ile nazofarinks arasında kemik veya membranöz bir tabaka oluşturur. Olguların % 90 ında obstrüksiyon kemiktir.

Olguların çoğu sporadiktir. Fakat özellikle tek taraflı olanlarda bazı ailelerde herediter bir eğilim gözlenmiştir. Ayrıca bazı kromozom hastalıklarında da koanal atrezi görülmektedir. Bunlar trizomi 13-15 ve trizomi 18 dir (4, 5, 6).

BKA hemen her zaman yenidoğanda ağlamakla düzelen solunum sıkıntısı ve siyanoz şeklinde ortaya çıkar. Yenidoğan normalde burundan soluduğu için, burun delikleri tıkalı olduğu zaman ağızdan solunum yapamaz. Bu durumda bebek dudakları kapalı olarak solumaya çalışır. Sonuçta siyanoza girer ve yardımcı solunum adalelerini kullanmaya başlar. İspirasyonda dudaklar içeri emilerek aralanır. Böylece hıçkırır tarzda birkaç soluk alır ve dudaklar yeniden sıkıca kapanır, bu böyle devam eder. Bebeklerde oksijen ile düzelmeyen bir solunum sıkıntısı ortaya çıkar. Ağlama esnasında solunum sıkıntısı düzelir, fakat ağız kapanınca tekrar soluksuz kalır ve siyanoza girer. Bu karakteristik tablo doğumdan hemen sonra ortaya çıkar.

Siyanoz sonucu bebeklerde kalp hızı artar, bu nedenle bazen konjenital kalp hastalıklarından şüphelenilir. Yenidoğan döneminde BKA nın fark edilmeyip acil tedavisinin yapılmamasının bazı bebeklerde ölüm sebebi olduğuna inanılmaktadır (7).

Fakat BKA lı tüm çocuklar süt çocukluğu döneminde ölmemektedir. Bu bebeklerin küçük bir kısmı ağızdan solumayı hızla öğrenerek patolojiyi

kompanse edebilir ve tanının aylarca ve hatta yıllarca gözden kaçmasına neden olabilirler (8). Bu bebekler yalnız emme ve yutma için ağızları kapandığında siyanoza girerler. Devamlı ağızdan solurlar, kronik pürülan nazal akıntıları mevcuttur ve tamamen anosmik olurlar. Solunum yolu enfeksiyonları sık olarak gelişir. Beslenme bozukluğu nedeniyle zayıf, soluk ve huzursuzdurlar. Ayrıca solunum zorluğu nedeniyle uykuları düzensizdir. Bazen adenoid ve tonsil hipertrojisinden şüphelenip ameliyat edilirler. Fakat ameliyattan sonra da şikayetleri düzelmez.

Yenidoğan döneminde BKA nin hemen tanınması gereksiz entübasyon, trakeostomi ve hatta bebeğin solunum yetmezliğinden kaybedilmesini önler. BKA dan şüphelenilen olgularda burun deliğinden konan kateterin nazofarinkse geçmemesi tanı koydurucudur. Tanıyı destekleyen diğer tetkikler burun deliğinin önüne konan soğuk metal spatülde buhar oluşmaması ve radyolojik olarak kontrast maddenin koanadan nazofarinkse geçmediğinin gösterilmesidir. Acil tedavi ağıza airway konularak hava yolunun açılmasıdır.

Konjenital koanal atreziye eşlik eden anomaliler görülmektedir. En sık rastlanılanı CHARGE sendromudur (kolobom, kalp defektleri, koanal atrezi, gelişme geriliği, genital hipoplazi, kulak defektleri ve sağırılık) (2, 9). BKA ve konjenital kalp hastalığının kombinasyonu özel bir öneme sahiptir. Her iki durumdada bulunan siyanoz, kalp hızında artış gibi belirtiler tanıda karışıklığa yol açabilir (10, 11). Ayrıca BKA yarık damak ile birlikte ise koanal atrezi belirtileri hafifliyebilir (12). BKA ye polihidroamnios eşlik edebilir. Bu da BKA nedeniyle prenatal dönemde yutmanın bozulduğunu düşündürmektedir (13).

BKA den başka yenidoğanda solunum sıkıntısı yapan diğer başlıca üst solunum yolu obstrüksiyon nedenleri Pierre-Robin sendromu ve laringomalazisinde ayırıcı tanıda düşünülmesinde yarar vardır.

KAYNAKLAR

1. **Roberton N.R.C.:** *Disorders of the respiratory tract. In: A manual of neonatal Intensive Care, 2 nd Edition.* Edward Arnold Publishers Ltd., London 1986, p: 139.
2. **Schwartz M.L., Savetsky L.:** *Choanal atresia: Clinical features, surgical approach, and long term follow-up,* Laryngoscope 96: 1335, 1986.
3. **Beinfeld H.H.:** *Treatment of complete unilateral bony atresia of posterior nares. new technique and brief reference to asphyxia neonatorum.* AMA Arch Otolaryng 53: 530, 1951.
4. **Warkany J., Passarge E., Smith L.B.:** *Congenital malformations in autosomal trisomy syndromes,* Am J Dis Child 112: 502, 1966.

5. **Heinrichs E.H.:** *The 18-trisomy syndrome-a spectrum.* Clin Pediat 2: 25, 1963.
6. **Erickson D.J., Lodge J.L., Tomsovic E.J.:** *Medical management of bilateral choanal atresia: report of 4 cases.* J Pediat 63: 561, 1963.
7. **Beinfield H.H.:** *Ways and means to reduce infant mortality due to suffocation: Importance of choanal atresia.* JAMA 170: 647, 1959.
8. **Baker, D.C. et al:** *Posterior choanal atresia.* Ann Otol Rhinol Laryngol 69: 805, 1960.
9. **Pagon R.A. et al:** *Coloboma, congenital heart disease and choanal atresia with multiple anomalies: CHARGE Association.* J Pediat 99: 223, 1981.
10. **McGovern F.H.:** *The association of congenital choanal atresia and congenital heart disease.* Ann Otol 62: 894, 1953.
11. **Stool S.E., Camper B.I.:** *Choanal atresia and/or cardiac disease.* Pediatrics 42: 525, 1968.
12. **Kiel F.W.:** *Mitigation of posterior choanal atresia by cleft palate.* J Pediat 56: 516, 1960.
13. **Beinfield H.H.:** *Congenital bilateral bony atresia of the posterior nares in a one month premature infant who survived. Experience with a case.* J Pediat 45: 679, 1954.