

DİZ LEZYONLARINDA MAGNETİK REZONANS GÖRÜNTÜLEMESİ İLE ARTROTOMİ BULGULARININ KARŞILAŞTIRILMASI

Erol YALNIZ*, Kenan SARIDOĞAN*, Emre ORHUN**, Murat DİNÇER***

ÖZET

Bu çalışmada klinik olarak diz patolojisi düşünülen ve magnetik rezonans görüntülemesi ile incelenen 23 hastanın 23 dizine artrotomi yapılarak magnetik rezonans görüntülemesinin diz patolojilerinde doğruluğu araştırıldı. Tüm magnetik rezonans incelemeleri aynı merkezde yapılarak aynı radyolog tarafından yorumlandı. Magnetik rezonans görüntülemesinin doğruluk oranı medial menisküs için % 95.6, lateral menisküs için % 91.3, ön çapraz bağ için % 100 olarak bulundu. Sonuç olarak, magnetik rezonans görüntülemesinin; ionizan ve invazif olmaması, anestezi ve radyo-opak maddelere gereksinim göstermemesi, preoperatif planlamada yol gösterici olması ve yüksek doğruluk oranı ile diz lezyonlarının tanısında alternatif bir yöntem olduğu kanısına varıldı.

Anahtar Kelimeler: Magnetic rezonans görüntülemesi, diz lezyonları, artrotomi

SUMMARY

THE COMPARISON OF MAGNETIC RESONANCE IMAGING AND ARTROTOMY FINDINGS IN THE DIAGNOSIS OF KNEE LESION

In this study, 23 knees of 23 patients who had knee symptoms and determined pathology by MRI were operated by performing artrotomy to investigate the accuracy of magnetic resonance imaging. Magnetic resonance imaging was applied and interpreted by the same radiologist. The accuracy of magnetic resonance imaging was 95.6% for medial menisci, 91.3% for lateral menisci and 100% for anterior cruciate ligaments. As a result, magnetic resonance imaging seems to be a non-invasive, non-ionizing alternative diagnostic modality in knee lesions while it does not need any anesthesia and contrast material and is also helpful in making preoperative planning with an high accuracy rate.

Key Words: Magnetic resonance imaging, knee lesions, artrotomy

* Yrd. Doç. Dr. Trakya üni. Tıp Fak. Ort. ve Trav. Anabilim Dalı-EDİRNE

** Araş. Görv. Trakya Üni. Tıp Fak. Ort. ve Trav. Anabilim Dalı-EDİRNE

*** Uz. Dr. Radyoloji Uzm. İSTANBUL

GİRİŞ

Diz lezyonlarında klinik ön tanının doğrulanmasında günümüzde bir çok yöntem kullanılmaktadır. Artrografi, bilgisayarlı tomografi ve MRG bunların başında gelmektedir. Artrografi ve bilgisayarlı tomografi radioiyonizan, tanısal artroskopi ise operatif bir girişimdir. Diğer taraftan artroskopinin posteromedial köşe patolojilerinin tanısında bazı güçlükler vardır (1).

Bu çalışmada, klinik olarak diz lezyonu düşünülen ve magnetik rezonans görüntülemesi yapılan olgularda, MRG bulguları ile artrotomi bulguları karşılaştırılarak magnetik rezonans görüntülemesinin doğruluk oranı irdelendi.

MATERYAL VE METOD

Bu çalışma, Haziran 1991, Aralık 1992 tarihleri arasında Trakya Üniversitesi Tıp Fakültesi Ortopedi ve Travmatoloji Anabilim Dalında akut ve kronik diz yakınmalarıyla başvuran 23 olguyu içermektedir. Klinik ön tanının doğrulanması için MRG yapılan olguların yaş ortalaması 29.4 (11.47) idi. 15 olgu erkek, 8 olgu ise kadındı. Olguların 16'sında (% 74) travma öyküsü vardı. Hiçbir olgu daha önce diz operasyonu geçirmemişti. Magnetik rezonans görüntülemeleri aynı merkezde yapılarak aynı radyolog tarafından yorumlandı. 0.2 tesla magnet kullanıldı. Dize 15 derece fleksiyon ve 20 derece dış rotasyon verilerek SE (spin-echo) tekniği kullanılarak yapıldı. T1 ağırlıklı incelemelerde 4-5 mm, T2 ağırlıklı incelemelerde 6 mm lik koronal ve sagittal planda kesitler yapıldı. MRG'de patolojik bulgu saptanan olgularda daha sonra kliniğimizde artrotomi yapıldı ve MRG bulguları ile artrotomi bulguları karşılaştırıldı. Her yapı için; gerçek pozitif değer; MRG ile patoloji saptanan olgunun artrotomi ile doğrulanması, gerçek negatif; MRG ve artrotomi ile bir patolojinin saptanmaması, yalancı pozitif; MRG ile saptanan patolojik imajın artrotomi ile saptanmaması, yalancı negatif; MRG ile gösterilemeyen patolojinin artrotomi ile saptanması anlamında kullanıldı (2). Bu tanımlar yapıldıktan sonra magnetik rezonans görüntülemenin doğruluk, duyarlılık, spesifiklik, pozitif ve negatif prediktif değerleri irdelendi (2, 3, 4).

1- Doğruluk: Gerçek pozitif ve gerçek negatif olgu sayısı toplamının olgu sayısına oranı,

$$\text{Doğruluk} = \frac{\text{gerçek (+)} + \text{gerçek (-)}}{\text{olgu sayısı}} \times 100$$

- 2- Duyarlılık: gerçek pozitif olgu sayısının, gerçek pozitif ve yalancı negatif olgu sayısı toplamına oranı,

$$\text{Duyarlılık} = \frac{\text{gerçek (+)}}{\text{gerçek (+)} + \text{yalancı (-)}} \times 100$$

- 3- Spesifiklik: gerçek negatif olgu sayısının, gerçek negatif ve yalancı pozitif olgu sayısı toplamına oranı,

$$\text{Spesifiklik} = \frac{\text{gerçek (-)}}{\text{gerçek (-)} + \text{yalancı (+)}} \times 100$$

- 4- Pozitif prediktif değer: Gerçek pozitif olgu sayısının, gerçek pozitif ve yalancı pozitif olgu sayısının toplamına oranı,

$$\text{Pozitif Prediktif Değer} = \frac{\text{gerçek (+)}}{\text{gerçek (+)} + \text{yalancı (+)}} \times 100$$

- 5- Negatif prediktif değer: gerçek negatif olgu sayısının, gerçek negatif ve yalancı negatif olgu sayısının toplamına oranına göre hesaplandı.

$$\text{Negatif Prediktif Değer} = \frac{\text{gerçek (-)}}{\text{gerçek (-)} + \text{yalancı (-)}} \times 100$$

Magnetik rezonans görüntülemesinde menisküs lezyonları şu şekilde derecelendirildi. 1. derece: Sinyal yoğunluğu, menisküs içinde, çizgisel olmayan, küresel tarzdadır. II. derece: Sinyaller çizgisel olup eklem yüzeylerine uzanmaz ancak eklem kapsülüne doğru uzanabilir. III. derece: İntrameniskal sinyaller eklem yüzeylerinden enaz birisine ulaşmaktadır. Menisküs içindeki fokal sinyal artışları histolojik olarak mukoid ya da miksoid dejenerasyonu göstermektedir (5).

BULGULAR

23 olgunun MRG ile artrotomi bulguları karşılaştırıldığında; medial menisküs için 15 gerçek pozitif (Resim 1), 7 gerçek negatif saptanırken III. derece sinyal veren 1 olguda menisküs sağlam bulundu (Tablo I). Bu bulgularla MRG nin medial menisküs için pozitif prediktif değeri % 93.7, negatif prediktif değeri % 100, duyarlılığı % 100, spesifikliğı % 87.5, doğruluğı ise % 95.6 olarak hesaplandı (Tablo II). Lateral menisküs için; 6 gerçek pozitif (Resim 2), 15 gerçek negatif saptanırken III. derece sinyal veren 1 olguda yırtık gözlenmedi. Lateral menisküsün sağlam olduğı bildirilen 1 olguda ise orta kısımda flap şeklinde yırtık saptandı (Tablo I). Bu bulgularla MRG nin lateral menisküs için pozitif prediktif değeri % 85.7, negatif prediktif değeri % 93.7, duyarlılığı % 85.7, spesifikliğı % 93.7, doğruluğı ise % 91.3 olarak hesaplandı (Tablo II). Ön çapraz bağ için, 7 doğru pozitif (Resim 3, 4), 16 doğru negatif olgu saptandı. MRG de, ön çapraz bağ için, pozitif, negatif prediktif değerler, duyarlılık, spesifiklik ve doğruluk oranları % 100 olarak bulundu (Tablo II).




Resim 1. Medial menisküs arka boynuzunda III. derece lezyon.

Tablo I: MRG ile Artrotomi Bulgularının Karşılaştırılması.

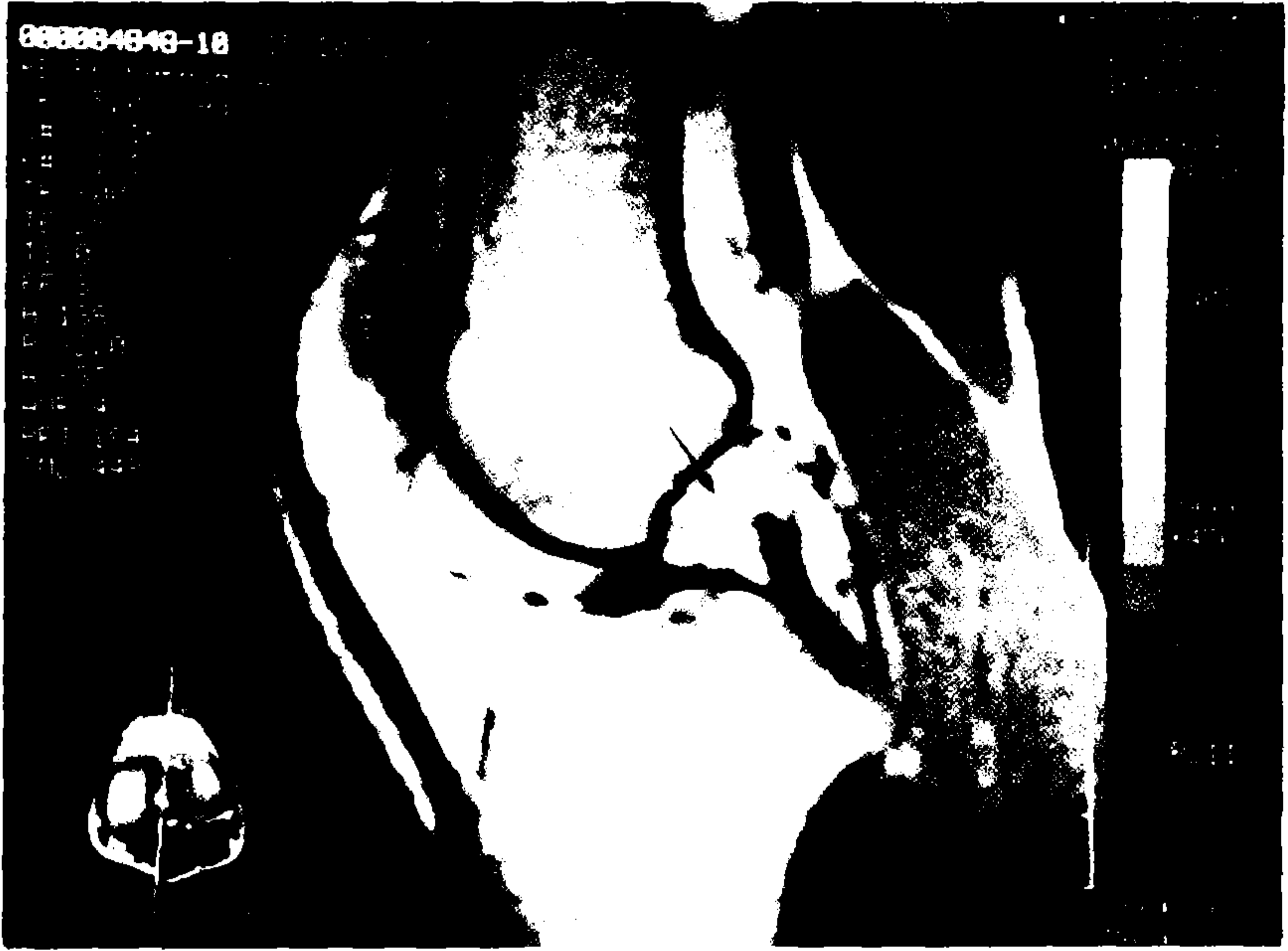	Gerçek (+)	Gerçek (-)	Yalancı (+)	Yalancı (-)
Medial menisküs	15	7	1	-
Lateral menisküs	6	15	1	1
Ön çapraz bağ	7	16	-	-

Tablo II: MRG Bulgularının Medial ve Lateral Menisküs ile Ön Çapraz Bağ İçin Duyarlılık, Spesifiklik, Doğruluk ile Pozitif ve Negatif Prediktif Değerleri.

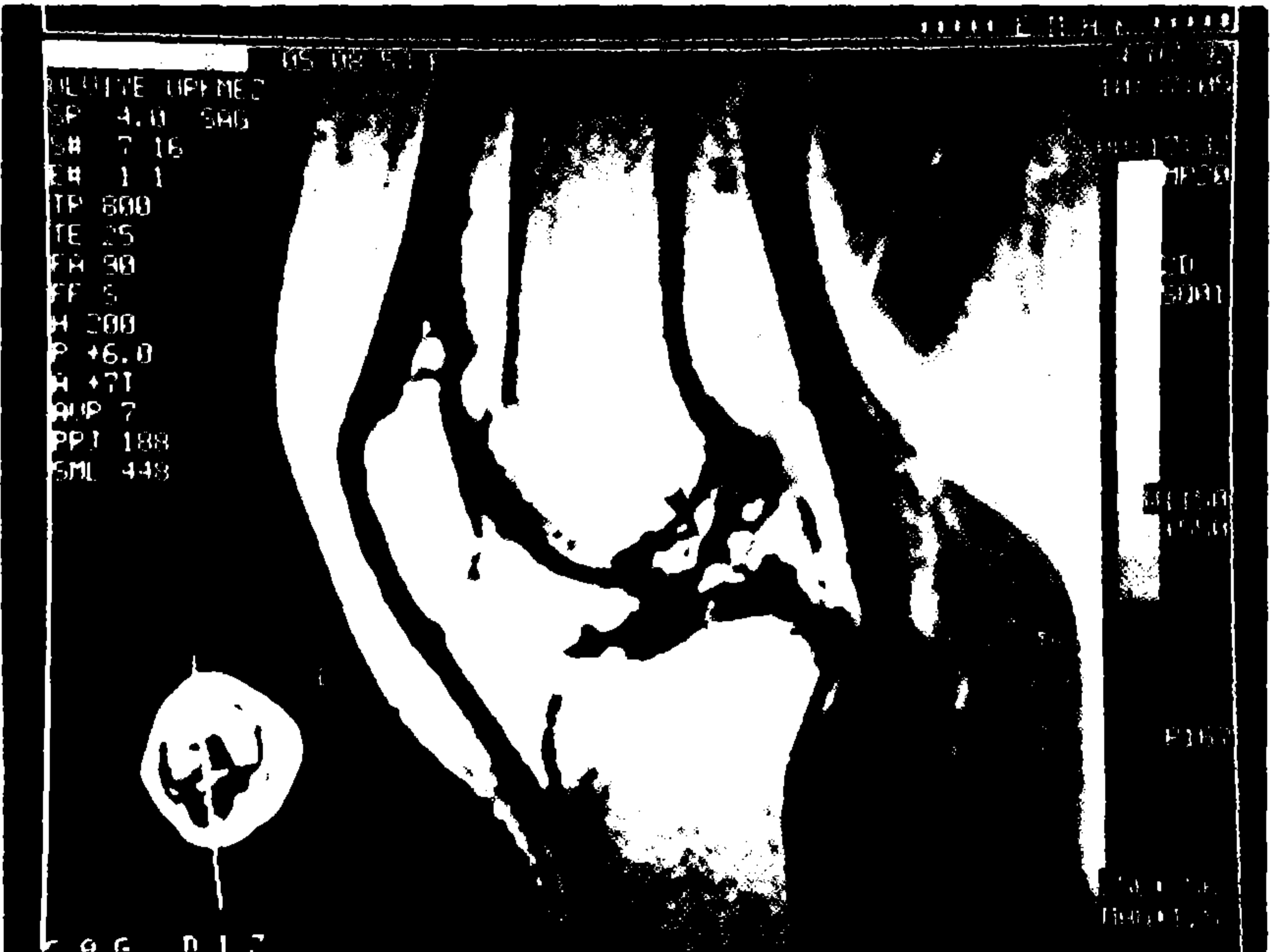
	Duyarlılık	Spesifiklik	Doğruluk	Pozitif Prediktif Değer	Negatif Prediktif Değer
Medial menisküs	% 100	% 87.5	% 95.6	% 93.7	% 100
Lateral menisküs	% 87.5	% 93.7	% 91.3	% 85.7	% 93.7
Ön çapraz bağ	% 100	% 100	% 100	% 100	% 100



Resim 2. Lateral menisküste III. derece lezyon.



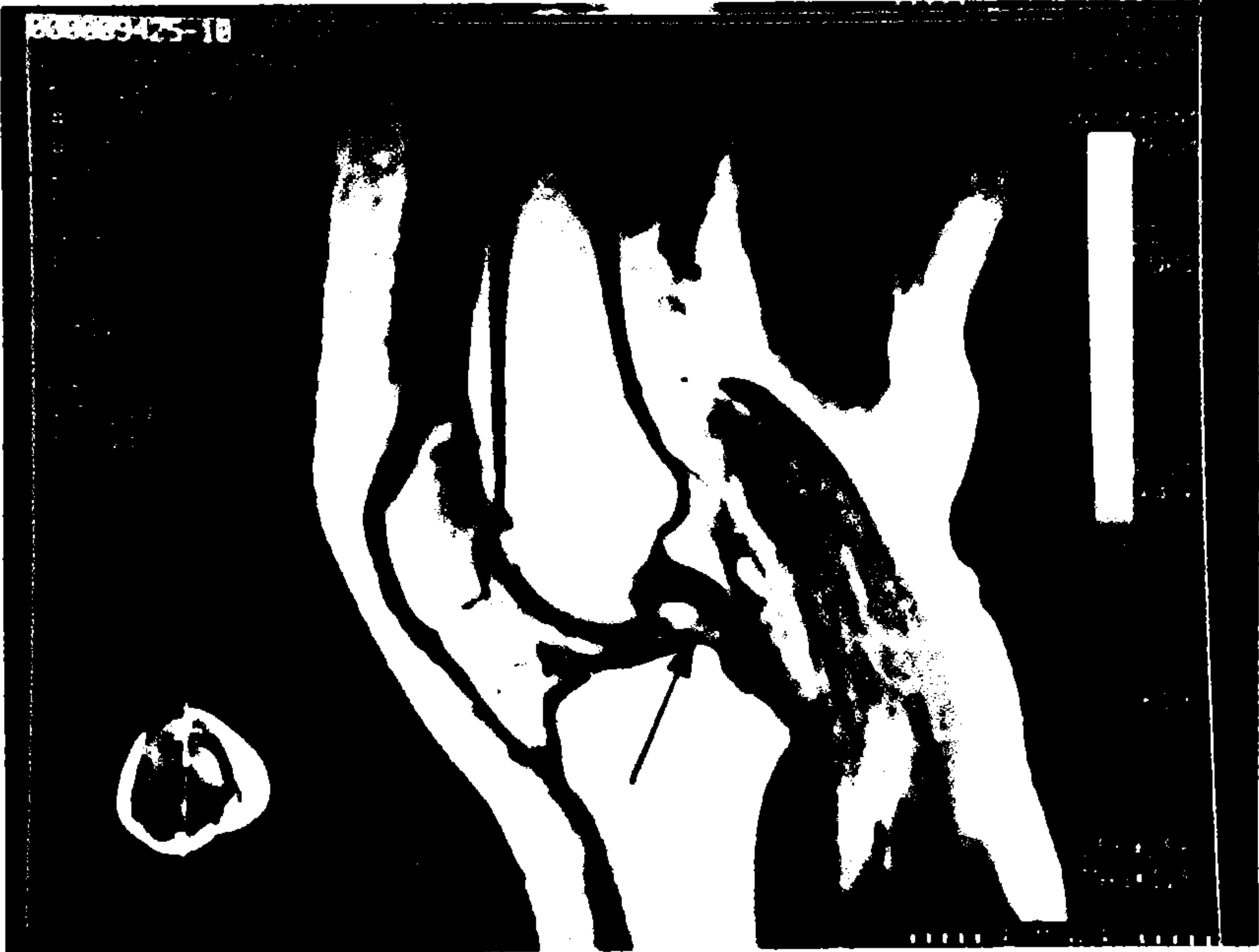
Resim 3. Interkondiler kesitte ön çapraz bağ görülmemektedir. Ön çapraz bağ yırtığı.



Resim 4. Interkondiler kesitte ön çapraz bağda inkomplet lezyon.

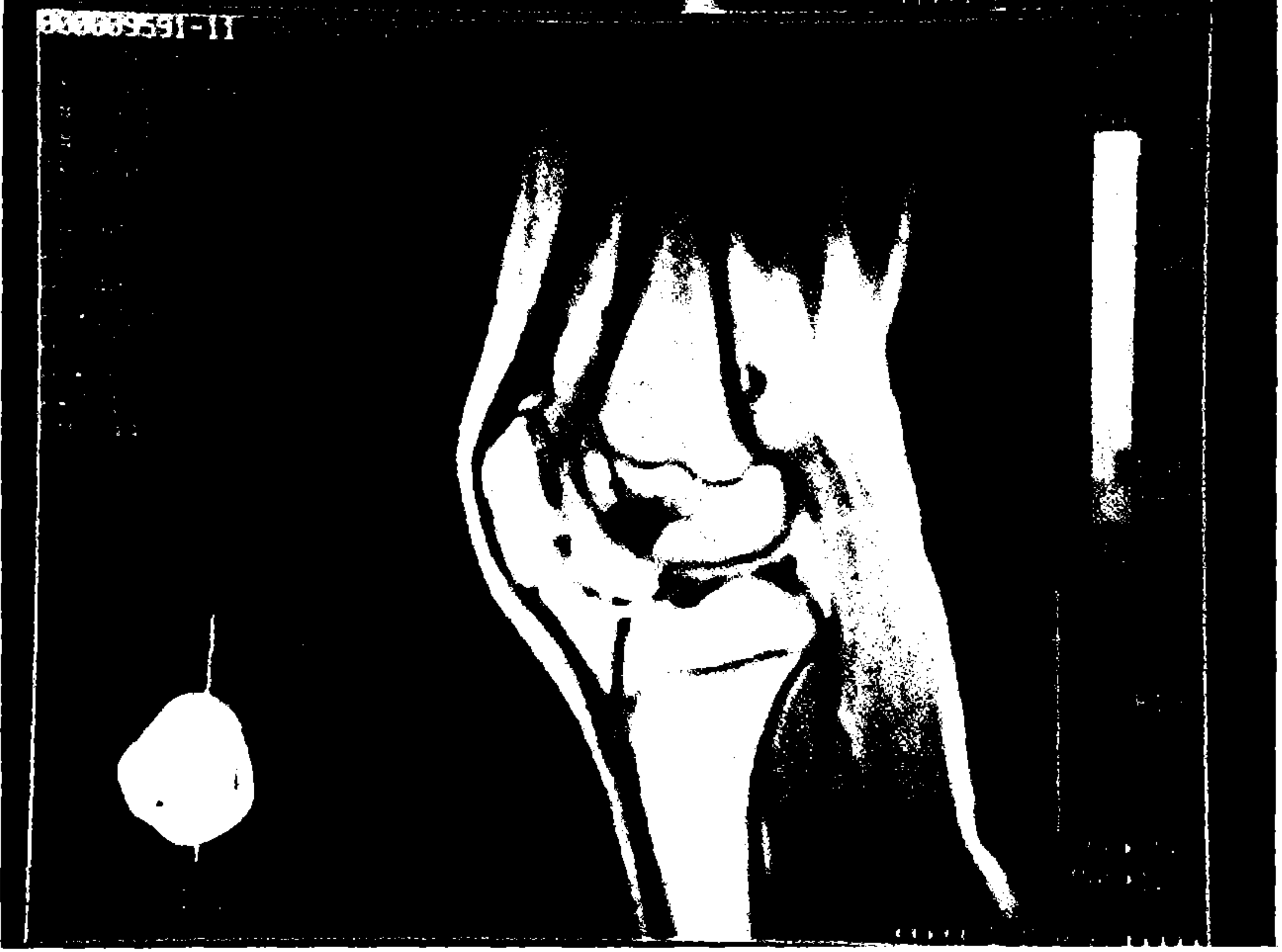
TARTIŞMA

Diz lezyonlarında klinik değerlendirme lezyonun genişliği ve morfolojisi hakkında tam bilgi vermeyebilir (3). Bu nedenle konvansiyonel grafiler yanında artrografi, bilgisayarlı tomografi, magnetik rezonans görüntülemesi gibi yöntemlere başvurulur ya da artroskopi yapılır. Artrografi ve tomografi invaziv ve radioiyonizan özelliktedir. Magnetik rezonans görüntülemesi ise an az bu yöntemler kadar tanınmal değere sahip olup birçok avantajı sahiptir (3, 6). Magnetik rezonans görüntülemesi ile diz eklemindeki patolojileri saptamak mümkündür. Menisküs yırtıkları en çok araştırılan patolojilerin başında gelmektedir. Menisküsteki vertikal yırtıklar genellikle travmatik, horizontal olanlar ise dejeneratiftir (5). MRG ile diskoid menisküs ve menisküs kistlerinin tanınmasında olasıdır. MRG medial menisküs arka boynuz inferiör yüz gibi artroskopide güç görülen bölge lezyonlarında özellikle artroskopide yeterli deneyimi olmayan cerrahlar için yönlendirici olabilir (1). MRG yan ve çapraz bağları görüntüleyerek bu yapılardaki inkomplet ve komplet yırtıkları gösterebilir (Resim 3, 4, 5). Yan bağlar koronal kesitlerde incelenir ve bağ rüptürleri çevre dokulardaki ödem ve kanamaya bağlı sinyal değişiklikleri ile saptanırlar (5). Akut ligamantöz yaralanmalardan sonra klinik mua-



Resim 5. Arka çapraz bağ net olarak gözlenmektedir.

yene oldukça ağrılıdır. Bu anlamda MRG klinik muayenenin ağrısız bir devamı sayılabilir. Osteokondritis MRG de, gösterdiği düşük sinyal yoğunluğu ile kolaylıkla saptanabilir (7) (Resim 6).



Resim 6. Lateral femoral kondilde osteokondritis.

Polly ve ark. (8) 1014 olgu üzerinde yaptıkları çalışmada, MRG'in medial menisküs için doğruluk oranı % 98, lateral menisküs için % 90, ön çapraz bağ için % 97.3 olarak bulmuşlardır. Boeree ve ark. (9), medial, lateral menisküs ve ön çapraz bağ için doğruluk oranını sırasıyla % 93.8, % 97.6, % 91 olarak saptamışlardır. Fischer ve ark. (2) doğruluk oranını medial menisküs için % 89, lateral menisküs için % 88, ön çapraz bağ için % 93, Raunest ve ark. (3) ise, medial ve lateral menisküs için bu oranı % 72 olarak belirtmişlerdir. Çalışmamızda saptadığımız doğruluk oranı medial menisküs için % 95.6, lateral menisküs için % 91.3, ön çapraz bağ için % 100 olarak bulunmuş, ayrıca duyarlılık, spesifiklik, negatif ve pozitif prediktif değerlerde yüksek oranda saptanmıştır.

Bu bulgularla, MRG'nin non-invaziv ve non-iyonizan bir girişim olarak anesteziye ve radyoopak maddelere gerek göstermemesi, preoperatif planlamada yön gösterici olması, hasta tarafından iyi tolere edilme-

si multiplanar çekim yapabilme kapasite ve yüksek doğruluk oranlarıyla diz lezyonlarının tanısında alternatif bir görüntüleme yöntemi olduğu söylenebilir.

KAYNAKLAR

1. **Watanabe A.T., Canter B.C., Teitelbaum G.P., Bradley W.G.:** *Common pitfalls in magnetic resonance imaging of the knee.* J Bone Joint Surg 71-A: 857-862, 1989.
2. **Fischer S.P., Fox J.M., Pizzo W.D., Friedman M.J., Synder S.J., Ferkel R.D.:** *Accuracy of diagnosis from magnetic resonance imaging of the knee.* J Bone Joint Surg 73A: 2-10, 1991.
3. **Raunest J., Oberle K., Loehnert J., Hoetzing H.:** *The clinical value of magnetic resonance imaging in the evaluation of meniscal disorders.* J Bone Joint Surg 73A: 11-16, 1991.
4. **Glashow J.L., Katz R., Schneider M., Schott N.:** *Double blinded assessment of the value of magnetic resonance imaging in the diagnosis of anterior cruciate and meniscal lesions.* J Bone Joint Surg 71A: 113-119, 1989.
5. **Jerold H.M., Murray A.R., John V.C.:** *Magnetic resonance of the knee.* Raven Press 1987.
6. **Silva I., Siver D.M.:** *Tears of the meniscus as revealed by magnetic resonance imaging.* J Bone Joint Surg 70A: 199-202, 1988.
7. **Watt I.:** *Magnetic resonance imaging in orthopaedics.* J Bone Joint Surg 73B: 539-550, 1991.
8. **Poly C.D.W., Callagan J.J., Sikes R.A., McCabe Y.M., McMahon K., Savory C.G.:** *The accuracy of selective magnetic resonance imaging compared with the findings of arthroscopy of the knee.* J Bone Joint Surg 70A: 192-198, 1988.
9. **Boeree N.R., Watkinson A.F., Ackroyd C.E., Johnson C.:** *Magnetic resonance imaging of meniscal and cruciate injuries of the knee.* J Bone Joint Surg 73B: 452-457, 1991.