

MALIGN VE BENİGN MEME TÜMÖRLERİ İKİ OLGU SUNUMU

İrfan COŞKUN*, Zeki HOŞCOŞKUN**, Ragıp TAŞ***, Ferhat GEGA***
Selçuk BİLGİ****

ÖZET

1983-91 yılları arasında Trakya Üniversitesi Tıp Fakültesi Genel Cerrahi Anabilim Dalı'nda erkekte bir meme kanseri ve birde selim meme tümörü saptanmıştır. Cerrahi olarak tedavi edilen bu iki olguda ender görülmektedir. Bu nedenle ilgili literatür gözden geçirilerek bu iki olgu tartışılmıştır.

Arahtar Kelimeler: meme tümörü, intraduktal karsinom, intraduktal papillom.

SUMMARY

BENING AND MALIGN TUMORS IN MALE BREAST: PRESENTATION OF TWO CASES

Male breast cancer is a rare disease and has a worse prognosis than female. Benign male breast tumors are very rare compared to cancers. Literature was reviewed because of the two cases, one male breast cancer and one benign breast tumor, treated surgically in the department of surgery of Thrace University.

Presented cases were also discussed within the light of literature.

Key Words: breast carcinoma, intraductal carcinoma, intraductal papilloma.

GİRİŞ

Meme kanseri erkeklerde oldukça nadir görülür ve kadın meme kanserlerinden daha kötü bir prognoza sahiptir (1-6). erkekte meme kanseri, erkeklerde görülen tüm kanserlerin %0.38-15'unu oluşturmaktadır ve kadın ve erkek tüm meme kanserleri arasındaki sıklığı ise ortalama

* İrfan Coşkun (Yrd. Doç. Dr.) T.Ü. Tıp Fakültesi G. Cerrahi A.B.D.

** Zeki Hoşcoşkun (Doç. Dr.) T.Ü. Tıp Fakültesi G. Cerrahi A.B.D.

*** Ragıp Taş (Araş. Gör. Dr.) T.Ü. Tıp Fakültesi G. Cerrahi A.B.D.

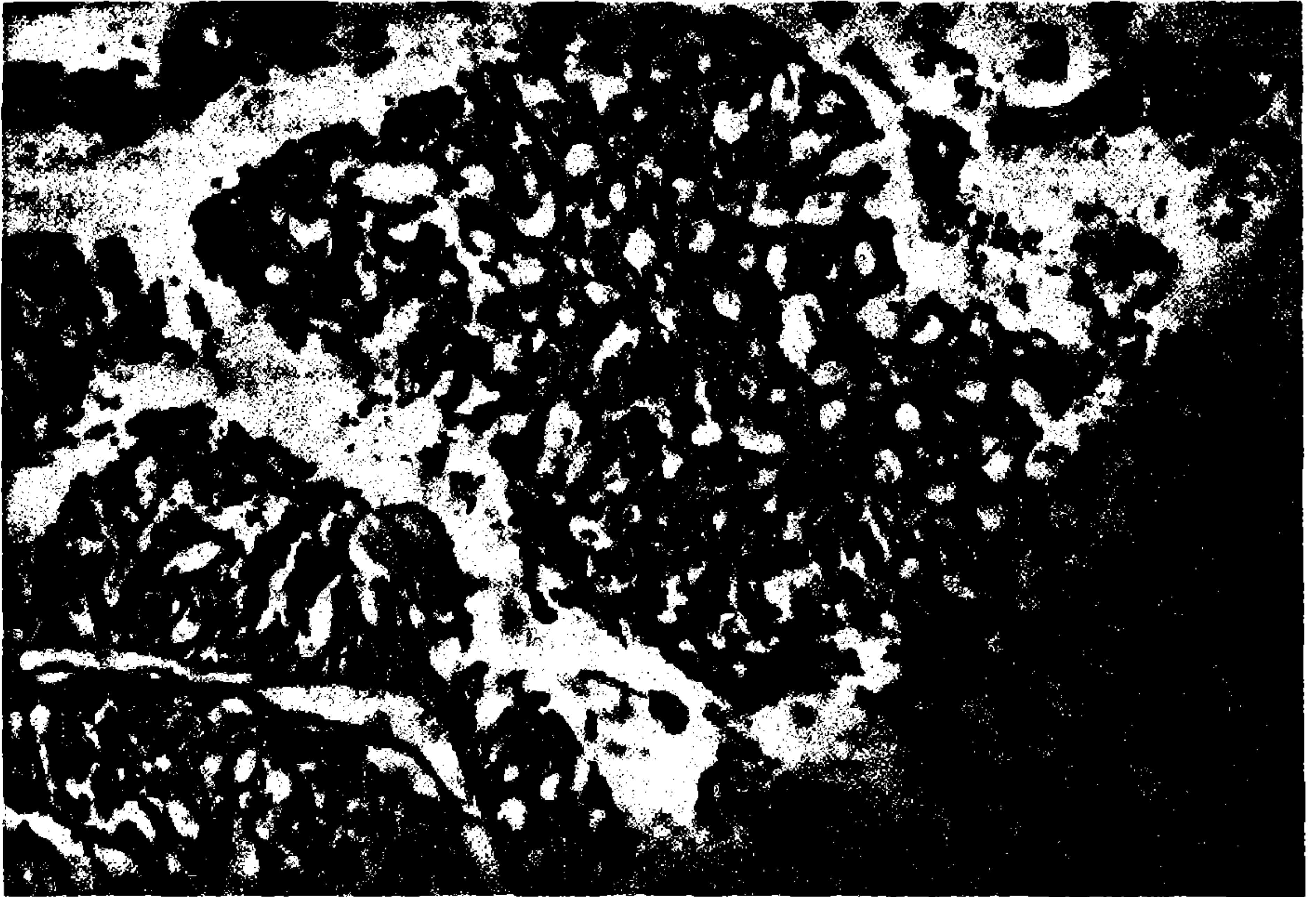
*** Ferhat Gega (Araş. Gör. Dr.) T.Ü. Tıp Fakültesi G. Cerrahi A.B.D.

**** Selçuk Bilgi (Araş. Gör. Dr.) T.Ü. Tıp Fakültesi Patoloji A.B.D.

%1 (%0.3-4.1)'dir (1, 4, 6, 7). Erkek memesinin selim tümörleri ise kanserlerine oranla son derece nadirdir (3, 8). Kliniğimizde rastladığımız biri selim, diğeri habis iki olgumuzu nadir görülmesi nedeniyle yayınlamaya karar verdik.

OLGU 1

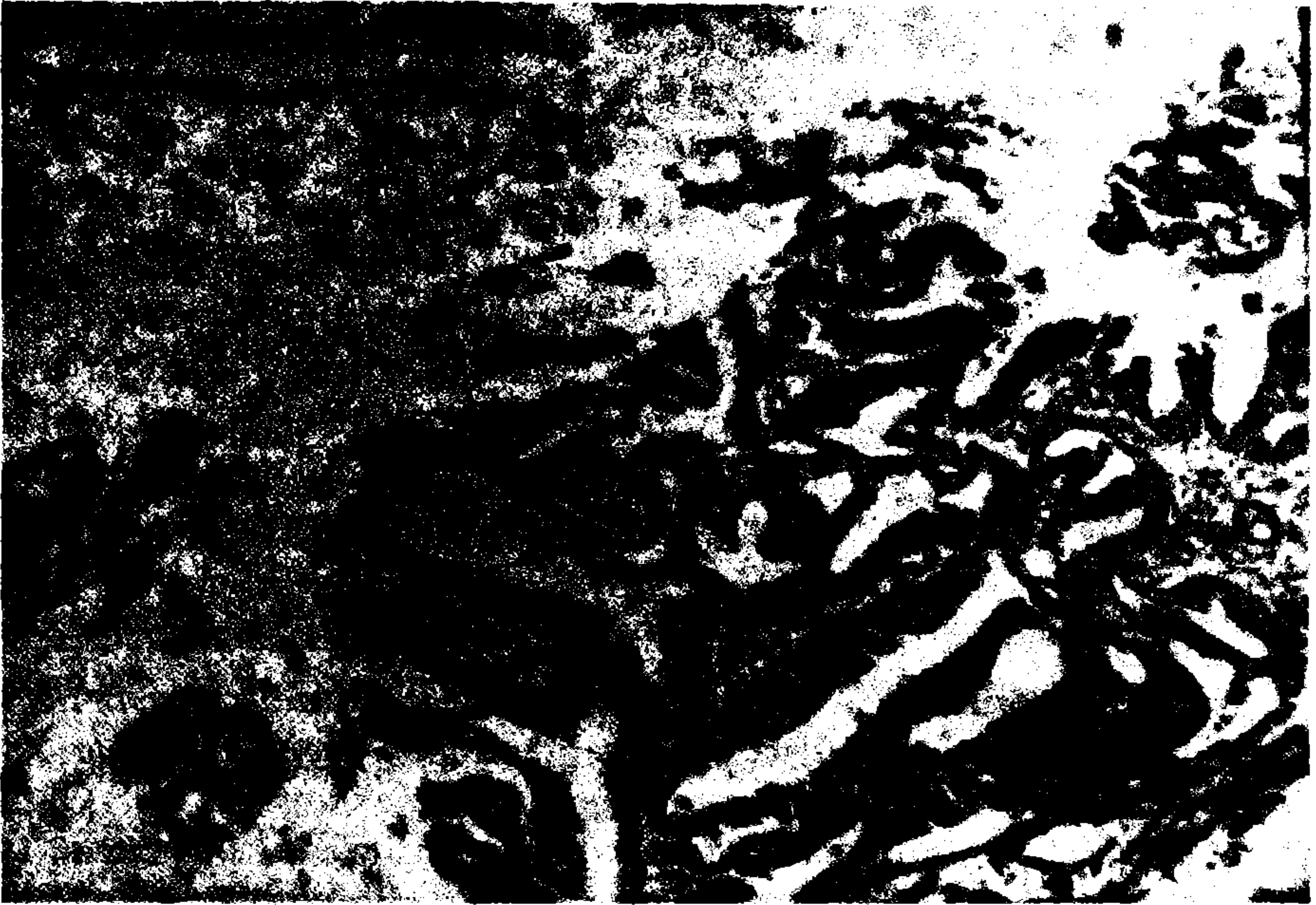N.T. 79 yaşında, erkek. Prot. No:709. Sağ memesinde iki ay önce fark ettiği bir şişlik nedeniyle kliniğimize müracaat etti. Fizik muayenede; sağ meme areola altında 3X3 cm ebatlarında, sert kıvamda, kısmen hareketli, düzgün yüzeyli ve ağrısız bir kitle saptandı. Aksiller lenfadenomegali yoktu. 25 yıldır şeker hastalığı olan hasta, son iki yıldır insülin tedavisi alıyordu. Ayrıca sağ indirekt kasık hernisi vardı. Genel anestezi altında yapılan "frozen section" da malignite saptandı ve modifiye radikal mastektomi uygulandı. Kasık fıtığı da aynı seansta tamir edildi. Piyesin histopatolojik incelemesinde papiller karsinom saptandı. Aksiller lenf düğümlerine metastaz yoktu (pat. rapor no:175-89), Resim 1. Hasta ameliyatın 8. günü onkoloji kliniğine sevkle taburcu edildi.



Resim 1. Histolojik kesitlerde pleomorfik, hiperkromatik hücrelerden oluşmuş atipik adenoid yapıların papiller dizilim gösterdikleri izlenmektedir (H+E= 3.2x16).

OLGU 2

A.H. 64 yaşında, erkek. Prot. no:271, 4 yıldır sol memesinde şişlik ve 1.5 yıldır da aynı taraf meme başında kanlı akıntı şikayeti var. Fizik muayenesinde, sol meme üst dış kadranda 3x4 cm boyutlar ında, sert kıvamlı, hareketli, yüzeyi düzgün ve ağrısız bir kitle saptandı. Bölgesel lenfadenomegali yoktu. Lokal anestezi ile kitlenin tamamı çıkartıldı. Piyenin histopatolojik incelenmesinde intraduktal papillomatosis saptandı (pat. rapor no:197-89), Resim 2. Hasta ameliyatın 4. günü taburcu edildi.



Resim 2. Histolojik kesitlerde uniform duktus epitel hücrelerinin döşediği düzensiz adenoid yapılardan ibaret papillomatöz oluşum izlenmektedir. Lumende geniş stoplazmalı duktus epitel hücreleri görülmektedir (H+E= 10x16).

TARTIŞMA

Erkeklerde meme kanseri çok nadir görülmektedir ve en sık duktal yapılardan kaynaklanır. Görülme sıklığına göre; %86.5'u duktal, %7'si meduller, %5'i papiller, %1'i inflamatuvar ve %0.5'i ise jelatinöz karsinomdan oluşmaktadır (3). Bening tümörler ise son derece nadirdir. Duktal papilloma selim lezyonların en sık rastlanılanıdır ve kitle ve meme ba-

şından kanlı akıntıyla kendini gösterir (3,8). Selim tümörlerle ilgili literatür araştırmasında detaylı bilgiye rastlanmamıştır. Etyolojisi ve insidansı tam bilinmemektedir. Kanseri olgularında ise, hormonlar, jinekomasti, travma, radyasyon ve Klinefelter sendromu etyolojik faktörler olarak suçlanmaktadır. Erkek memesinde büyüme yapan en sık lezyon jinekomastidir ve kanserle ayırıcı tanıda önem taşır. Donegan serisinde %25 oranında ailede herhangi bir tür kanser ve bir olguda da (%3.7) şeker hastalığı bulunduğunu bildirmiştir (1, 3, 4,). Olgumuzda yukarıda sayılan etyolojik faktörlerden hiç birisi saptanamamıştır. Ancak şeker hastalığı (diabetes mellitus) bir predispozan faktör olabilir.

Erkeklerde meme kanseri en çok 55-70 yaşları arasında görülür ve literatürde bildirilen en genç olgu 5, en yaşlı olgu ise 93 yaşındadır (1, 3, 9). Bizim olgumuz 79 yaşındaydı ve iki aylık hikayesi vardı.

Kadınlarda olduğu gibi sol memede daha sık görülür ve %1.4 oranında iki taraflıdır (3-5,7). Tümörün yerleşim yeri bizim olgumuzdaki gibi, %85.7 olguda memenin santral bölgesi ve genellikle meme başının altındadır (4, 6). Santral lokalizasyon nedeniyle malign hücreler mammaria interna lenf düğümü zincirine lateral lezyonlara göre daha kolay metastaz yapar. Cilt ülserleriyle birlikte olan inflamatuvar değişiklikler kan ve lenf akımında artmaya yol açarak tümör hücrelerinin daha hızlı yayılmasına sebep olur (7). Erkekler kadınlara oranla daha sık lokal yayılma belirtileri gösterir. Uzak yayılım her iki cinstede eşit sayılır (4).

Meme tümörünün ilk belirtisi, sıklıkta areola altında ağrısız bir kitledir. Olguların 1/4'ünde ülserasyon saptanmıştır. Meme başından kanlı akıntılar %75 olasılıkla malign nedenlerden kaynaklanmaktadır. Olguların %54-71'inde ilk müracaatında aksiller lenf düğümü büyümesi saptanmıştır. Tanıda mammografi her zaman yeterli değildir ve ince iğne aspirasyon biopsisi de gerekli olabilir (3, 4, 6, 7, 8).

Kitlenin ülser olması, pektoral kasa yapışıklık, meme başı akıntısı ve düzensiz kenarlar malignite lehinedir. Hikayede östrojen kullanma öyküsü ve bilateral büyüme varsa jinekomasti akla gelmelidir (3).

Erkeklerde meme kanserinden şüphelenildiğinde olgumuzda yaptığımız gibi, "frozen section"ı takiben cerrahi tedavi uygulanmalıdır (7). Cerrahi tedavi seçenekleri; radikal mastektomi, modifiye radikal mastektomi ve simple mastektomidir (1, 3, 4, 6). Yeterli deri eksizyonu yapılmayan olgularda lokal nüks oranının yüksek olması nedeniyle geniş ekizyon uygulanması, fleplerin tam kapanmadığı durumlarda deri

greftleri ile defektin kapatılması önerilmektedir. Lokal nükler ve izole semptomatik metastazlar radyoterapi ve eksizyonla başarı ile tedavi edilebilirler. Radikal cerrahi tedavi yapılmış olgularda ameliyat sonrası dönemde radyoterapi ve kemoterapi, inoperabl olgularda da yalnızca kemoterapi uygulanabilir (1). Palyatif cerrahi girişim olarak orşiektomi, adrenolektomi ve hipofizektomi yapılabilir (3, 4). Olgumuzda aksiller lenf düğümü olmamasına rağmen, 3x3 cm'lik bir tümör için cerrahi tedavi olarak modifiye radikal mastektomiyi tercih ettik. Piyenin histopatolojik incelenmesinde de aksillada metastatik lenf düğümü saptanmadı. Selim tümörlerde ise lezyonun lokal olarak çıkarılması tedavi için yeterlidir (8).

Pulmoner metastaz ve beyin metastazına bağlı kafa içi basınç artması gibi durumlarda kortikosteroidler kullanılabilir (3). Son yıllarda erkek meme kanseri olgularında da östrojen reseptörleri saptanmış ve hormonal tedaviye başlanmıştır. Tamoksifen ile elde edilen sonuçlar kemoterapiye oranla daha iyi bulunmuştur (2). Donegan' (4) da serisinde bir olgunun androjen tedavisine yanıt verdiğini bildirmiştir.

Prognoz genelde kötüdür. Radikal mastektomi yapılan 143 olguluk bir seride 5 yıllık sürvi ortalama %49 olmuştur. Bu çalışmada koltuk altı lenf düğümü pozitif olan grupta 5 yıllık sürvi %28 iken, lenf düğümü metastazı negatif olanlarda %79'dur. On yıllık sürvi nadir olup lenf düğümü negatif olan olgularda %35-62 olarak bildirilmiştir (3). Bir başka çalışmada ise 5 yıllık sürvi %41-47 olarak verilmiştir (1).

Tedavide gecikme erkeklerde kadınlara oranla daha sıktır ve ülse-rasyon varlığı kötü prognoz işaretidir (3, 9).

Histopatolojik olarak intraduktal papiller kanser saptanmış iki olguda sürvi 77 ay olarak bildirilmiştir ve bu tip kanser en iyi prognoza sahiptir (7). Aynı histopatolojik tipe giren olgumuzda koltuk altı lenf düğümü metastazı olmayışıyla nispeten daha iyi bir sürvinin olacağı beklenebilir.

KAYNAKLAR

1. Ataseven A., Kutaniş R.: *Erkek meme kanserinin sıklığı*. 6. Ulusal Kanser Kongresi cilt 1:568-574, 1985.
2. Bezwoda W.R., Hesdorffer C., Dansey R., et al.: *Breast cancer in men: Clinical features, hormon receptor status, and response to therapy*. Cancer 60:1337-1340, 1987.

3. Crichlow R.W.: *Carcinoma of the male breast*. Surg Gynecol Obstet 134:1011-1019, 1972.
4. Donegan W.L., Perez-Mesa C.M.: *Carcinoma of the male breast*. Arch Surg 106:273-289, 1973.
5. Huggins C., Taylor G.W.: *Carcinoma of the male breast*. Arch Surg 70:303-308, 1955.
6. Varderbelt P.C., Warren S.E.: *Forty year experience with carcinoma of the male breast*. Surg Gynecol Obstet 133:629-633, 1971.
7. Treves N., Hollep A.I.: *Cancer of the male breast*. Cancer: 8:1239-1250, 1955.
8. Haagensen C.D.: *Carcinoma of the male breast*. Haagensen CD ed. Disease of the breast. 3th edit. Philadelphia. W.B. Saunders Company 1986, 976-990.
9. Panettiere F.J.: *Cancer of the male breast*. Cancer: 34:1324-13278, 1974.