

## **KEMİK PAGET HASTALIĞI (OLGU SUNUSU)**

**Ahmet YALINKILINÇ\*, Mesut ÖĞRENDİK\*\*, Ali SARIKAYA\*\*\***

### **ÖZET**

Trakya Üniversitesi Tıp Fakültesi Fiziksel Tıp ve Rehabilitasyon anabilim dalı polikliniğine yaygın bel ağrısı şikayeti ile müracaat eden hastanın tüm tetkikleri tamamlanarak tipik bir kemik paget hastalığı olduğu teşhis edilmiştir. Tedavisine kalsitonin ile kalsitriol verilerek başlandı. Nadir olarak görülen bu tip bir olgu aşağıda sunulmuştur.

**Anahtar Kelimeler:** Paget hastalığı

### **SUMMARY**

The whole analysis of the patient, who applied to the polyclinic of the Physical Medicine and Rehabilitation Department of Trakya University with the complaint of dif-fused low back pain, was completed and diagnosed as typical Paget's Disease of the Bone. The treatment has been started by calcitonin and calcitriol together. This case which exists rarely is presented below.

**Key Words:** Paget's disease of bone.

### **GİRİŞ**

Kemik Paget hastalığı (Osteitis deformans), etyolojisinde bir yavaş virüs (olasılıkla Paramixovirüs grubu) tarafından oluşturulan kemiğin bir osteoclast enfeksiyonu olduğu düşünülmektedir (1). Hastalıkta kemiğin sürekli olarak aşırı yıkılışı ve aynı zamanda yıkılanın yerini anormal derecede yumuşak, mineralizasyonu yetersiz matriksin alışı vardır.

Patolojisinde, osteolitik başlangıç döneminde garip görünüşlü birçok osteoclast'in odaksal kemik rezorpsiyonu yaptığı saptanmış olup re-zorbe olan kemiğin yerini başlangıçta bol damarlı bağ dokusu ve daha

\* T.Ü. Tıp Fak. Fiziksel Tıp ve Rehabilitasyon ABD. Yard. Doç. Dr.

\*\* T.Ü. Tıp Fak. Fiziksel Tıp ve Rehabilitasyon ABD. Araştırma görevlisi.

\*\*\* T.Ü. Tıp Fak. Nükleer Tıp ABD. Uzman Dr.

sonra; yeni lamellar kemik almıştır. Yeni oluşan osteoidin mineralizasyonu geri kaldığından kemik trabeküllerini çevrelemeyi sürdüren osteoit tabakaları bir hastalık için tipik olan mozaik benzeri bir görünüme neden olur. Sonuçta sklerotik dönem ortaya çıkar, osteoblastik aktivitenin artması sonucunda kemik kalınlığı ve boyutları artar, ancak bu gelişmiş güzel olur, yeni kemik iyi mineralize olamaz (2).

Kliniğinde, hastalar tümüyle semptomsuz olabilir yada semptom varsa bu altta yatan iskelet değişikliği ile ilgili olan ağrı veya şekil bozukluğuna bağlıdır. Paget hastalığının Amerikan toplumunda 40 ile 50 yaş arasında %3-4 oranında olduğunun saptanmasına rağmen birçok hastanın asemptomatik olduğu bilinmektedir (3).

Laboratuvarda özellikle kemik alkalen fosfataz değeri ileri derecede yükselmiş bulunur ve kemik Gla proteini artmıştır (4).

Direk grafilerde vertebralar, sacrum, pelvis ve kafa kemiklerinde tipik olarak artmış osteoblastik aktivite alanları ve rezorbsiyon bölgelerinin aynı anda oluşu tipiktir (5).

NMR (Nükleer manyetik rezonans) da normal kemik iliği içerisinde düşük sinyalli bölgeler saptanır, akut fraktür veya tümör olmaksızın ilerlemiş paget hastalığında yağlı ilik işareti korunmuştur (6).

Sintigrafide, artmış diffüz tutulum sıklıkla pelvis ve vertebralarda görülür. Paget hastalığında sintigrafi sıklıkla poliostatiktir, %20 vakada monostatiktir. Metastazlar çoğunlukla fokal tutulum gösterdiklerinden Paget ile karışmazlar (7). Sintigrafide aşırı artmış Tc 99m-MDP (metilen difosfonat) tutulumu, artmış kan akımına ve osteoblastik aktiviteye bağlıdır. Tutulum insidansı kafa %39, mandibula %4, klavikula %9, scapula %26, kostalar %9, humerus %17, vertebralar %78, pelvis %70 olarak bulunmuştur (8).

Hastalığın iki önemli komplikasyonu vardır. Birincisi hastalığı yaygın olan kişilerde lezyonlar bir anlamda arteriovenöz şant gibi davrandıkları için kalb yetmezliği bulguları görülebilir. İkincisi nadir olarak osteojenik sarkomun gelişmesidir.

Tedavisinde kalsitonin preparatları kullanılmaktadır. Kalsitonin tiroidin parafoliküler C hücrelerinden salgılanan bir polipeptittir. Renal kalsiyum reapsorbsiyonunu ve kemik rezorbsiyonunu azaltır, serum



kalsiyumunu düşürür. Analjezik etkisi muhtemelen beta endorfin salınımı yoluyla. İntranazal kullanımı daha efektif ve daha tolerabildir. Paget hastalığında iki yıl üzeri kullanımda kemik rezorbsiyon ve fonksiyonel durumu düzelir, istenen etkinliğin elde edilebilmesi için uzun zamana ihtiyaç vardır (9).

## OLGU SUNUSU

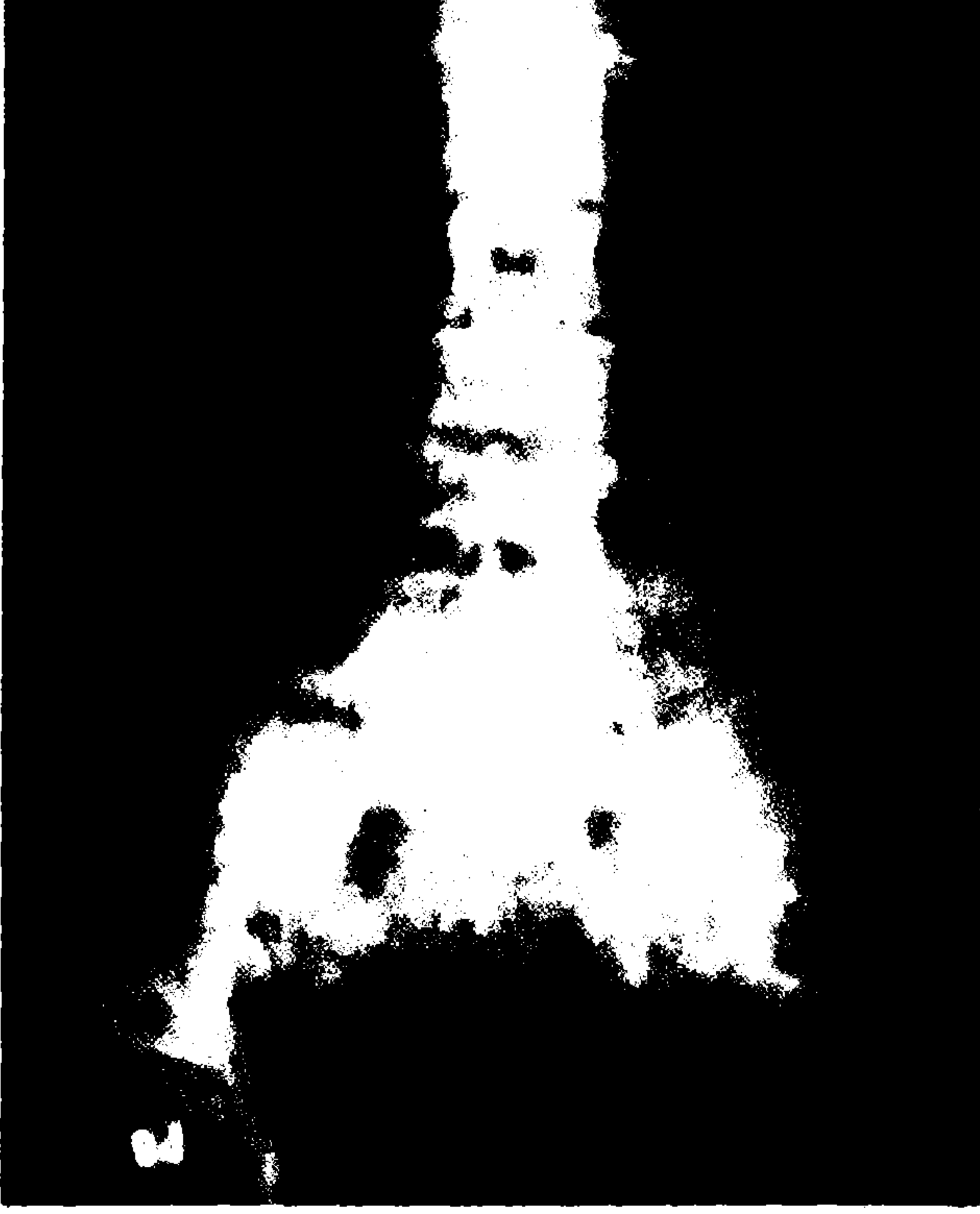
Hastamız G.O. 41 yaşında kadın, evli, ebe olarak çalışmaktadır. Ağustos 1992'de bel, kalça, sağ bacakta ağrı yakınmalarıyla polikliniğimize başvurdu. Anamnezinde 15 yıl önce geçirilmiş bir travma öyküsü mevcuttu. Beş yıldır bel ağrısı yakınması, 6 aydır kalça ve sağ bacak ağrısı mevcut idi. Öz geçmiş ve soy geçmişinde özellik saptanmadı, yapılan sistemik muayenesinde patolojiye rastlanmadı. Lokomotor sistem muayenesinde bel ROM'ler açık sadece bel ekstansiyonunda minimal ağrısı vardı. Laseque bilateral (-), Fabere bilateral (-), sacroiliac germe testleri bilateral (-) idi. Diğer tüm eklem muayenelerinde hiçbir patolojiye rastlanmadı. Nörolojik sistem muayenesinde de herhangi bir patoloji mevcut değildi.

Yapılan laboratuvar incelemelerinde, kan kalsiyum ve fosfor seviyeleri normal sınırlar içerisinde, Alkalen fosfataz 2742 ü (Nor: 41-133 Ü) olarak saptandı. Diğer tüm biokimyasal tetkikler normal değerlerde bulundu. Tam kan ve tam idrar tetkikleride normal sınırlardaydı. Sedimantasyon 14 mm/h, ASO 100, CRP (-), RF latex (-) olarak bulundu.

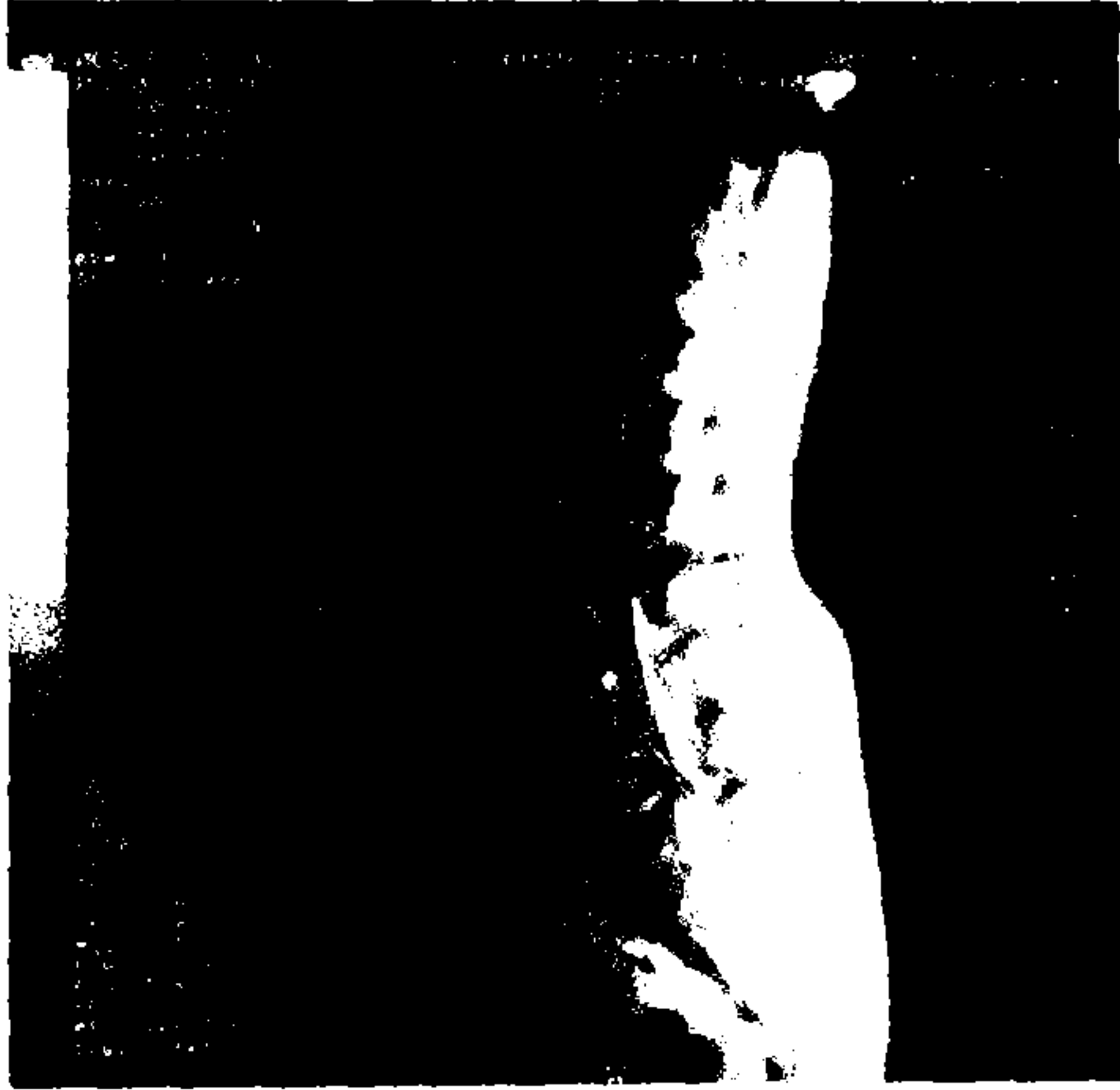
Dört yönlü lumbosacral grafilerde L 2,3,4,5 vertebra, sacrum ve pelvisde osteoliziz, kortikal rezorbsiyon, vertebralarda kompresyon fraktürleri, kortikal ve trabeküler kalınlaşma ve yoğun sklerotik alanlar izlendi. Bu görünümle Paget hastalığı düşünülen hastaya ayırıcı tanı yönünden ileri tetkikler yapıldı (Resim 1).

22.9.1992 tarihli lomber bölge MR (Manyetik rezonans) incelemesinde, lumbosacral mikst tipi sinyal yoğunluk değişimi, ekspansiyon kompresyon (Paget?) rapor edildi (Resim 2).

12.2.1993 tarihinde fakültemizde yapılan tüm vücut sintigrafisinde, lomber 2,3,4,5. vertebralarda, tüm pelvis kemiklerinde yaygın olarak ve oksipital kemikte yoğun osteoblastik aktivite artışı dikkati çekmiştir. Bu görünüm Paget hastalığı lehine yorumlanmıştır (Resim 3).



Resim 1. Lumbo sacral AP grafide yoğun sklerotik alanlar.



Resim 2. Lomber bölge MR incelemesinde Lumbo sacral yoğunluk değişimi, ekspansiyon kompresyon

GULSEMİN ÖBMANCI 133. WHOLE B0:512. S. 12-02-93



— 111 TRAKYA ÜNİVERSİTESİ 111

Resim 3. Tüm vücut sintigrafisinin görüntüsü.

Abdominal USG'de iç organlara ait patolojiye rastlanmadı.

Tc 99m- sülfür kolloid ile yapılan karaciğer ve dalak sintigrafisinde de hiçbir patoloji saptanmadı.

Bu bulgularla hastada kemik paget hastalığı tanısı konuldu. 1.2.1993 tarihinde (dosya no 610) hasta servisimize yatırıldı, hastaya 100 iü/gün Salmon kalsitonin İM. bir ay müddetince verildi, takiben nazal sprey formuyla tedaviye devam edildi. Ayrıca kalsitrol (1,α,25 (OH)2 D3) 0,5 microgram/gün oral tablet olarak başlandı. Bu tedavilerle birlikte kalsiyum preparatı oral olarak ilave edildi. Bel hareketlerini kısıtlamak amacıyla lumbosacral çelik balenli korse verildi.

Sonuçta hastada ağrılarda düzelme ve fonksiyonel iyilik hali tespit edildi. 4.3.1993 tarihinde belli aralarda kontrole gelmek üzere hasta taburcu edildi.

## TARTIŞMA

Bu olgu tüm yönleriyle tipik bir kemik paget hastası, olup başlangıç yaşı itibariyle yazarların bildirdiklerinden daha genç bir hastadır (3). Bu-

rada dikkati çeken diğer bir nokta, kafa grafilinde oksipital bölgede herhangi bir patolojik görünüm saptanmamasına rağmen sintigrafide osteoblastik aktivite artışına ait tutulum saptanmış olmasıdır. Bu görüntüde bize erken tanıda sintigrafinin önemine işaret etmektedir.

Olgumuzda bilinen klasik kalsitonin tedavisine ilaveten aktif D3 ( $1\alpha$ , (OH)<sub>2</sub> D3) preparatı da tedaviye eklenmiştir. Bu tedavilerde erken dönemde hastanın tüm ağrılarında azalma saptanmıştır. Objektif değerlendirim açısından seri sintigrafik takiplerde sonuç alınabilmesi ancak uzun dönemli bir tedavi programı ile mümkün olacağına inanmaktayız.

#### KAYNAKLAR

1. Ralston S.H., Digitoivine F.S., Gallacher S.J., et al.: *Failure to detect paramyxovirus sequences in Paget's disease of bone using in the polymerase chain reaction.* J Bone Miner Res No V. 6(11): 1243-8, 1991.
2. Robbins S.I., Cotran R.S., Kumar V.: *Pathologic Basis of Disease third ed. Textbook,* p.1331-33, 1984.
3. Arkadi C., Dennis V., Roberto P.: *Paget's Disease of Bone Affecting a Single Vertebra.* Calcified Tissue International 50: 115-117, 1992.
4. Department of Medicine: *University of California, San Diego.* Bone alkaline Phosphatase in Paget's disease. Horm Metab Res Nov. 23(11): 559-61, 1991.
5. Strewler G.J.: *Paget's disease of Bone.* West J Med 140: 763, 1984.
6. Kauffman G.A., Sudaran M., Mc Donald D.J.: *Magnetic resonance imaging in symptomatic Paget's Disease.* Skeletal Radiol. 20(6) p.413-8, 1991.
7. Freeman L.M., Blaufex M.D.: *Nuclear Orthopedics.* Semin Nucl Med 18(2) 78-168, 1987.
8. Fagerman I., Maisley M.: *An Atlas of Clinical Nuclear Medicine* p 39 ed1, 1988.
9. Clissold S.P., Fitton A., Chrisp P.: *Intranasal salmon calcitonin.* Drugs Aging Sep-Oct. 1(5): 405-23, 1991.