

OLGU BİLDİRİMİ

# Kalp Pili Yerleştirilmesi Sonrası Gelişen Kompleks Venöz Darlığın Perkütan Yolla Geçilmesinde Seeker Crossing Support Kateterin Nadir Kullanımı\*

Ömer Fatih NAS<sup>1</sup>, Emre KAÇAR<sup>2</sup>, Bekir ŞANAL<sup>3</sup>, Kadir HACIKURT<sup>1</sup>, Saim SAĞ<sup>4</sup>,  
Cüneyt ERDOĞAN<sup>1</sup>

<sup>1</sup> Uludağ Üniversitesi Tıp Fakültesi, Radyoloji Anabilim Dalı, Bursa.

<sup>2</sup> Afyon Kocatepe Üniversitesi Tıp Fakültesi, Radyoloji Anabilim Dalı, Afyonkarahisar.

<sup>3</sup> Dumlupınar Üniversitesi Tıp Fakültesi, Radyoloji Anabilim Dalı, Kütahya.

<sup>4</sup> Uludağ Üniversitesi Tıp Fakültesi, Kardiyoloji Anabilim Dalı, Bursa.

## ÖZET

Kalp pilinin yerleştirilmesi sonrasında ortaya çıkan en yaygın komplikasyonlar venöz tromboz ve venöz darlıktır. Son yıllarda, perkütan yaklaşım santral venöz darlıkların tedavisinde etkili bir tedavi seçeneği olmaktadır. Perkütan yolla standart yöntemlerle vasküler kompleks darlıkların geçilemediği durumlarda Seeker crossing support kateter (SCSK) (Bard PV, Tempe), üstün uç yapısıyla alternatif iyi bir yöntem olabilir. Yazımızda; kalp pili implantasyonu sonrası sol subklavian ve brakiosefalik vende gelişen oklüzyonun standart perkütan yöntemlerle geçilememesi üzerine SCSK kateterle darlığın başarılı şekilde geçilmesi ve santral venöz sistemde rekanalizasyonun sağlanması sunulmaktadır.

**Anahtar Kelimeler:** Seeker crossing support kateter. Kalp pili. Kompleks darlık.

**Percutaneous Crossing of a Complex Venous Stenosis That Occurred After Pacemaker Implantation: Rare Use of Seeker Crossing Support Catheter**

## ABSTRACT

Venous thrombosis and stenosis are among the most common complications of pacemaker implantation. In recent years, percutaneous approach has become an effective treatment option in central venous stenosis. Seeker crossing support catheter (SCSC) (Bard PV, Tempe) may be a good alternative with its superior tip entry to standard percutaneous techniques which do not help with complex stenoses. The purpose of this report was to present successful crossing of occlusion of the left subclavian and brachiocephalic veins that occurred after pacemaker implantation and recanalization of the central venous system with the SCSC following several unsuccessful percutaneous crossing attempts using standard techniques.

**Key Words:** Seeker crossing support catheter. Pacemaker. Complex stenosis.

Kalp pilleri, genellikle bradikardi ile ilişkili bozukluklar için implante edilmektedir<sup>1</sup>. Kalp pillerinin implantasyonunda en yaygın yöntem kolay uygulanabilirliği ve güvenliği nedeniyle venöz yaklaşımdır<sup>2</sup>. İmplantas-

yon yerinde venöz tromboz ve darlık en yaygın komplikasyonlardandır ve görülme sıklıkları % 30-45'dir<sup>3-5</sup>. Bu komplikasyonlar geç dönemde olup nadiren çok erken dönemde de oluşabilmektedir<sup>2</sup>. Venöz trombozun ve darlığın risk faktörleri arasında venöz tromboz öyküsü, enfeksiyonlar, hormon tedavisi, kalp pilinin implantasyon yeri ve kalp pilinin çoklu kablo içermesi yer almaktadır<sup>1,6</sup>. Kalp pilinin indüklediği santral venöz tromboz ve darlıklarda başlangıç tedavisi anti-koagülan ve/veya trombolitik tedavidir. Medikal tedavi başarısız olduğunda diğer tedavi seçeneklerinden cerrahi, venoplasti veya stentleme uygulanabilmektedir<sup>2</sup>.

Yazımızda; kalp pili implantasyonu sonrası sol subklavian ve brakiosefalik vende erken dönemde gelişen

\* 35.Ulusal Radyoloji Kongresi, 11-16 Kasım 2014, Antalya'da e-poster olarak sunulmuştur.

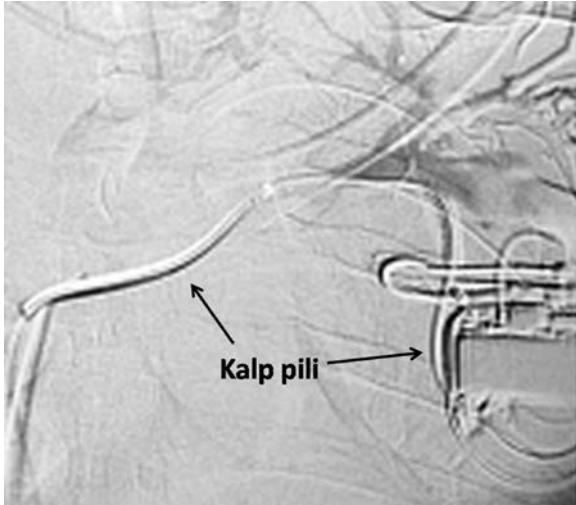
Geliş Tarihi: 05 Temmuz 2015  
Kabul Tarihi: 12 Ekim 2015

Dr. Ömer Fatih NAS  
Uludağ Üniversitesi Tıp Fakültesi,  
Radyoloji Anabilim Dalı,  
Bursa.  
Tel: 0 224 295 33 41  
E-posta: omerfatihnas@gmail.com

oklüzyonunun standart perkütan yöntemlerle geçilememesi üzerine Seeker crossing support kateter (SCSK) (Bard PV, Tempe) yardımıyla darlık düzeyinin başarılı şekilde geçilmesi, santral venöz sistemde rekanalizasyonun sağlanması sunulmaktadır.

## Olgu Sunumu

Ritm bozukluğu nedeniyle takip edilen 45 yaşındaki erkek hastaya yaklaşık 4 ay önce kalp pili yerleştirildi. Kalp pili yerleştirilmesinden 5-6 gün sonra hastada sol kolda uyuşma, boynun sol kesiminde şişlik, boğazında daralma hissi ve kulaklarında dolgunluk şikayetleri ortaya çıktı. Dış merkezde yapılan tetkiklerde; sol subklavian ve brakiosefalik vende darlık saptandı (Şekil 1). Hastada kalp ritm bozukluğu dışında ek bir bulgu yoktu. Laboratuvar kan değerleri normaldi. Venöz tromboz öyküsü ve enfeksiyona bağlı herhangi bir hastalığı yoktu. Saptanan darlığın kalp pilinin implantasyonuna bağlı olduğu düşünüldü. Aynı merkezde hastanın kalp pili çıkarılarak, medikal tedaviyi takiben darlık düzeyi perkütan yolla açılmaya çalışıldı. Ancak başarılı olunamadı. Hasta şikayetlerinin devam etmesi üzerine bölümüze yönlendirildi.

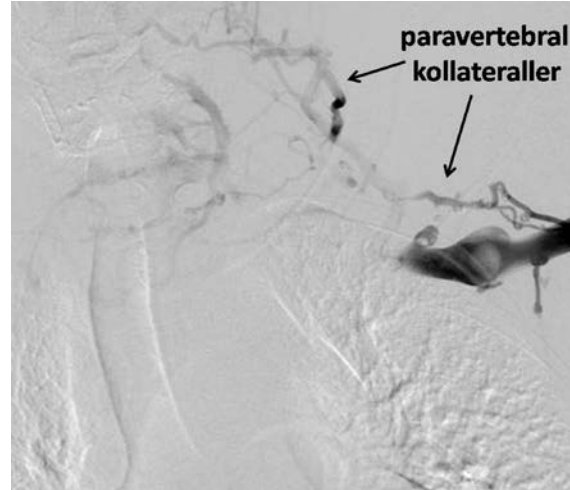


Şekil 1:

Dış merkezde; kalp pili implantasyonuna bağlı sol subklavian ve brakiosefalik vende darlık saptanması

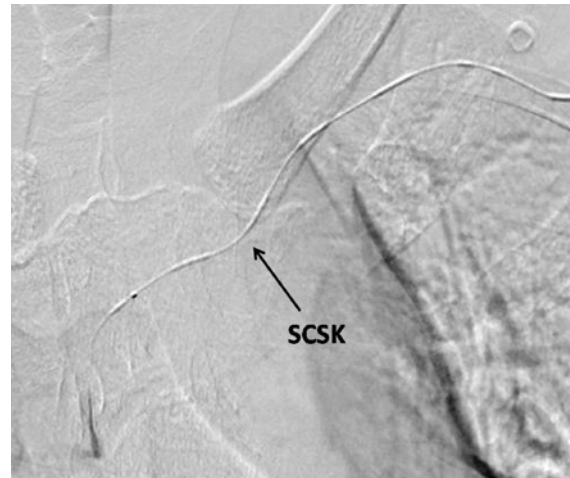
Sol subklavian ve brakiosefalik ven darlığını rekanalize etmeye yönelik; lokal anestezi altında ultrason eşliğinde sol brakial vene seldinger ile girilerek 6F intradusır yerleştirildi. Bolus tarzında 5000 ünite heparin verildi. Elde olunan venografide; sol subklavian ve brakiosefalik vende darlık ile birlikte boynun solunda ve sol paravertebral alanda kollateral venöz yapılar gözlemlendi (Şekil 2). Trombektomi aspirasyon kateteri ile darlık düzeyine ulaşılarak yaklaşık 5 cc pıhtı aspire edildi. Aspirasyon sonrası elde olunan görüntülerde pıhtı zemininde sol subklavian ve brakiosefalik vende oklüzyon saptandı. Oklüzyon düzeyi

farklı kateter ve kılavuz tel kombinasyonları ile geçilemedi. Kılavuz tel yardımıyla SCSK ile darlık düzeyi geçilerek vena kava süperiora ulaşıldı (Şekil 3). Standart yöntemlerle geçilemeyen darlık düzeyi bu kateterle zorlanılmadan, basit ve etkili bir şekilde geçilebildi. Geçiş sağlandıktan sonra venöz rüptür riski nedeniyle aşamalı balon dilatasyonları uygulandı. Bu amaçla 5, 6 ve 8 mm çaplı balonlarla dilatasyon yapıldı. Dilatasyonlar sonrasında rekanalizasyon sağlanamadı (Şekil 4). Sonrasında 10 mm çaplı balon dilatasyonu yapıldı ve oklüzyon düzeyinde rekanalizasyonun başladığı görüldü. Ucu vena kava süperiorda olacak şekilde iki adet 10 mm\*8 cm ve 10 mm\*6 cm boyutlarında self expandable stent darlık düzeyine yerleştirildi. Stent sonrası elde olunan görüntülerde tama yakın rekanalizasyon sağlandığı ve kollaterallerin kaybolduğu görüldü (Şekil 5). Sol brakial vendedeki giriş yeri manuel kompresyonla kapatılarak işlem sonlandırıldı.



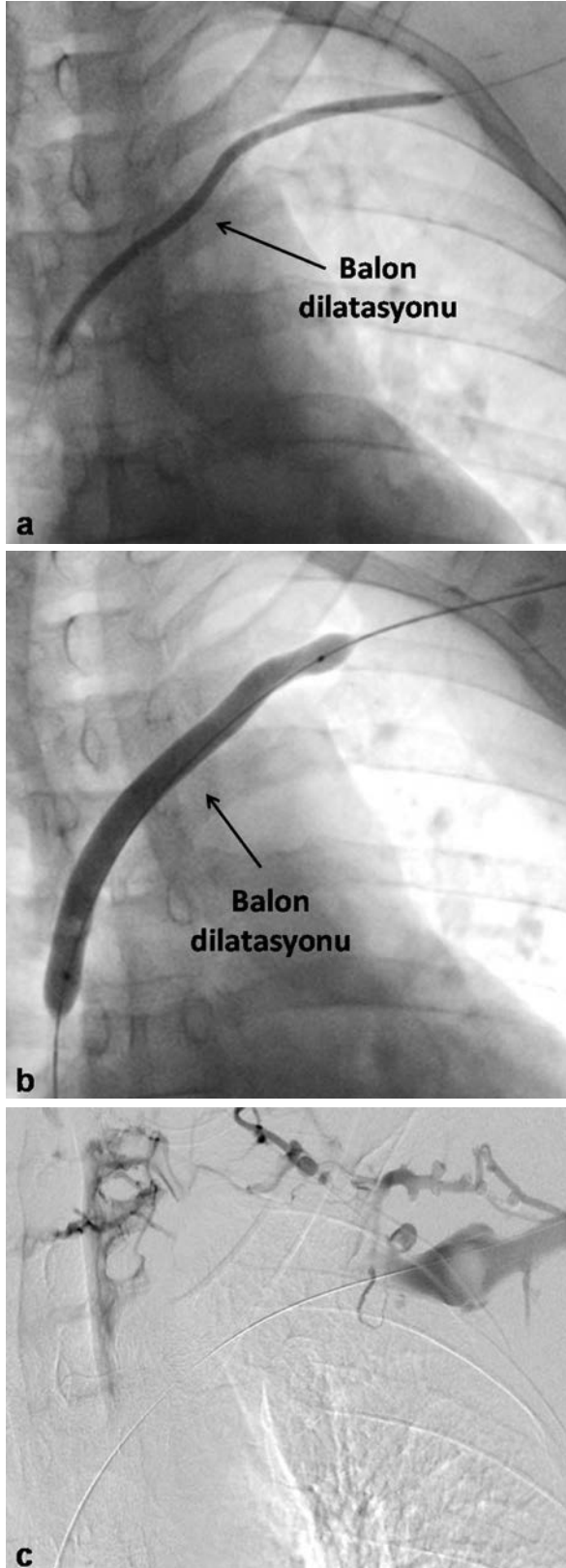
Şekil 2:

Venografide sol subklaviyan ve sol brakiosefalik vende darlık ile birlikte boynun solunda ve sol paravertebral alanda kollateral venöz yapılar

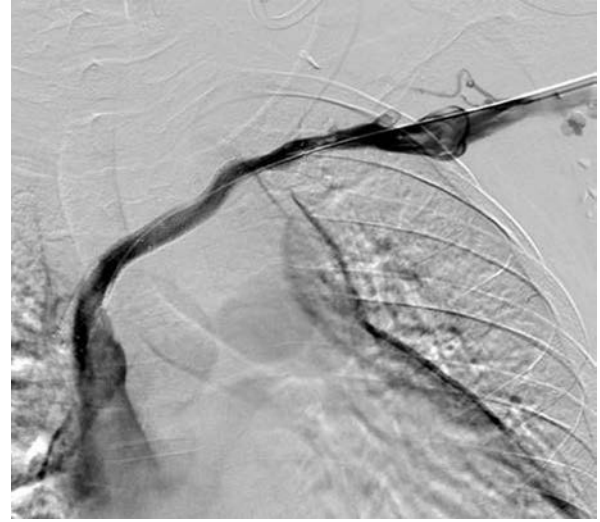


Şekil 3:

Seeker crossing support kateter (SCSK) ile darlık düzeyinin geçilerek vena kava süperiora ulaşılması



*Şekil 4:*  
Darlık düzeyinden geçiş sağlandıktan sonra farklı çaptaki balonlarla aşamalı dilatasyon yapılması (a, b), sonrasında darlık düzeyinde rekanalizasyonun sağlanamaması (c)



*Şekil 5:*  
Self expandable stentlerin uç uca yerleştirilmesi sonrası darlık düzeyinde tama yakın rekanalizasyonun sağlanması ve kollaterallerin kaybolması

Hastanın antikoagülan (enoksaparin: 0,6 ml/gün, 3 gün boyunca) ve anti-agregan tedavisi (klopidogrel: 75 mg/gün, 6 ay; salisilik asit: 100 mg/gün, hayat boyu) düzenlenip çıkışı yapıldı. Birinci ay kontrolünde sol kolda uyuşma, boynun sol kesiminde şişlik, boğazında daralma hissi ve kulaklarında dolgunluk şikayetlerinin tamamen gerilediği öğrenildi.

## Tartışma

Kalp pilinin yerleştirilmesinde temel prensip birçok medikal kolaylık nedeniyle dominant olmayan sol kol yaklaşımıdır. Sol taraftan yaklaşım kalp pili olan birçok hastada venöz stenoz için risk faktörü olabilir. Yerleştirilen kalp piline bağlı venöz stenoz bulguları sağa kıyasla sol tarafta belirgin derecede daha siktir. Bunun nedeni sol tarafa yerleştirilen kalp pilinde uzun kablo kullanımı ve kablunun ven ile artan temas alanıdır<sup>1</sup>.

Son yıllarda, santral venöz darlıkların tedavisinde minimal invaziv perkütan yaklaşım ilk tedavi seçeneği olarak önem kazanmaktadır. Perkütan tedavi yaklaşımı tek başına balon anjiyoplasti veya balon anjioplastinin yetersiz olduğu durumda vasküler stent uygulamasını içermektedir<sup>7</sup>. Kalp pilinin indüklediği vena cava superior sendromunu Kastner ve ark.<sup>8</sup> perkütan balon anjiyoplasti ile Chan ve ark.<sup>9</sup> perkütan balon anjiyoplasti ve stentleme ile başarı şekilde tedavi ettiler.

Periferik arterlerdeki kronik total oklüzyonu standart kılavuz tel ve balon teknikleriyle uygun şekilde geçmek vakaların yaklaşık %20'sinde başarısızlıkla sonuçlanmaktadır<sup>10</sup>. Önceki çalışmalarda kılavuz tel ile konvansiyonel tekniklerin başarısızlığı; kalsifikasyonların varlığı, darlık düzeyinde güdük yokluğu, darlık

süresi, ya da çoklu damar hastalığı olarak bildirilmektedir<sup>11</sup>. Standart yöntemlerle arteriyel ya da venöz darlık düzeylerinin geçilemediği durumlarda SCSK yardımıyla rekanalizasyon sağlanabilir. Bu kateterle; diğer standart kateterlere göre itilebilir ve üstün uç yapısıyla küçük vasküler yapıların veya kompleks vasküler darlıkların etkili ve uygun geçişi yapılabilir. Geçilemeyen kompleks vasküler darlıklarda perkütan tedavi seçeneğini kolaylaştırabilir. SCSK hidrofilik kaplı bir kateterdir. Uç kesiminden itibaren 30 cm uzunluğunda radyopak markalama sistemi mevcuttur. 0.014", 0.018" ve 0.035" kalınlığında kılavuz tellerle kullanımı uyumludur. 65cm, 90cm, 135cm ve 150 cm farklı uzunlukları vardır. 4F ve 5F kalınlığındaki destek kateterlerin içersinden kullanılabilir. Bildiğimiz kadarıyla yazımız literatürde kompleks venöz darlıkların geçilmesinde SCSK'in kullanıldığı ilk olgu sunumudur.

Sonuçta; perkütan yolla kompleks venöz darlıkların geçilemediği durumlarda SCSK basit, güvenli ve etkili bir yaklaşımdır. Ancak bu kateterin kullanılmasında daha fazla veri ve deneyim gereklidir.

## Referanslar

1. Nakae T, Enjoji Y, Noro M, et al. Short-term Venous Patency after Implantation of Permanent Pacemakers or Implantable Cardioverter Defibrillators J Arrhythmia. 2010; 26: 30-7.
2. Taçoy G, Ozdemir M, Cengel A. Extensive venous obstruction caused by a permanent pacemaker lead: a case report. Anadolu Kardiyol Derg. 2004; 4: 89-91.
3. Riezebos RK, Schroeder-Tanka J, de Voogt WG. Occlusion of the proximal subclavian vein complicating pacemaker lead implantation. Europace. 2006; 8: 42-3.
4. Splittell PC, Hayes DL. Venous complications after insertion of a transvenous pacemaker. Mayo Clin Proc 1992; 67: 258-65.
5. Costa DCD. Incidence and risk factors of upper deep vein lesions after permanent transvenous pacemaker implant: a 6 month follow-up prospective study. Pacing Clin Electrophysiol 2002; 25: 1301-6.
6. Rozmus G, Daubert JP, Huang DT, et al. Venous thrombosis and stenosis after implantation of pacemakers and defibrillators. J Interv Card Electrophysiol 2005; 13: 9-19.
7. Dammers R, de Haan MW, Planken NR, et al. Central vein obstruction in hemodialysis patients: results of radiological and surgical intervention. Eur J Vasc Endovasc Surg. 2003; 26: 317-21.
8. Kastner RJ, Fisher WG, Blacky AR, et al. Pacemaker induced superior vena cava syndrome with successful treatment by balloon venoplasty. Am J Cardiol 1996; 77: 789-90.
9. Chan AW, Bhatt DL, Wilkoff BL, et al. Percutaneous treatment for pacemaker-associated superior vena cava syndrome. Pacing Clin Electrophysiol 2002; 25: 1628-33.
10. Mossop P, Cincotta M, Whitbourn R. First case reports of controlled blunt microdissection for percutaneous transluminal angioplasty of chronic total occlusions in peripheral arteries. Catheter Cardiovasc Interv. 2003; 59: 255-8.
11. Ayers NP, Zacharias SJ, Abu-Fadel MS, et al. Successful use of blunt microdissection catheter in a chronic total occlusion of a celiomesenteric artery. Catheter Cardiovasc Interv. 2007; 69: 546-9.