

TOKSİK HEPATİT TOXIC HEPATITIS

Sema ARICI*

*Cumhuriyet Üniversitesi Tıp Fakültesi, Patoloji AD., Sivas.

Özet

Toksik hepatit karaciğerde fonksiyon bozukluğuna sık neden olan bir patolojidir. Geniş bir klinik spektruma sahip olup, hafif biyokimyasal anormallikten akut karaciğer yetmezliğine kadar değişen tablo ile karşımıza çıkabilir. İlaçların piyasadan çekilmesinin en sık nedenlerinden biridir. İdiyosenkratik ve intrinsik mekanizma olarak tanımlanan iki tipte reaksiyonla karşımıza çıkabilir. Sitokrom p450 enzim sistemi aracılığı ile oluşan biyokimyasal olaylar patogeneze önemlidir. Morfolojik olarak karaciğerde hepatitten tümöre kadar değişebilen farklı lezyonlara neden olabilir. Burada sunulan makalede toksik hepatitlerin patogenezi, reaksiyon tipleri, morfolojik bulguları özetlenmiştir. (Pamukkale Tıp Dergisi, 2008;1(2):113-119).

Anahtar kelimeler: İlaça bağlı hepatotoksisite, mekanizma, patoloji

Abstract

Toxic hepatitis is a common cause of hepatic dysfunction. It encompasses a wide spectrum of clinical disease ranging from mild biochemical abnormalities to acute liver failure. It is the most frequent cause for the withdrawal from the market. The two types of reactions defined as intrinsic and idiosyncratic reactions are involved. Biochemical abnormalities through steps of cytochrom P-450 enzyme system are important in the pathogenesis. Variety of morphological changes from hepatitis to tumors could be seen. In this article we review the pathogenesis, the type of reactions, and the morphologic features of the toxic hepatitis. (Pamukkale Medical Journal, 2008;1(2):113-119).

Key words: Drug induced hepatotoxicity, mechanism, pathology

İlaçlara bağlı gelişen toksik olaylar, karaciğer hasarının en sık sebeplerinden biri olarak tanımlanmaktadır. Bunun da nedeni karaciğerin birçok ilaç veya kimyasal ajanın metabolizması için temel organ olmasıdır. Toksik hepatit nedenleri genel olarak üç başlık altında incelenir. Bunlar; ilaçlar, doğal toksik ajanlar ve kimyasal maddelerdir. Klasik tedavi amaçlı ilaçlar, vitaminler, alkol, kokain, ekstazi, mantar, endüstriyel kimyasal ilaçların yanı sıra özellikle son yıllarda şifalı bitkilerin bazılarının da karaciğerde toksik olaylara neden olabileceği belirtilmiştir [1-7] (Tablo1). Toksik olaylar için risk faktörleri arasında genetik faktörler, ilacın kimyasal içeriği, yaş, cinsiyet yanısıra altta yatan diğer hastalıklar ve kronik alkol kullanımı sayılabilir. İleri yaşlarda risk daha fazladır [2,8-12].

Hepatotoksisite çok çeşitli klinik durumlarla karşımıza çıkabilir ki bunlar akut, kronik ve fulminan hepatit olabileceği gibi siroz ve tümör şeklinde de olabilir. Hepatolojinin bu konusu da diğer konularda olduğu gibi klinikopatolojik korelasyon gerektirir ki zaman zaman korelasyona rağmen tanısı oldukça zordur. Toksik hepatitler karaciğer disfonksiyonu ile giden veya karaciğer ile ilişkili laboratuvar anormallikleri olan her durumda ayırıcı tanıya alınmalıdır [1-3,9,12]. Toksik hepatitler klinik olarak farklı tablolarda karşımıza çıkabilir. Akut hepatitlerin yaklaşık %10'unu, fulminan

hepatitlerin %10-20'sini oluştururken kronik hepatit ve sirozun ancak %1'inden sorumludur [2,13] (Tablo2).

Karaciğere zararı olan 1100'den fazla toksik olarak kabul edilen madde sayılabilir. Bu maddeler teropatik amaçlı kullanılabileceği gibi intihar girişimlerinde de kullanılmaktadır ki intihar amaçlı en çok kullanılan ilaçlardan biri asetaminofen (parasetamol)'dur [1,2,4,14-16].

Toksik hepatitlerin tanısında kronolojik ve klinik kriterlerin kullanılmasına ek olarak diğer karaciğer lezyonlarını ayırt edebilmek amacıyla karaciğer biyopsisinden de faydalanılmaktadır. Klinik kriterler karaciğerde hasar yapabilen diğer bütün etkenlerin laboratuvar ve klinik olarak elenmesi şeklinde özetlenebilir. Kronolojik kriterleri kullanabilmek için ilaç öyküsünün bilinmesi gerekir. Kronolojik kriterler; ilaç kullanımıyla karaciğer hasarı arasında geçen süre 1hafta ile 3ay arasında olmalı; İlacı bıraktıktan sonra laboratuvar bulguları gerilemeli ve ilacı tekrar alınca relaps görülmelidir [2,8].

Hepatotoksisitenin önceden tahmin edilmesi her zaman kolay değildir çünkü kişinin duyarlılığı yanı sıra kullanılan ilaca bağlı olarak hepatotoksisite değişkenlik gösterir. Toksik karaciğer hasarı 2 farklı yolla gerçekleşir (Tablo3). Bu yollar bazen karaciğerde oluşan toksik etkiden tek tek sorumlu iken her iki mekanizmanın birden işlediği durumlar da olabilir. Ayrıca aynı ilaç farklı kişilerde farklı

Sema ARICI

Cumhuriyet Üniversitesi Tıp Fakültesi, Patoloji AD., Sivas.

e-posta: sarici64@gmail.com

lezyonlarla karşımıza çıkabilir [1-5, 12,13]. Karaciğerde toksik etkiye yol açabilen başlıca mekanizmalardan ilki intrinsik mekanizmadır. Bu mekanizma önceden tahmin edilebilir, doza bağımlıdır, aşırı dozda bazı ilaç alımı ile ortaya çıkması karakteristiktir. Deneysel çalışmalarla gösterilebilir. Zedelenmenin mekanizması direkt veya indirek yolla olabilir. Kimyasal maddeler veya metabolitleri direk etki ile hücrelerde ve organellerde yapısal bozukluklar yapabilir, indirek etki ile ise bazı metabolik yollarla ilişki kurarak veya immun mekanizmalarla zarar verebilir. Bu yolla etkili ilaçlardan bazıları valproat, asetaminofen, metotroksat, kontraseptif steroidler, vinil klorid, kokain, siklofosamid, niasin olarak sayılabilir [1-5, 12,13]. İkinci mekanizma ise idiyosenkrazik tip olarak tanımlanıp, hepatotoksisitenin en sık görülen formu olup, kişiye göre önceden tahmin edilemeyecek reaksiyonlarla karakterlidir. İlaç metabolizmasında bireye göre değişen genetik farklılıklar yanı sıra çevresel faktörler de önemlidir. Bu tip toksik reaksiyon doza bağlı değildir ve deneysel çalışmalarla gösterilemez. Tanı problemlerine yol açabilir bunun da nedeni ilaç alımı ile karaciğer hasarının çıkması arasında çok uzun zaman geçebilir ve diğer karaciğer hastalıklarına çok benzer klinik ve histolojik özelliklere sahip olabilir. Bu yolla etkili ilaçlara örnek olarak izoniyazid, klorpromazin, fenilbutazon, diklofenak, halotan, fenitoin, asetilsalisilik asit, tetrasiklin, eritromisin, oral kontraseptifler, metotroksat, amoksisilin-klavulonat sayılabilir [1-5, 8, 12, 13,16] (Tablo 4).

İlaçların karaciğerde biyotransformasyon mekanizmaları

Toksik etkinin daha iyi anlaşılabilmesi için kısaca ilaçların normal metabolizmasına bakmak gerekir. Kullanılan ilaçların birçoğu emilimlerinin kolay olması için lipofilik yapıya sahip olmaları gerekir. Biyotransformasyon(dönüşüm) ile hidrofilik özellik kazandıktan sonra idrar veya safra ile atılabilir hale gelirler. Biyotransformasyon bazı ilaçların aktif hale gelebilmeleri için de esastır. Biyotransformasyon için ilaçların geçirmeleri gereken reaksiyonlar faz I ve faz II olarak gruplandırılır [12,16-18].

Faz I reaksiyonlarında yükseltgenme, indirgeme, ve hidroliz gibi reaksiyonlar gerçekleşir ve substrata aktif gruplar eklenir, faz II konjugasyon reaksiyonlarına substrat hazırlanır. Faz II'de konjugasyon reaksiyonları sulfat, asetat, glukronik asit, glutatyon ve glisin gibi endojen maddeler ile gerçekleşir. Bu yolla ara metabolitlerin hidrofilik özellikleri artırılır ve böbrek veya gastrointestinal sistemden atılımları sağlanır [6,12,18]. Bu basamaklarda aracı olan enzimler genetik polimorfizm gösterebilir ayrıca çevresel etmenlerden de etkilenebilirler.

Sitokrom p450 faz I reaksiyonları içinde en önemli enzim grubudur. Karaciğerde santral ven çevresinde ağırlıklı olarak bulunur. Endojen ve ekzojen substratların metabolizmasından sorumludur. p450 enzimlerinin hepatik ekspresyonunda belirgin farklılıklar vardır. Genetik polimorfizm denilen bu olay toksisitenin neden bir hastada görülürken diğerinde gözlenmediğini açıklar [1, 2, 4, 5, 12, 16].

Karaciğer hasarının mekanizması

Toksik olaylarda karaciğer hasarının oluşma mekanizmaları Tablo 5'de özetlenmiştir. Buna göre temel olarak 5 mekanizma söz konusu olabilmektedir. Bunlardan ilki, hücre içi iyon dengesinin bozulması ile açıklanır. İyon dengesinin bozulması sonucu ilaçlar kovalent bağ ile intraselüler proteinlere bağlanır. Hücre içi kalsiyum dengesi bozulur. Hücrede şişme, zar parçalanma ve hücre yıkımı gerçekleşir. Diğer mekanizma safra kanaliküler hasarıdır. Safra kanalikül membranındaki transport proteinini etkilenerek veya safra sekresyonundan sorumlu bölgedeki aktin liflerinin yıkımına neden olarak safra sekresyonuna engel olup kolestaza neden olur. Safra asitlerinin hücre içindeki birikimi de apoptozise neden olur. Bu durumda üçüncü mekanizma olarak apoptozis söz konusu olmaktadır. Hücre zedelenmesi ile uyarılan immün sistem sitokinleri (TNF gibi) aktifleşip, hücre içi kaspazları tetikleyerek apoptozisi tetikler. Karaciğer hasarına neden olabilen dördüncü mekanizma ise immün mekanizmadır. İlaçlar küçük moleküllerdir ve immün cevap oluşturamazlar. Ancak biyotransformasyon sonucu p450 enzim reaksiyonları sırasında oluşan ara metabolitler enzimlere bağlanıp "addukt" denilen antijen gibi algılanan bileşikler oluştururlar. Bu bileşiklerin hepatosit yüzeyine taşınması ile antikor oluşumu ve humoral immünite uyarılır. Direkt T hücre cevabı ile sitolize de neden olurlar. Son olarak mitokondriyal disfonksiyonda hasara neden olan mekanizma olarak tanımlanmaktadır ve bu yolla oluşan hasar 3 şekilde gerçekleşir. Yağ asitlerinin beta oksidasyonunun inhibisyonu, solunum zinciri enzimlerinin inhibisyonu veya doğrudan mitokondriyal DNA'yı etkiler. Serbest yağ asitleri metabolize olamayıp, laktat ve reaktif oksijen radikallerinin birikimine yol açar. Bu radikaller mitokondriyal DNA'yı zedeler. Bu 3 olay sonucunda hücrede aerobik metabolizmada sıkıntı başlar ve anaerobik metabolizma ile laktik asidoz ve trigliserid birikimi olur. Sonuçta hücre içi yağlanması gerçekleşir [1, 2, 5, 9,17-19].

Morfolojik Değişiklikler

Yukarıda tanımlanan mekanizmalar göz önüne alındığında toksik karaciğer hastalıkları temel olarak hepatositleri, safra duktuslarını, vasküler

sistemi, sinuzoidal hücreleri ve hatta Kupffer hücrelerini etkileyerek karaciğerde çeşitli morfolojik değişikliklerin ortaya çıkmasına neden olur [1-4,13].

I – Hepatoselüler Hasar

Hepatoselüler hasar akut veya kronik olabilir. Akut hepatoselüler hasarın histolojik karşılığı akut hepatittir. Akut hepatit toksik karaciğer hastalıklarının %90'ını temsil eder ve ALT yüksekliği (normalin 2 katına kadar çıkabilir) ile kendini gösterir. Akut hepatoselüler hasar sitotoksik, kolestatik ve mikst tip olarak 3 şekilde karşımıza çıkabilir [1-4,8-11]. ALT/AP oranının 5'den fazla olması sitotoksik hasarın göstergesidir [1,8]. Akut hepatit için tanımlanan morfolojik değişiklikler şeklinde olabileceği gibi fulminan hepatite varan tablo şeklinde de karşımıza çıkabilir. Bu nedenle değişen oranlarda hepatosit hasarı, nekroz, lobüller ve portal inflamasyon izlenir. En hafif formunda hepatositlerde balon dejenerasyonu ve apoptotik cisimler ile fokal nekroz odakları ile lobülde ve portal alanda nötrofil ve eozinofilleri de içerebilen inflamatuvar hücreler izlenir (1-4,13).

Balon dejenerasyonu, apoptozis ve fokal nekroz
Balon dejenerasyonu hepatositlerde diffüz şişme, soluk boyanma ve sitoplazmanın boş görünümü ile sitoplazmik artıkların nükleus etrafında toplanması ile karakterli değişikliktir. En fazla sentrilobüler bölge etkilenir. Bunun dışında hepatositlerde asidofilik dejenerasyon ve ölüm görülebilir ki bu zedelenme şekli hücrelerde piknotik nükleusa sahip yoğun eozinofilik sitoplazma ile kendini belli eder. Apoptozis ile hücre ölümünü temsil eder. Balon dejenerasyonu litik nekroza gidebilir. Zamanla ortadan kalkar ve yerinde stromal kollaps olur ki bu alanda lenfosit ve Kupffer hücrelerinden oluşan hücre topluluğu izlenir. Sitoliz olan hepatosit gözle görülmez ancak bu inflamatuvar hücrelerin varlığı sitolizin göstergesidir. Bu şekilde hepatositlerin fokal kaybı fokal (spoty) nekroz olarak tanımlanır. Buraya kadar tanımlanan histopatolojik tablo akut viral hepatitte tanımlanan değişikliklere çok benzer ve ayırım zordur. Parankimal nekrozun ağırlığına zıt olarak portal inflamasyonun hafif olması yanı sıra hasarın sentrilobüler olması ve az da olsa eozinofil varlığı toksik hepatit olma ihtimalini artırır. Bazen enfeksiyöz mononükleozis tarzında sinuzoidal lenfositoz, pigment içeren Kupffer hücre belirginliği şeklinde de bulgu olabilir. Bu şekilde hasar fenitoin zehirlenmesinde izlenir [1-4,13].

Birleşik, submasif ve masif nekroz

En hafif düzeyde fokal nekroz olarak tanımlanan sitotoksik hasar daha ağır hasarda birleşik (konfluent) ve panlobüler ve multilobüler nekroz

(submasif ve masif) olarak da karşımıza çıkar. Zon 3'de başlayan sentrilobüler nekroz hepatosit kaybının zon 2'ye kadar uzanması ile birleşik nekrozu oluşturur. En ağır nekroz tipi olarak tanımlanan submasif ve masif nekroz ise lobülün tamamına yakını veya tamamını tutan hepatosit kaybı ile karakterlidir. Submasif nekroz perivenüler zondan başlayan lobülün büyük kısmını tutan ancak periportal zonun korunduğu nekroz olarak tanımlanır. Masif hepatik nekroz genellikle yaygın panlobüler ve multilobüler nekroz varlığında kullanılan terimdir. Nekroz ile korunmuş alan birlikteliği harita benzeri görünüme neden olur. Nekroz olan alanlarda hepatosit kaybı ve retikülün kollapsı olur. Ayrıca yoğunluğu değişken olmakla beraber genelde az miktarda mikst inflamatuvar hücreler, hipertrofik Kupffer hücreleri, seroid yüklü makrofajlar izlenir. Safra duktul proliferasyonu ve portal alanda ve çevresinde nötrofil infiltrasyonu belirgin olabilir. Canlı kalan hepatositlerde rejeneratif aktivite izlenebilir ve yeterli rejenerasyon sağlanabilirse karaciğer normale dönebilir ancak eğer rejenerasyon yetersiz olup retikülün çatı çok ağır hasarlanmış ise fibrozis gelişimi ve siroz ile sonuçlanan tablo gelişebilir. Histolojik değişikliklerle klinik tablo ve prognoz arasında çok keskin bir ilişki yoktur. Nekrozun yoğunluğunun artması, %65-80'den fazla hepatosit kaybı genellikle ölüm ile sonlanır. Masif ve submasif nekrozda klinik olarak ağır hepatit tablosu olur ve fulminan hepatit ile sonlanır. Karaciğer yetmezliğinin hızlı olarak geliştiği bu hepatit formunda klinik başlangıç ile karaciğer yetmezliği arasında geçen süre genellikle 8 haftadır, ancak daha kısa süreli de olabilir [1-4,13]. Masif nekroz için intihar amaçlı kullanılan asetaminofen zehirlenmesi en iyi örneği teşkil eder. Ancak mantar zehirlenmesi, ektazi ve diğer toksinler ile de görülür [1-4, 13, 14,16].

Zonal ve zonal olmayan nekroz

Nekroz zonal dağılım gösterebilir, hasarın mekanizması ile ilişkilidir. Zonal nekroz sentrilobüler (zon 3), periportal (zon 1) ve her iki zonun ortasında (Zon 2) olabilir. Toksik karaciğer hasarlarında nekroz çoğunlukla sentrilobüler bölgede izlenir. İntrinsik toksinler genelde zonal nekroz oluşturur. Sentirolbüler nekroz karbontetraklorür, parasetamol, mantar zehirlenmesi pirozolidin alkaloidleri ile izlenir. Bu maddelerin hepatotoksik metabolitlere dönüşmesinde sorumlu enzim sisteminin bu lokalizasyonda yoğun şekilde bulunması nedeniyledir [1-4, 8,13,16]. Zonal olmayan nekroz genelde idiosenkritik tip hepatotoksikler tarafından oluşturulur. İdiyosenkrazi yoluyla hasar yaptığı halde zonal nekrozla karakterli istisna sayılan ilaçlar vardır. Buna örnek halotandır. Nadir de olsa periportal nekroz

şeklinde de görülebilir. Buna örnek olarak kokain, fosfor gibi toksinler buna örnek olarak verilebilir [1-4,8,13].

Sitotoksik etki ile hepatoselüler hasar yapan ilaçlar;

Hepatoselüler hasar olarak temelde sitotoksik hasar yapan başlıca ilaçlar arasında asetaminofen, izoniyazid, ketokanazol, nonsteroid antiinflamatuvar ilaçlar, sülfonamidler, antidepresanlar, halotan, antidiabetik ajanlar, psikotropik ve nörotropik ilaçlar, kokain, ekstazi, CCL sayılabilir [1-3, 5, 6, 11,13-15].

Toksik hepatitlerde sitotoksik özellikle hepatoselüler hasar görülebildiği gibi hasar kolestatik tipte de olabilir. Bazı ilaçlar ve kimyasal maddeler parankimde herhangi bir hasar yapmadan safra akışında bozulma ile karakterli hasara neden olur. Alkalen fosfataz yükselmesi kolestazın belirtisi olarak kabul edilir. ALT/AP oranı 2'den az ise hasar kolestatiktir [2, 8,10]. Kolestatik hasarın histolojik görünümü sentrilobüler hepatositlerde ve kanaliküllerde belirgin olmak üzere safra tıkaçları ile karakterlidir. Kolestazın uzun sürdüğü durumlarda hepatositlerde tüysü dejenerasyon ve karaciğer hücre rozetleri izlenir. Bu tarzda hasar yapan en önemli ilaçlar; oral kontraseptifler, östrojen androjenler, tamoksifen, azotiopindir [1-5, 8, 9, 12,13].

Akut hepatoselüler hasar hem kolestatik hem de sitotoksik hasarın bir arada olabildiği mikst formda da olabilir. Kolestatik değişikliklere hafif balon dejenerasyonu, nekroz ve apoptosis eşlik eder [1-4, 13, 20]. ALT/AP oranı 2-5 arasında ise mikst tipte hasar düşünülmelidir [1]. Bu tarzda hasar yapabilen ilaçlar olarak fenotiazinler, NSAİ ilaçlar, makrolidler, sülfonamidler, trisiklik antidepresanlar, amoksisilin/klavulonik asit sayılabilir [1, 2, 4, 13,15].

Akut karaciğer hasarı toksik karaciğer hastalıklarının çoğunluğunu oluşturmakla beraber az oranda kronik karaciğer hasarı da görülebilir. Kronik olarak görülebilen lezyonlar kronik hepatit, steatozis, fosfolipidozis, NASH ve siroz olabilir. Viral veya otoimmün nedenleri ekarte edebilmek için serolojik testler mutlaka bilinmelidir. Tanı zordur çünkü kronik ilaç ilişkili hepatit otoimmün hepatite benzer değişiklikler içerebildiği gibi kendisi de otoimmüniteyi tetikleyebilir. Kronik hepatit fibrozis ve hatta siroza da neden olabilir. Örnek uzun süre metotroksat tedavisinde olabilir [1-4, 13,16].

Kronik hepatoselüler hasar olarak steatozis ve steatohepatit en sık görülen iki bulgudur. Her iki değişiklik alkol kullanımı başta olmak üzere aspirin, tetrasiklin NSAİ ilaçlar, kortikosteroidler, metotroksat, tamoksifen, amiodaron gibi ilaçlarla izlenir. Mikro veya makroveziküler yağlanma

şeklinde olabilir. İlaçların neden olduğu mikroveziküler steatozis intraselüler mitokondriyal oksidatif yolların hasarı ile geliştiğinden akut karaciğer yetmezliği gelişebilir. Bu durum kalıtsal metabolik hastalıklara benzer tablolar yapabilir. İlaçlara bağlı gelişen makroveziküler steatozis tek başına steatozis şeklinde olabileceği gibi mikroveziküler steatozisle ve hatta alkolik steatohepatite benzer tablo ile birlikte karşımıza çıkabilir. Ayrıcı tanıda klinik hikaye önemlidir. Alkolik steatohepatit yanı sıra nonalkolik yağlı karaciğer hastalığı (NAFLD)/nonalkoliksteatohepatit (NASH)' den ayırmak zordur. NASH'de parankimal inflamasyon ve hepatoselüler dejenerasyon orta veya şiddetli steatozise eşlik eder. Alkolik hepatit ve ilaçlara bağlı oluşan steatohepatitte ise yoğun inflamasyon, fibrozis ve hepatoselüler hasar varlığında hepatosit sitoplazmasında izlenen yağlanma kaybolabilir [1, 2, 4, 12,13].

II- Safra Yolları Hasarı

Safra yollarında hasar oluşturan ilaçlar karşımıza akut kolanjit, kronik kolanjit şeklinde çıkabilir. Kolestatik ile birlikte inflamasyonlu veya inflamasyonsuz safra duktus harabiyeti izlenir. Amoksisilin/kalvulonik asit, fenotiazinler, karbamazepin, trisiklik antidepresanlar gibi bazı ilaçlar akut kolanjite neden olur ki fokal destrüktif safra yolu hasarı ile PMNL infiltrasyonu ile karakterlidir [1-5, 9, 12, 13]. Kronik kolanjit şeklinde lezyon yapanlar genelde primer biliyer siroz benzeri değişiklikler ile görülürler. Bu şekilde hasar yapan bazı ilaçlara örnek fenotiazinler, tetrasiklin, makrolidler verilebilir.

III-Vasküler Hasar

İlaçlar ve kimyasallar vasküler sistemin her seviyesinde, portal ven, hepatic arter, sinuzoidler ve santral ven düzeyinde hasar yapabilir. Sinuzoidal dilatasyon, peliozis, venookluzif hastalık, hepatoportal skleroz, hepatic arterde intimal hiperplazi gibi çeşitli lezyonlarla da karşımıza çıkabilir [1-4, 9, 12, 13]. Oral kontraseptifler, östrojen, tamoksifen, danazol, antineoplastik ilaçlar, alkol, thoratrast vasküler sitemde hasar yapabilen ilaçların bazılarıdır [1, 2, 4, 5, 13].

IV-Sinuzoidal Hücre Hasarı

Toksik ajanlar direkt vasküler yapıları etkileyebilme yanı sıra sinuzoidal hücrelerden içi hücreler ve Kupffer hücrelerini etkileyerek de hasara yol açabilir. Bu tip hasara örnek olarak granulomatöz reaksiyonlar verilebilir. İlaçlar ve kimyasallar karaciğerde granulomatöz reaksiyon şeklinde tek başına veya sitolitik ve kolestatik hepatit ile birlikte hasar oluşturabilir. Fenilbutazon granulomatöz hepatite neden olan ilaçlardan biridir [1, 2, 4, 5,13].

Fosfolipidozis bazı ilaçlara bağlı oluşan özel bir zedelenme şeklidir. Parenteral beslenme yanı sıra amiodaron gibi bazı antianjinal ilaçların kullanımı ile görülür. Hepatosit ve Kupffer hücreleri büyüktür ve köpüksü görünümündedir. Zedelenmenin patogeneğinde hücrelerin lizozomal membranını kolayca geçen bazı ilaçların varlığından söz edilir. İlaçların lizozomda birikimi söz konusudur. İlaçlar fosfolipidlere bağlanır ve lizozom içerisindeki fosfolipazları harekete geçirir. İlaç fosfolipid kompleksi pseudomyelinik şekillerle dolu büyük lizozomlarla karakterli görünüme neden olur [1, 2, 4, 13].

V-Tümörler

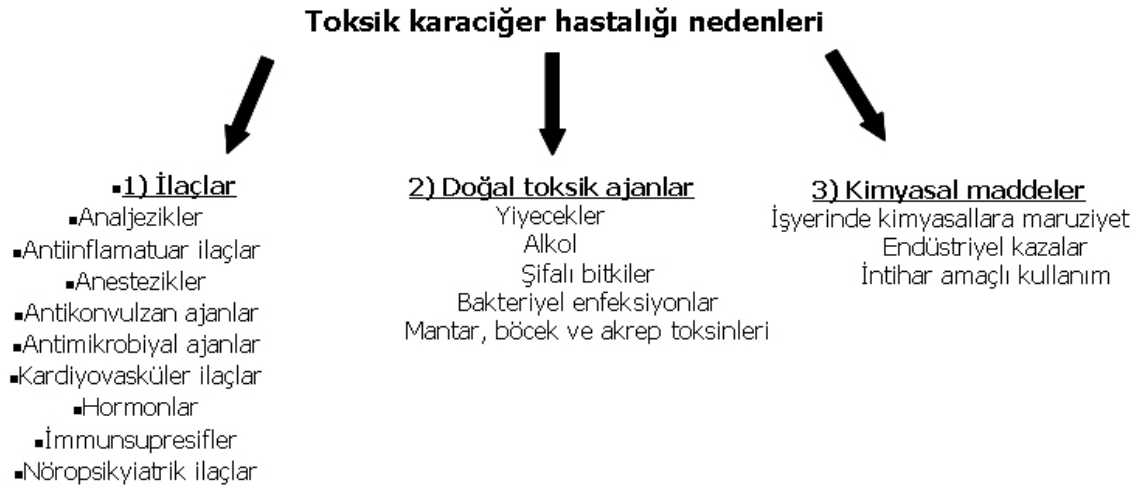
Karaciğer tümörlerinden hepatoselüler adenom en sık olmakla birlikte, anjiyosarkom, kolanjiyokarsinom, hepatosellüler karsinoma

neden olan ilaçlarda vardır. Oral kontraseptifler, anabolik steroidler, östrojenler adenoma yol açarken vinil klorid ve toratorast malign tümör gelişiminden sorumlu tutulmaktadır [1-4, 13].

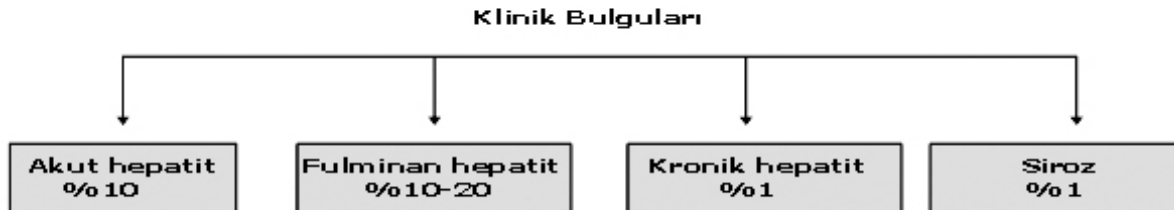Sonuç

Toksik hepatitler klinik ve morfolojik olarak karaciğer disfonksiyonu ile giden pek çok hastalık ile karışabilir. Hepatit tablosundan tümöre kadar değişen spektrumda karşımıza çıkabilir. En sık morfolojik bulgu akut hepatit olduğu için akut hepatit morfolojisi olan olgularda ayırıcı tanıda akılda tutulmalıdır. Morfolojik olarak değişikliklerin sentrobüler olması ve inflamasyonun eozinofil içermesi destekleyici bulgularındandır. Doğru tanı için klinikopatolojik korelasyon gerekir.

Tablo 1. Toksik hepatite neden olabilen ajanlar



Tablo 2. Toksik hepatitlerin klinik bulguları

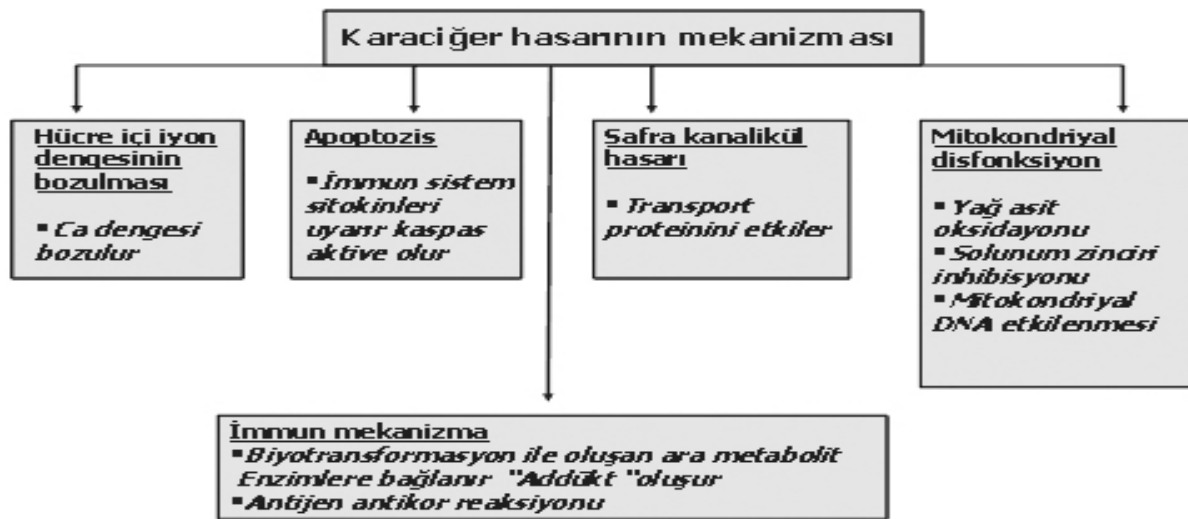

Tablo 3. Toksik hepatit gelişim mekanizmaları

Intrinsik	İdiyosenkrazik
Önceden tahmin edilebilir	En sık formu
Aşırı dozda ortaya çıkar	Doz ile ilişkili değil
Deneysel çalışmalarla gösterilir	Önceden tahmin edilemez
Zedelenme direkt, indirekt olabilir	Bireye göre değişir
Direkt; Hücre ve organellerde hasar	Genetik ve çevresel farklılıklar var
İndirekt; Metabolik yollarla veya	Deneysel gösterilemez
İmmun mekanizma	İlaç alımı- hasar süresi uzun olabilir.

Tablo 4. İntrinsik ve idiyosenkrazik yolla etki eden bazı ilaçlar

Intrinsik	İdiyosenkrazik
Valproat,	İNAH,
Asetaminofen,	Klorpromazin,
Metotroksat,	Diklofenak,
Kontraseptif steroidler,	Halotan,
Kokain,	Fenitoin,
Siklofosfamid	Asetilsalisilik asit,
	Eritromisin,
	Amoksisilin-klavulonat

Tablo 5. Toksik hepatit mekanizması

Kaynaklar

- Zimmerman HJ, Ishak KG. Hepatic injury due to drugs and toxins. In: MacSween RNM, Burt A, Portman B eds. Pathology of the liver. 4th ed. Philadelphia: Churchill Livingstone; 2002;14: 622-709.
- Broulac-Sage P, Balabaud C. Toxic and drug induced disorders of the liver. In Odze R, Goldblum J, Crawford J eds. Surgical Pathology of the GI tract, Liver, Biliary tract and Pancreas. Philadelphia: Saunders; 2004; 833-61.
- Scheuer P. Liver biopsy interpretation. 4th ed. Philadelphia: WB Saunders; 1988; 99-113.
- Lee R. Diagnostic liver pathology. First ed. St Louis: Mosby; 1994; 342-78.
- Narci C, Teoh Geoffrey C, Farrell. Liver Disease Caused by Drugs In; Feldman ed; Sleisenger & Fordtran's Gastrointestinal and Liver Disease, 8th ed; Philadelphia: Saunders; 2006:1807-43.
- Brunt E, Clouston A. Advanced liver pathology: Current controversies/advances. Pathology International 2004; 54: 287-302.
- Shad JA, Chinn CG, Brann OS. Acute hepatitis after ingestion of herbs. South Med J. 1999; 92:1095-7.
- Lucena MI, Cortes MG, Cueto R, Duran L, Andrade RJ. Assessment of drug induced liver injury in clinical practice. Fundam Clin Pharmacol. 2008; 22: 141-58.

9. Kaplowitz N, Drug induced liver injury. Clin Infect Dis. 2004; 38: 544–8.
10. Abboud G, Kaplowitz N. Drug induced liver injury. Drug Saf. 2007; 30: 227-94.
11. Hussaini SH, Farrington EA. Idiosyncratic drug induced liver injury: an overview. Expert Opin Drug Saf. 2007; 6: 673-84.
12. Eren M, Temizel İ, Koçak N. İlaça bağlı hepatotoksisite. Çocuk Sağlığı ve Hastalıkları Dergisi 2004; 47: 222–27.
13. Goodman Z, Ihsak K. Medical diseases of the liver. In Silverberg's Principles and practice of Surgical Pathology and Cytopathology. 4th ed. Elsevier: Churchill Livingstone; 2006; 1475–1500.
14. Fontana RJ. Acute liver failure due to drugs. Semin Liver Dis. 2008; 28: 175-87.
15. Norris W, Paredes AH, Lewis JH. Drug induced liver injury in 2007. Curr Opin Gastroenterol 2008;24:287-97.
16. William E. Oxidative stress, toxic hepatitis, and antioxidants with particular emphasis on zinc. Exp Mol Pathol. 2003;75: 265–76.
17. Kamal MA, French SW. Drug-induced increased mitochondrial biogenesis in a liver biopsy. Exp Mol Pathol 2004; 77: 201– 204.
18. Lee WM. Drug induced hepatotoxicity. N. Engl J Med. 2003; 349: 474-85.
19. Jaeschke H, Gores GJ, Cederbaum AI et al. Mechanisms of hepatotoxicity. Toxicol Sci 2002; 65: 166-76.
20. Ioannis S. Elefsiniotis, George D. et al. Mixed Cholestatic/Hepatocellular Liver Injury Induced by the Herbicide Quizalofop-p-ethyl. Environ Health Perspect 2007; 115:1479-81.