

# Jinekolojide Kist Hidatid\*

Füsun VAROL<sup>1</sup>, Turgut YARDIM<sup>2</sup>, Filiz ÖZYILMAZ<sup>3</sup>

## ÖZET

*Adneksial kitle ile gelen infertil bir hastada görülen kist hidatid olgusu sunuldu. Kist hidatid, endemik zonda bulunan ülkelerde, adneksial kitlelerin ayırıcı tanısında yer alması gerekliliği bir kez daha vurgulandı.*

**Anahtar Kelime:** Kist Hidatik

## SUMMARY

### HYDATID CYST IN GYNECOLOGY

*We report the case of hydatid cyst in an infertile patient presented with an adnexial mass. Gynecological aspect of hydatid cyst is reemphasized in the differential diagnosis of an adnexial mass in the endemic zones.*

**Key word:** Hydatid cyst

Hidatid kist (echinococcosis veya hydatidosis), hayvancılıkla uğraşan ülkelerde sık rastlanan ve echinococcus denilen kurtçukların larva dönemini kapsayan bir patolojidir (Şekil I) (1). Vücudun çeşitli bölgelerinde hidatid kist bildirilmiştir (2). Ürogenital sisteme ait hidatid kistler oldukça nadirdir (3,4,5). Kist hidatid antijenlerine karşı toksik ve allerjik reaksiyonlar gelişebilmektedir (6).

Hidatid kist tedavisinde, cerrahi ve medikal tedavi birlikte kullanılmalıdır. Medikal tedavide yer alan kemoterapötik ilaçlar arasında, mebendazol ve albendazol gibi ilaçlar sayılabilir. Hastaların tedavi ve takiplerinde klinik ve çeşitli radyolojik ve immünolojik testler faydalıdır.

Bu olgu ile, kist hidatidin Türkiye gibi hastalık için endemik zon sayılabilen ülkelerde, çeşitli tümoral patolojilerin ayırıcı tanısında yer alması gerekliliği bir kez daha vurgulandı.

## OLGU SUNUMU

Yirmidört yaşında, 2 yıllık evli, nullipar bir hasta infertilite nedeniyle polikliniğimize müracaat

etti. Özgeçmişinde hastalık ve operasyon yoktu. Jinekolojik muayenesi ve ultrasonografi sonucu, orta hatta, uterustan ayrı, oldukça mobil, kistik ve içinde yer yer polipoid yapılar içeren 15x15 cm boyutlarında kitle bulundu. Yapılan laparotomi ile, pelvis peritoneal kavitesinde düzgün yüzeyli, omentumla, zayıf iltisaklar yapan, 15x15 cm boyutlarında semi solid kitle total olarak, rüptüre olmaksızın çıkarıldı. Omentektomi de yapıldı.

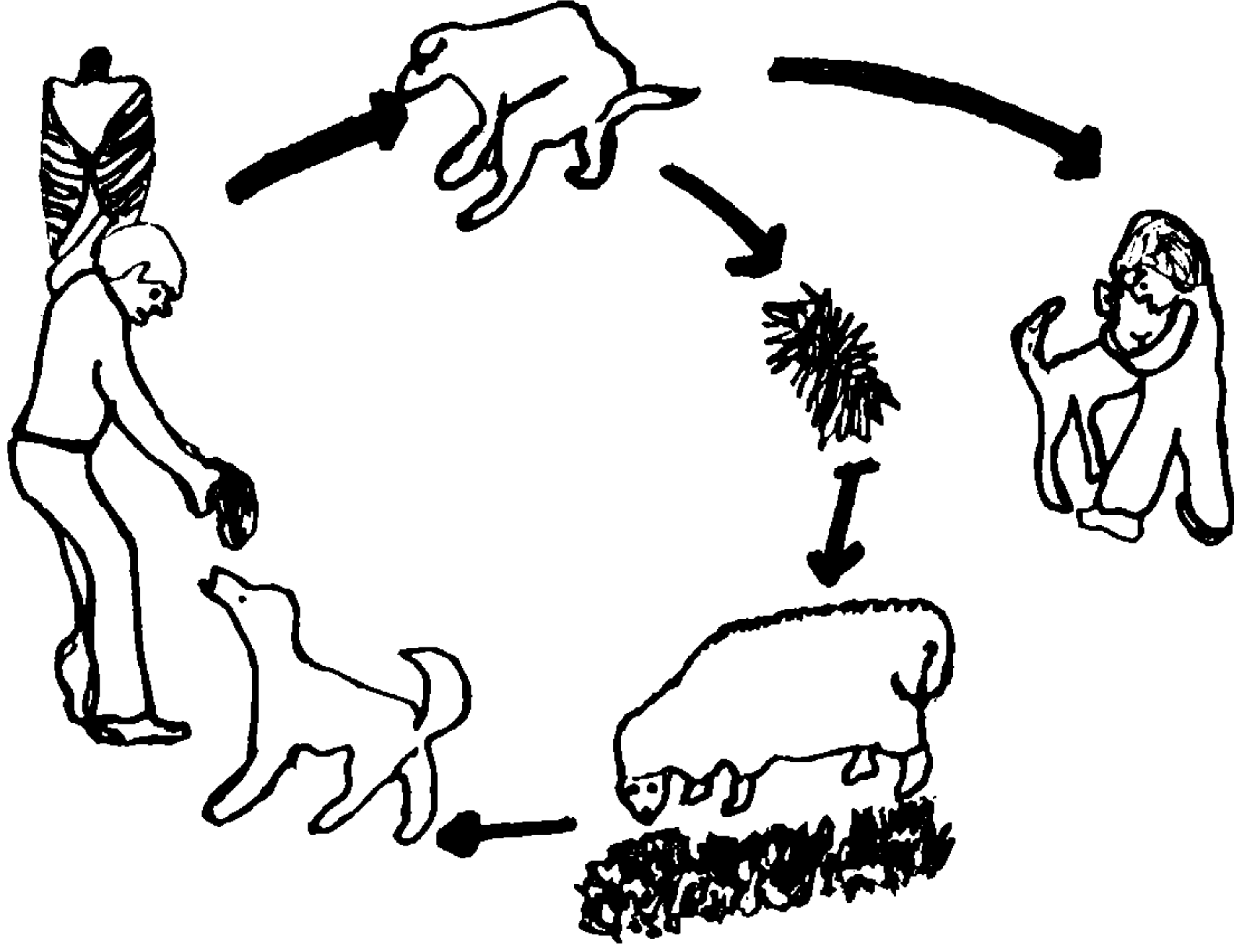
Fallopian tüp etrafındaki adezyonlardan temizlendi. Batın içi ve pelvis içi organların palpasyonunda patoloji saptanmadı. Kitlenin makroskopisinde, 15 cm çapında dış yüzü fibrotik kesemsi özellikte bir doku ile çevrili, açıldığında tipik kütiküler membranı olan kist hidatide özgü görünüm (Şekil II) izlendi. Kisti seröz özellikte bir sıvı doldurmakta idi ve iç yüzünde 0.5-1 cm çaplarında multiple papiller çıkıntılar mevcuttu. Histopatolojik incelemede ise, dışta fibrohyalinize cidari duvar, içte lameller yapıda kütiküler membran ve germinatif epitel, ayrıca makroskopisinde belirtilen papiller alanlarda çok sayıda canlı skoleksler izlendi (Şekil III, IV). Hastaya,

\* Bu olgu, 6-11 Kasım 1994 tarihleri arasında Antalya'da düzenlenen 4. Ulusal Jinekolojik Onkoloji Kongresinde 'Poster' olarak sunulmuştur.

<sup>1</sup> Yrd. Doç. Dr., Trakya Üniversitesi, Tıp Fakültesi, Kadın Hastalıkları ve Doğum Anabilim Dalı, EDİRNE

<sup>2</sup> Prof. Dr., Trakya Üniversitesi, Tıp Fakültesi, Kadın Hastalıkları ve Doğum Anabilim Dalı, EDİRNE

<sup>3</sup> Yrd. Doç. Dr., Trakya Üniversitesi, Tıp Fakültesi, Patoloji Anabilim Dalı, EDİRNE



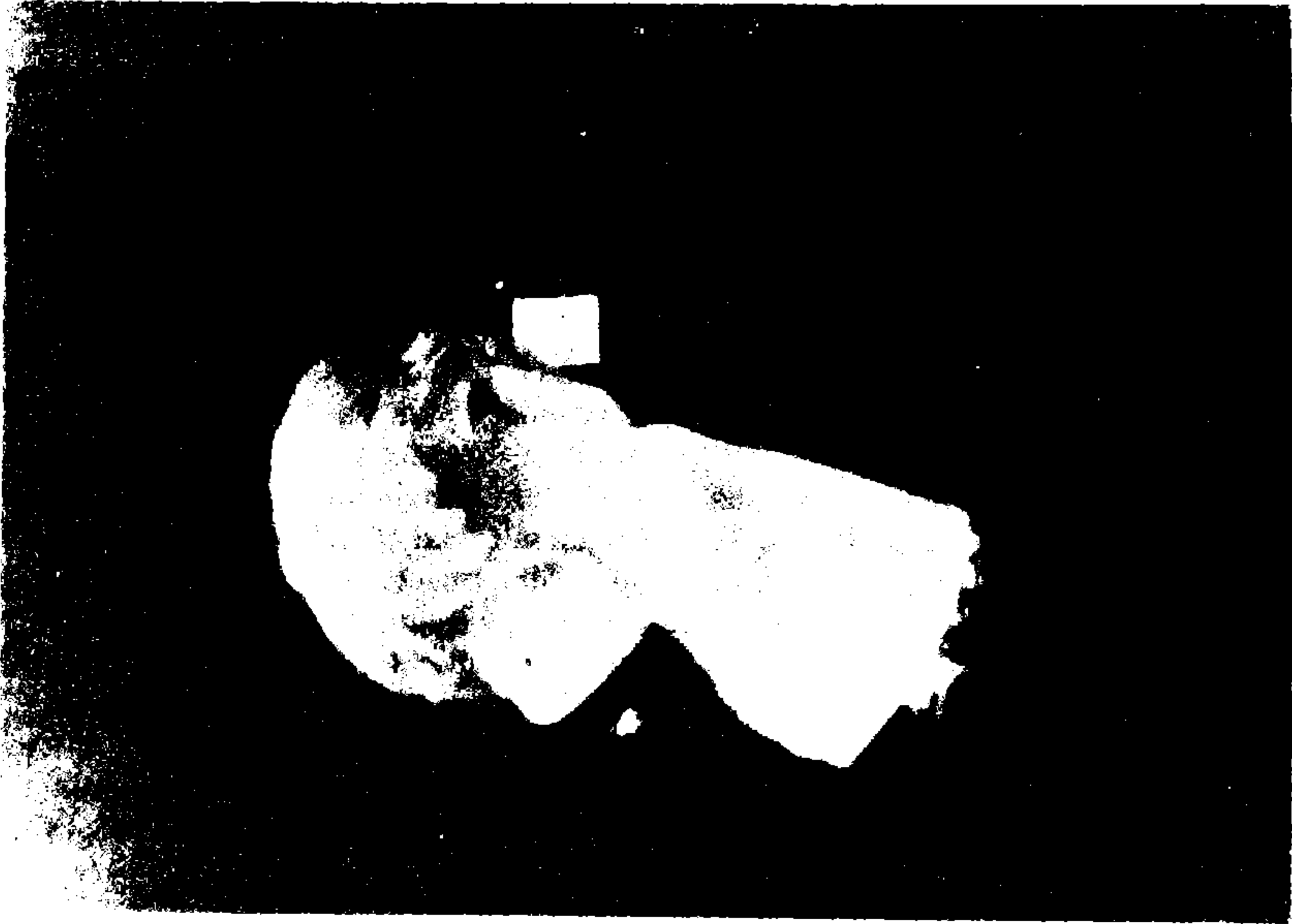ŞEKİL I. Hidatid kist etkeni echinococcus denilen kurtçukların çeşitli canlılar arasında geçiş yolları.

mebendazol tabl, 50-70 mg/kg, 6 ay, postoperatuar 1.günden başlayarak verildi. Ultrasonografiyle karaciğerin incelenmesinde, kist hidatide ait herhangi bir patolojik bulgu saptanmadı. Ayrıca, postoperatuar 1. günde yaptırılan indirekt hemagglutinasyon testi negatif olarak bulundu. Şifa ile taburcu edildi. Operasyondan 6 ay sonraki


kontrollerde hasta iyi durumda bulunup, kist hidatid ile ilgili bir patoloji görülmedi.

#### TARTIŞMA

Pelvis içerisindeki hidatid kistler, genellikle hepatic kist hidatidin rüptürüne bağlı gelişebilir.



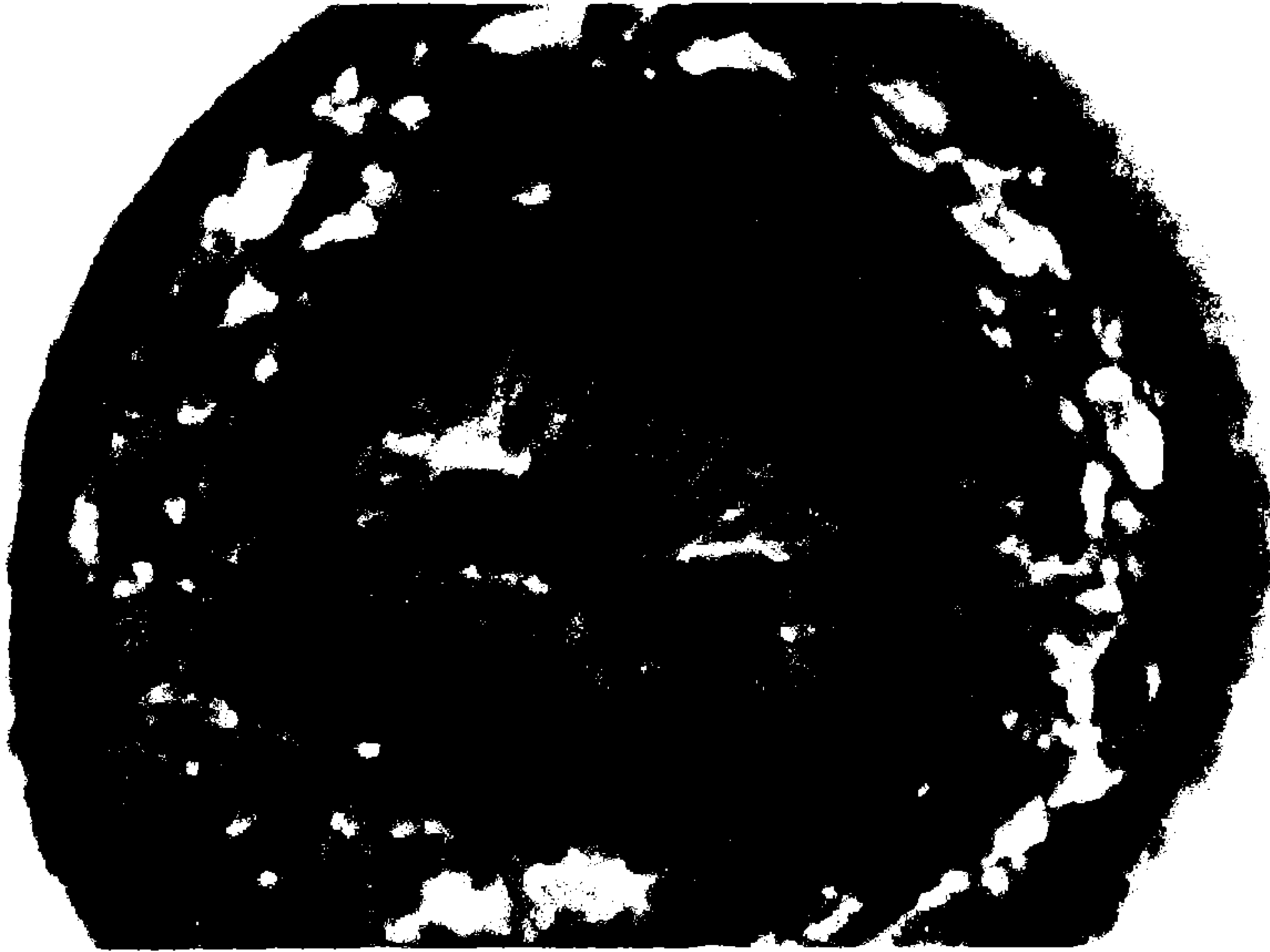
ŞEKİL II. Çıkarılan kist hidatid makroskopisi.



**ŞEKİL III.** Kist hidatidin makroskopisinde görülen papiller alanlardan alınan kesitlerde canlı skolekslerin görünümü.

Olgumuzdaki kist hidatikte karaciğerde bir patoloji saptanmamıştır ve hastalık primer olarak peritoneal kavitede lokalize görünümündedir. Sistemik yolla gelen larvaların peritoneal kavitede kist hidatid haline dönüşmesi sonucu oluşması muhtemeldir. Bu dönüşümde, hasta ile parazit arasındaki immüno- lojik, peritoneal etkenler rol oynamaktadır.

Peritoneal kavitede oluşan hidatid kistler çeşitli klinik tablolarla ortaya çıkabilir. Örnekler arasında, sarılık ve yüksek serum amilazı ile seyreden ve kist hidatid rüptürü sonucu ortaya çıkan akut abdomen tablosu veya hastamızda olduğu gibi infertilite nedenlerinin araştırması sırasında karında bir kitle olarak çıkması sayılabilir.



**ŞEKİL IV.** Kist hidatidin makroskopisinde görülen papiller alanlardan alınan kesitlerde canlı skolekslerin görünümü.



Kist hidatidin tanı yöntemleri önem kazanmıştır. Bu yöntemler arasında, basit bir direkt batın grafisi ile karaciğerde kalsifikasyon gösteren bir kist hidatidin ortaya çıkarılması, ultrasonografi, komputeze tomografi, radionüklid ile tarama yöntemleri gibi görüntüleme yöntemleri sayılabilir. İmmünolojik tanı yöntemleri arasında ise, immünoelektroforesis, indirekt hemagglutinasyon testi, lateks agglutinasyon testi, kompleman fiksasyon testi ve ELISA yöntemleri sayılabilir. Casoni testi (intradermal test) kistin primer tanısında yanıtıcı sonuçlar verebilir. Olgudaki hidatid kistin tanı, takip yöntemi olarak ultrasonografi, indirekt hemagglutinasyon testi kullanıldı. Erken postoperatuar dönemde yapılan indirekt hemagglutinasyon testinin negatif olarak

bulunması, patolojinin kendisini tam olarak sınırlaması veya hastanın immünolojik durumu ile ilgili nedenlerle ile açıklanabilir. Ayrıca, yalancı negatiflik de bir olasılık içerisinde. Diğer taraftan, indirekt hemagglutinasyon testi de postoperatif dönemdeki takiplerde çok faydalı gözükmemektedir, çünkü pozitif bir sonucun negative dönmesi çok zaman alabilmektedir. Bu test, Schistosomiasis ve Nematod infestasyonlarında da pozitif olarak bulunduğundan, bu parazit infestasyonlarının görüldüğü ülkelerde, kist hidatik için kullanılması yalancı pozitifliklere neden olabilmektedir.

Sonuç olarak, kist hidatid, pelviste görülen kitlelerin de ayırıcı tanısında düşünülmalıdır.

### KAYNAKLAR

1. Kune GA. Hydatid Disease. In: Schwartz SI, Ellis H, editors. *Maingot's Abdominal Operations*, 8 th ed. (Vol.2) Norwalk, Connecticut: Appleton-Century-Crofts, 1990; 1606.
2. von Lichtenberg F, Lehman JS. Parasitic diseases of the genito-urinary system. In Harrison JH, Gittes RF, Perlmutter AD, Stamey TA, Walsh PC, eds. *Campbell's Urology*, 4 th edn. Vol.1. Philadelphia: Saunders, 1978, 631-3.
3. Komongui DG, Diouf A, Dao B, Gentile B, Bah MD, Diadhiou F: Hydatid cyst of the uterus. *Dakar Med*, 35:2:162-7, 1990.
4. Solidoro G, Del Gaudio GA: Hydatid cysts of the ovary. Description of a case. *Minerva Chir*, 46:10:571-575, 1991.
5. Afşar H, Yağcı F, Aybastı N, Meto S. Hydatid Cyst of the kidney. *Br J Urol*, 73:1:17-22, 1994.
6. Moneret-Vautrin DA, Gay G. The so-called idiopathic anaphylaxis : allergic and pseudo-allergic reactions. *Allerg Immunol Paris*, 23:3:89-93, 1991.