

Akut Renal Obstrüksiyonda İntrarenal Doppler Us*

Önder SAYINBAŞ¹, Ogün KAYMAK¹, Esat KAYA², Mehmet ÖZER¹, Nafiz ÇOKAL¹, Bilge ÇAKIR³

ÖZET

Amaç: Akut renal obstrüksiyonda dupleks Doppler ultrasonografinin standart ultrasonografik değerlendirmeye katkısı araştırıldı.

Gereç ve yöntem: 25 unilaterale akut renal kolik olgusu gri skala ve renkli Doppler US ile incelendi. Tüm olgularda her iki böbrekten en az üç intrarenal arteriyel akım örneği alınarak obstrükte böbreklerde ortalama RI ve PI değerleri bulundu.

Bulgular: Her iki değerde de normal kontralateral böbreğe oranla istatistiksel olarak anlamlı yükselme saptandı ($p < 0,05$). 25 olgunun 15 'inde değişik derecelerde piyelokaliektazi görüldü. 10 olguda ise, gri skala bulgusu olmaksızın diğer böbreğe oranla artmış indeks değerleri belirlendi.

Sonuç: Akut renal kolik olgularında intrarenal Doppler US'de renal perfüzyon değerlerinin belirlenmesinin radyolojik tanıyı destekleyeceği kanısına varıldı.

Anahtar Kelimeler: Böbrek, Akut Obstrüksiyon, Doppler US

SUMMARY

INTRARENAL DOPPLER US IN ACUTE RENAL OBSTRUCTION.

Aim: We evaluated the contribution of duplex Doppler ultrasound (US) to the standard ultrasonographic assessment in the acute renal obstruction.

Material and method: 25 patients with unilateral acute renal colic were examined by gray scale and color Doppler US. In each patient, at least three intrarenal arterial flow samples were obtained from both kidneys, the average RI and PI values were calculated in obstructed kidneys.

Findings: Both values were statistically increased compared to the contralateral normal kidney ($p < 0,05$). In 15 of 25 patients different grades of pyelocaliectasis were found. The others (10 patients) had elevated index values compared to the other kidney but no findings of gray scale.

Conclusion: It is decided that in acute renal colic cases renal perfusion values determined by intrarenal Doppler US supports the radiological diagnosis.

Keywords: Kidney, Acute Obstruction, Doppler US

Bir çok merkezde akut renal kolik semptomu tanımlanan olgularda ilk tanı yöntemi olarak sıklıkla konvansiyonel ultrasonografi(US) kullanılmaktadır. Ayrıca, intravenöz piyelografi (IVP)'nin uygulanamadığı gebelik, iv. kontrast maddeye karşı

hassasiyet ve bilinen renal parankimal hastalıkta US tercih edilen modalitedir. Toplayıcı sistem dilatasyonunu göstermede sonografi sensitif bir methodur, fakat dilatasyon gelişmemiş akut

* Ekim 1996 - 15.Ulusal Radyoloji Kongresinde Poster olarak sunulmuştur.

¹ Araş.Gör., Dr., Trakya Üniversitesi Tıp Fakültesi Radyodiagnostik Anabilim Dalı, EDİRNE

² Yrd.Doç.Dr., Trakya Üniversitesi Tıp Fakültesi Üroloji Anabilim Dalı, EDİRNE

³ Doç.Dr., Trakya Üniversitesi Tıp Fakültesi Radyodiagnostik Anabilim Dalı, EDİRNE

obstrüksiyon olgularında kullanımının kısıtlılığı bilinmektedir (1).

Son yıllarda çeşitli çalışmalarla renkli Doppler US spektral analizinin üreteral obstrüksiyon tanısındaki yeri araştırılmıştır. Renal arteriyel direnç artışının üreter obstrüksiyonunda en erken fizyolojik değişim olduğu laboratuvar deneylerinde gösterilmiş (2,3) ve intrarenal vazokonstrüksiyonun lokal olarak meydana geldiği, unilateral obstrüksiyonlu hastaların kontrateral böbreğinde ise normal akım değerlerinin alındığı bildirilmiştir. Çeşitli yayınlarda dupleks Doppler incelemeye obstrükte böbreğin residiv indeks (Rİ) değerlerindeki anlamlı artış belirtilmiş ve Doppler US ile arteriyel dalga formları ölçülerek, pelvikalsiyel dilatasyon olan ve olmayan olgularda obstrüksiyonun tanımlanması yanısıra, dilate obstrükte ve dilate nonobstrükte böbreklerin ayırımında Doppler US'nin kullanılabileceği vurgulanmıştır (4-7). Çalışmamızda, akut üreteral obstrüksiyonlu hastalarda renkli Doppler US'nin tanıya katkısı ve doğruluk payı literatür verileri eşliğinde araştırıldı.

GEREÇ VE YÖNTEM

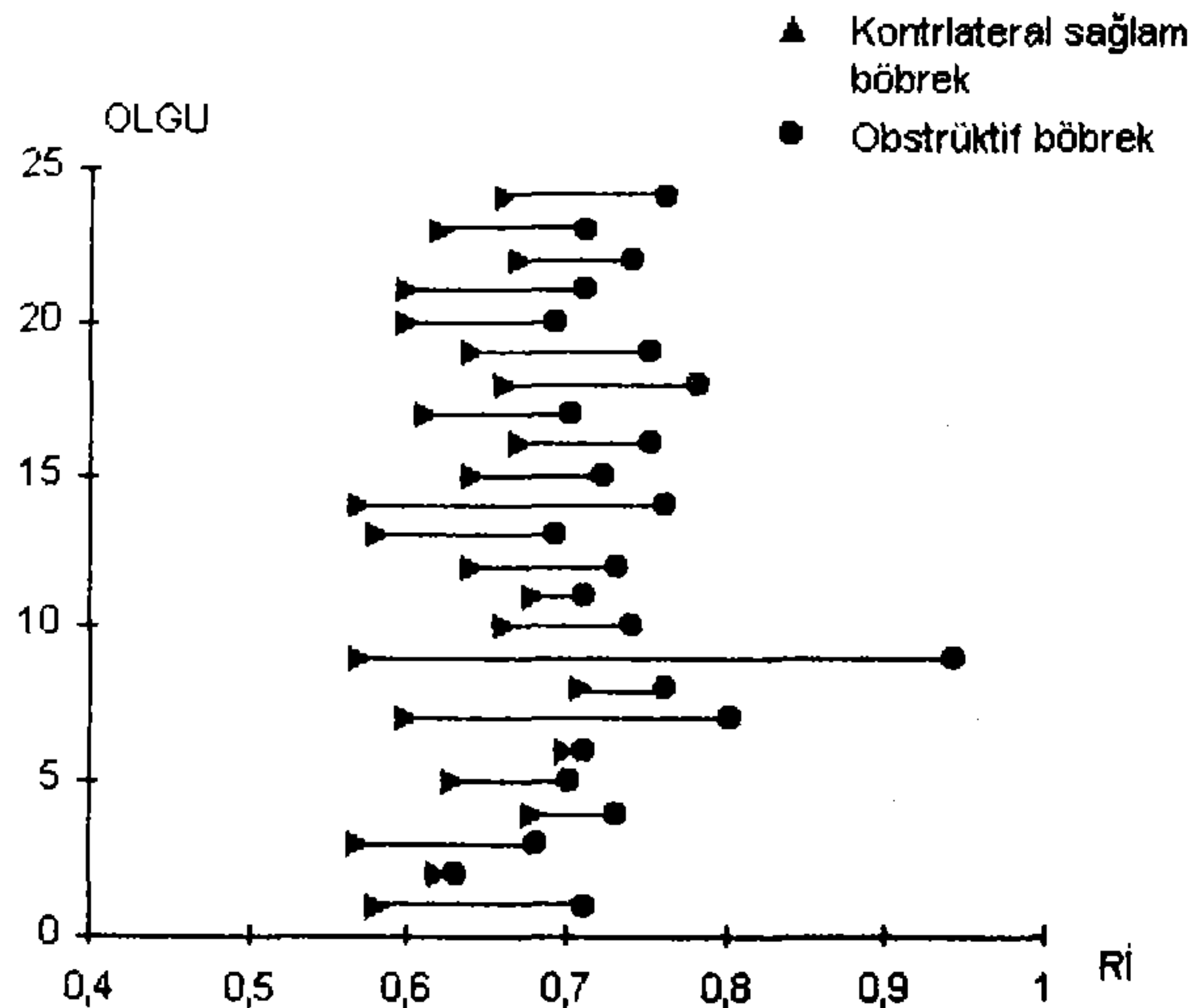
Trakya Ü. T. F. Radyodiagnostik ABD'da ocak-eylül 1996 tarihlerinde 4-36 saat içinde akut

renal kolik ön tanısı ile direkt batın grafisi (DBG), İVP veya US tetkiki istenen 15-45 yaşlarında 11 kadın, 14 erkek hasta incelendi. Klinik öyküleri, idrar tahlili, DBG ve İVP ile tanıya öncelikli yaklaşım sağlandı. Tüm hastalarda, renkli Doppler US cihazı (Esoate AU4 Idea) ile her iki böbreğe 3,5 MHz dar konveks proba B-mod inceleme yapıldı. Aynı olgularda uygun açıda ve artefakt oluşmayan düşük PRF değerlerinde alt, orta ve üst interlobar arterlerden Doppler spektrumu kaydedilip, ortalama Rİ ve Pİ değerleri saptandı.

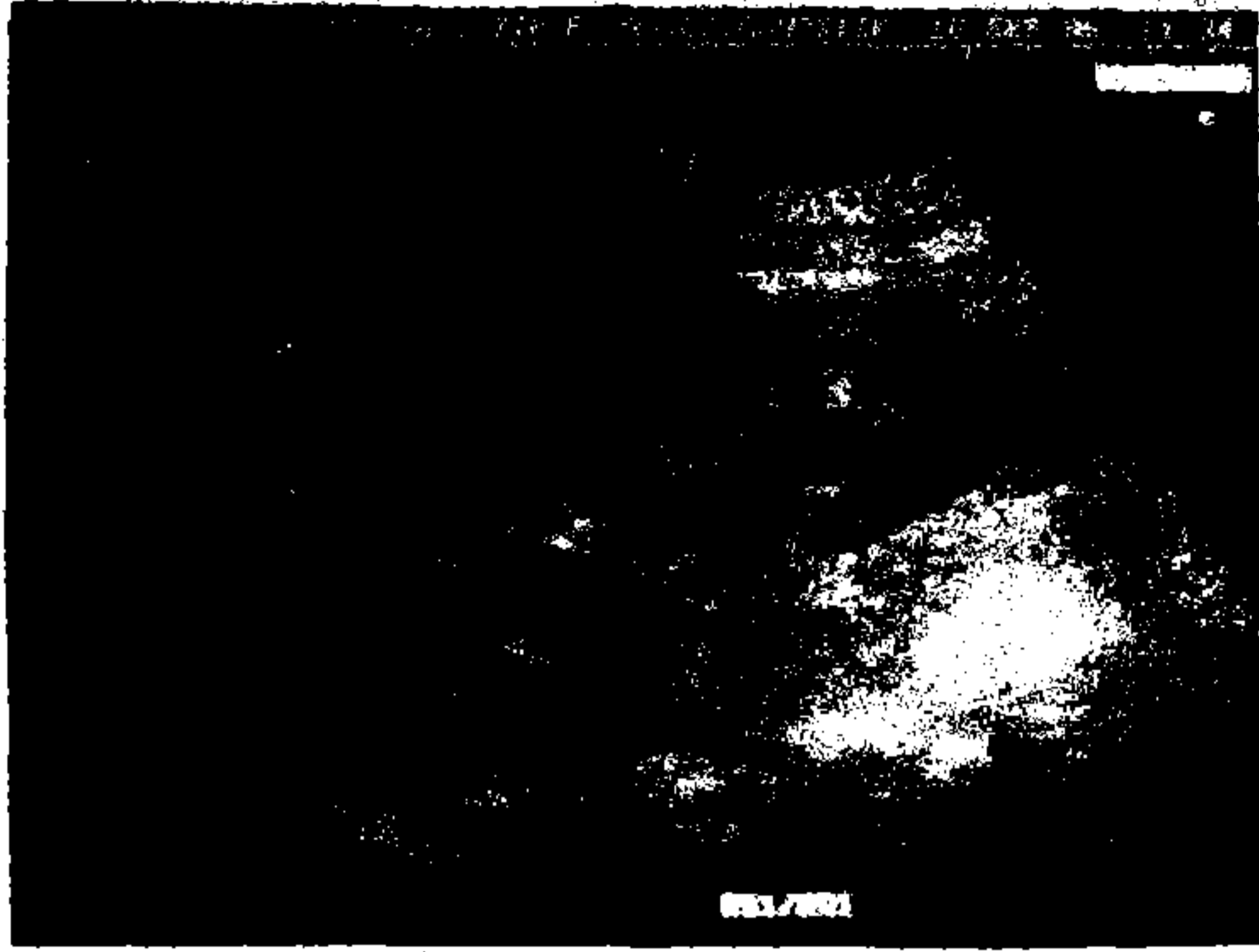
BULGULAR

Hastaların tümünde, DBG'de tek taraflı üreter kalkülü mevcuttu ve bu olguların 14'ünde konvansiyonel US ve İVP'de saptanan hafif ya da orta derecede üreteropelvikalektazi bulundu. 1 olguda sağda üreter alt uçta opak kalkül ile solda üreteropelvik darlığa bağlı GIII pelvikalektazi tespit edildi. Diğer 10 olguda her iki yöntemde de pelvikalektazi saptanmadı.

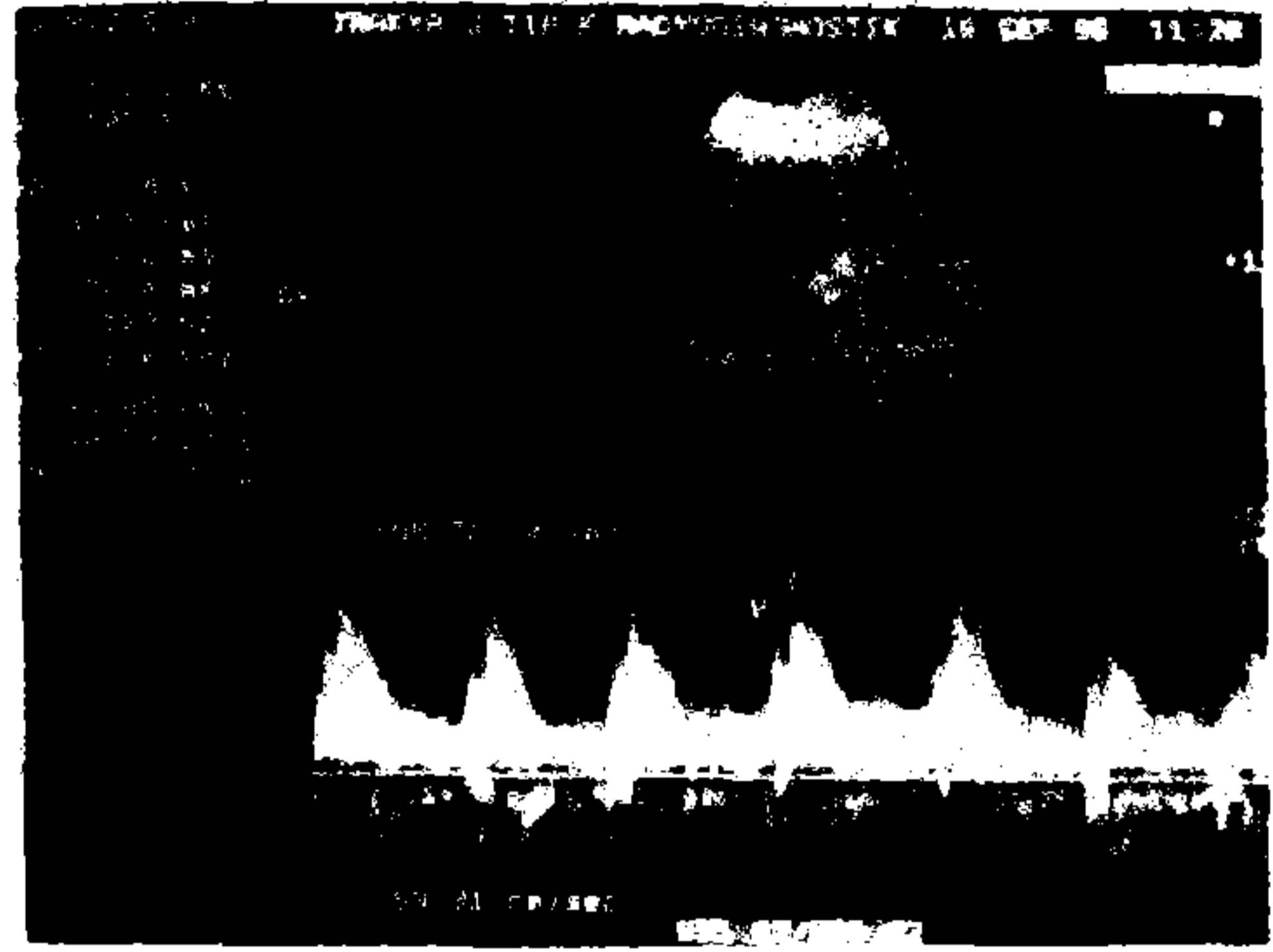
Doppler spektral analizde pelvikalsiyel dilatasyon olan 14 (Resim 1A,B,C) ve dilatasyon olmayan 9 olguda (Resim 2A,B,C) akut obstrükte böbreklerin Rİ ile Pİ değerlerinde artış gözlemedi (ort. Rİ: $0,73 \pm 0,06$, Pİ: $1,28 \pm 0,21$) (Grafik 1).



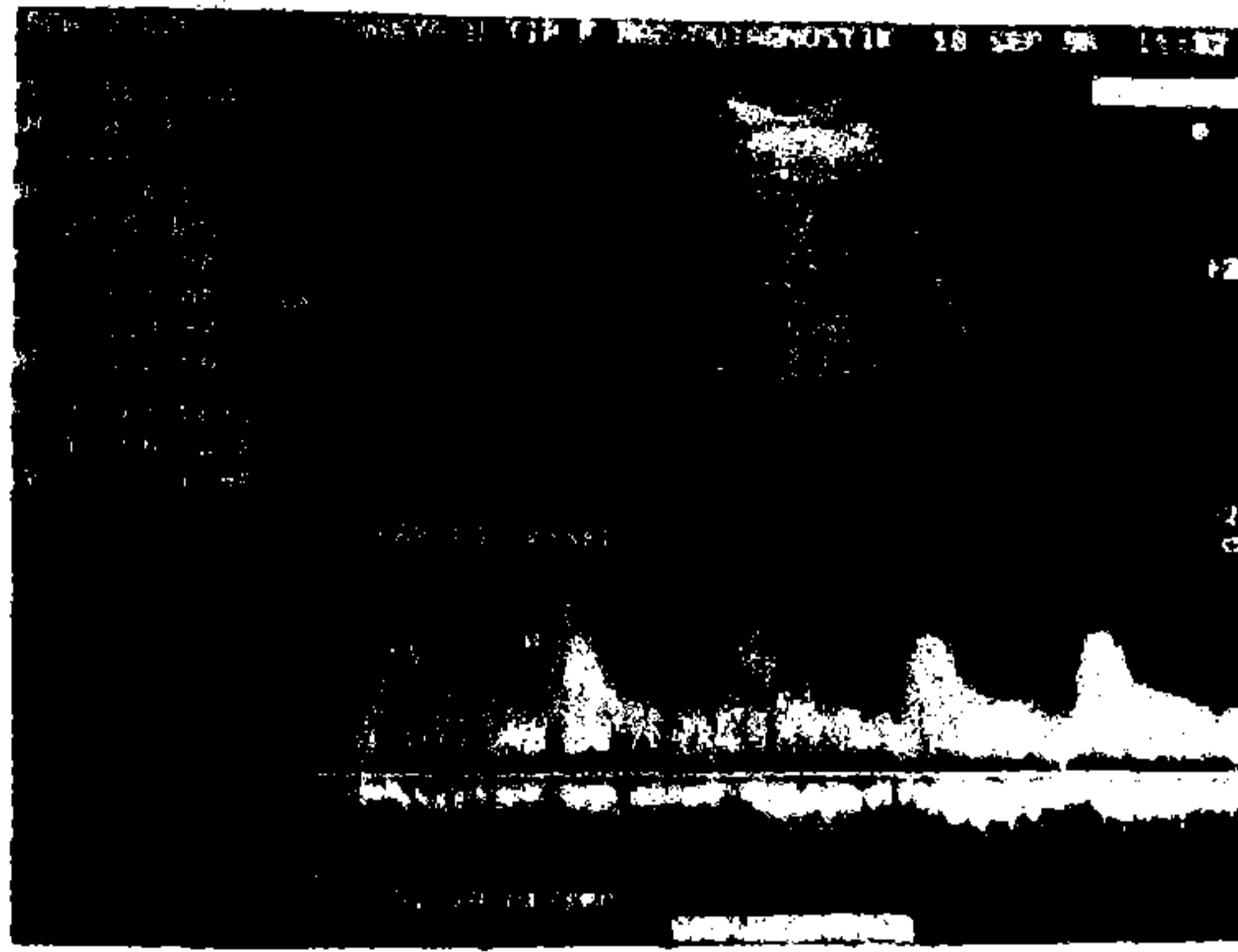
GRAFİK 1: Akut obstrüksiyonda ve kontrateral sağlam böbrekte Rİ değerleri.



1-A



1-B



1-C

RESİM 1: A,B) Akut üreterel obstrüksiyonda konvansiyonel US'de pelvikalisiyel dilatasyon ve RI'de artış(0,73), C) Diğer böbrekte normal RI değeri (0,64).

Kontrilateral böbreklerde RI ve PI değerleri 1 olgu hariç normal sınırlardaydı (RI:0,63±0,04, PI:1,0±0,1). Üreter kalkülüne rağmen dilatasyon olmayan 1 ve pelvikaliktazi görülen 1 hastada indeks değerlerinde artış tespit edilmedi, ancak takip incelemelerinde indeks değerlerinde yükselme belirlendi. Kontrilateral böbrekte üreteropelvik darlık saptanan bir olguda ise RI (0,78) ve PI (2,04) değerleri akut obstrüksiyona maruz kalan tarafın artmış değerlerinden de yüksekti (RI:0,75, PI: 1,69).

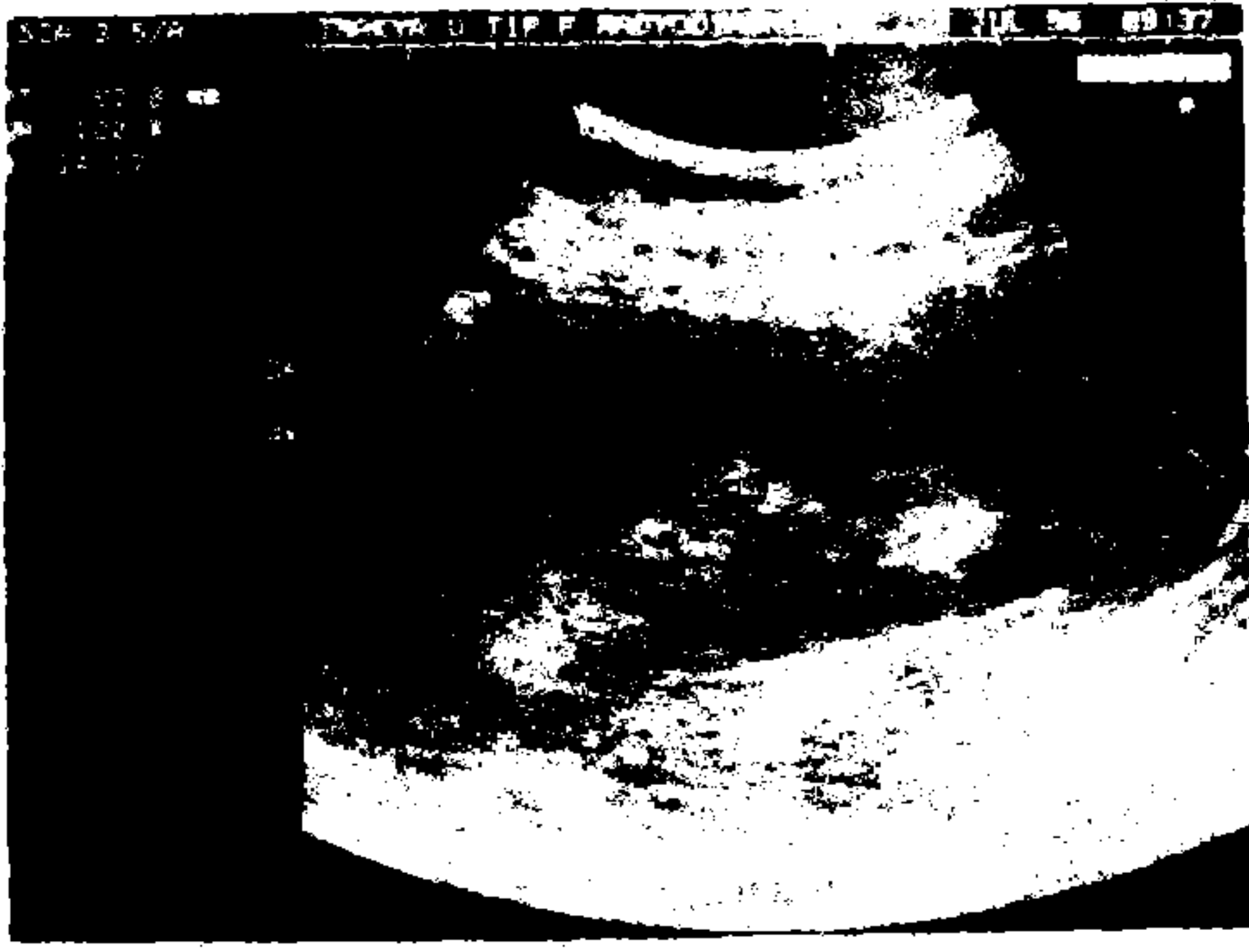Obstrükte ve kontrilateral böbrekteki RI ve PI ölçümleri Mc Nemar X² testi ile karşılaştırılarak aradaki fark anlamlı bulundu (P < 0,05).

TARTIŞMA

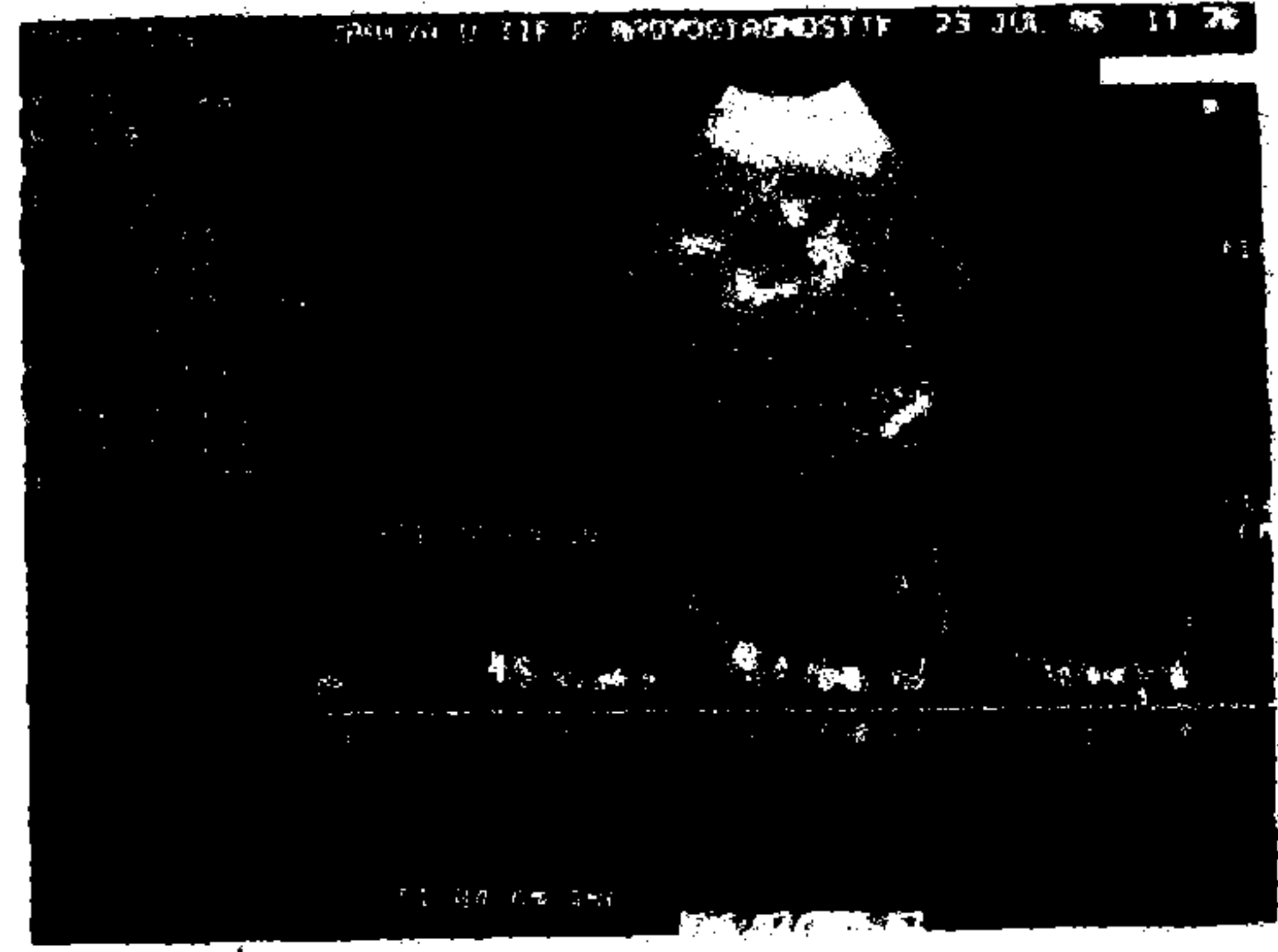
Konvansiyonel US'de pelvikalisiyel dilatasyon görülmesi obstrüksiyonu belirleyici bir bulgudur ve renal toplayıcı sistemdeki dilatasyonu göstermede konvansiyonel US'nin sensitivitesi yüksek olup,

renal koliğin tetkik ve takibinde önerilen bir metoddur (1). Ancak kaynaklarda akut obstrüksiyonda %30-35 oranında pelvikalisiyel dilatasyon görülmediği belirtilmektedir (1,4,8). Kaynaklarda obstrüksiyonun erken döneminde veya pasajın olduğu dilatasyonsuz obstrüksiyonlarda ve dilatasyon etiolojisinin ayırımında US'nin yetersiz kalabildiği bildirilmektedir (1, 4, 8).

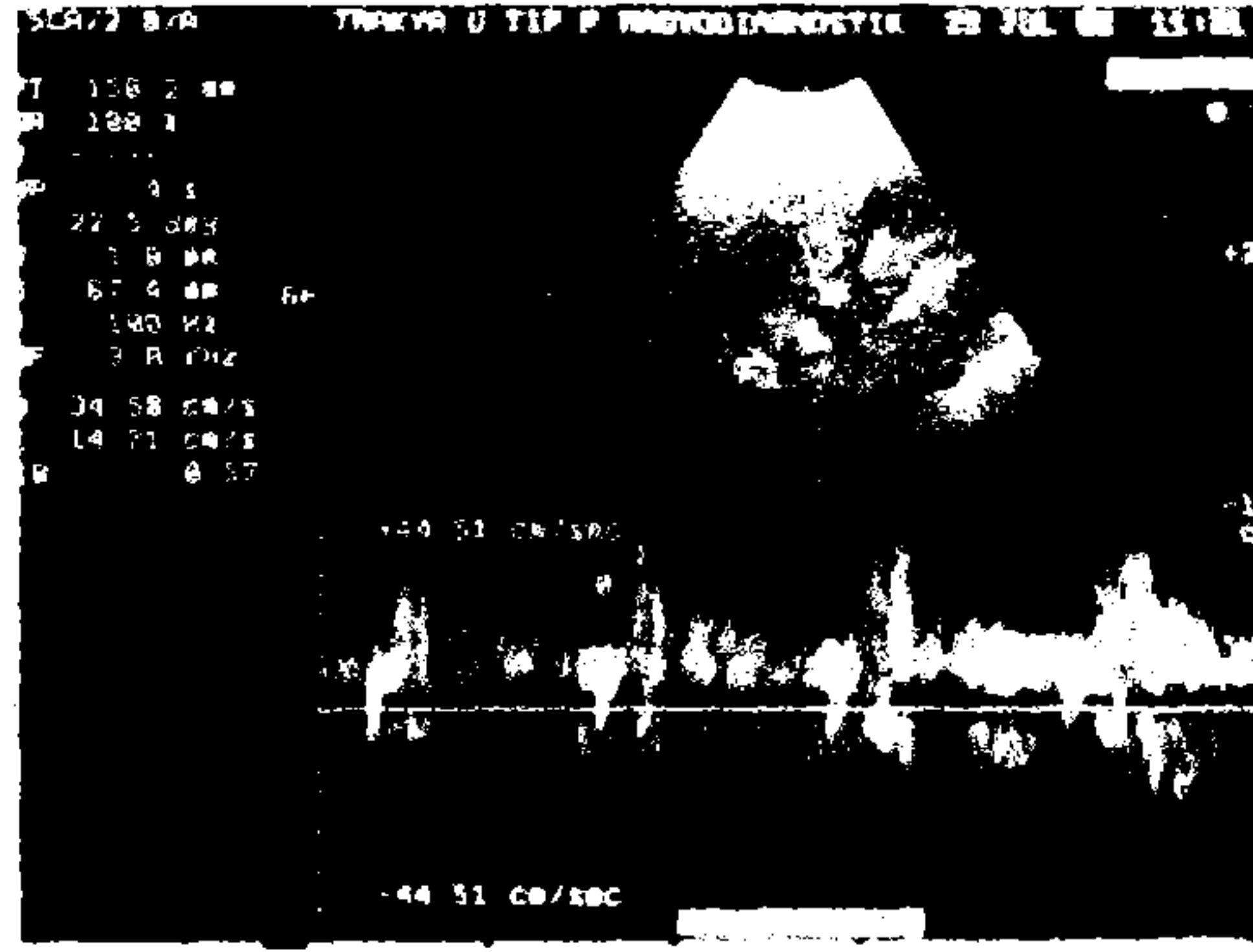
Köpekler üzerinde yapılan bir çalışmada, akut üreter obstrüksiyonunda önce üreteropelvik basınçta yükselme ile vasküler direnç artışına bağlı hemodinamik değişiklikler olduğu ve obstrüksiyonun devamlılığında dilatasyon geliştiği gösterilmiştir (3). Renal vasküler direnç yükselirken, diastolik akımda düşüş ve buna bağlı olarak RI ve PI değerlerinde artış meydana gelmektedir. Bu durum dilatasyonun yokluğunda akut üreterik obstrüksiyonun Doppler US incelemeye tanınmasına olanak vermektedir.



2-A



2-B



2-C

RESİM 2: A) B-mod US'de pelvikalisiyel dilatasyonsuz akut üreteral obstrüksiyon, B-C) Aynı olgunun spektral analizinde obstrükte böbrekte kontrilateral normal böbreğe oranla artmış indeks değerleri.

Çalışmalarda, akut obstrükte böbreklerin en az % 90'ında RI değerinin, kontrilateral böbrek ve kontrol grubuna göre daha yüksek olduğu ve bu yükselmenin dilatasyon olmadan da izlendiği tespit edilmiştir(3-6,9,10). Platt ve arkadaşlarının çalışmasında, 23 akut renal obstrüksiyon olgusunun Doppler spektral analizinde normal böbreklerde bulunan ortalama RI değerleri 0,70'den küçük olup, $0,60 \pm 0,04$ olarak belirlenmiştir. Obstrükte böbreklerde ise aynı değer $0,77 \pm 0,07$ 'dir ve her iki veride istatistiksel olarak anlamlı farklılık saptanmıştır(5). Bir başka çalışmada, obstrükte böbreklerde ortalama RI $0,70 \pm 0,06$ ve kontrilateral normal böbrekte $0,62 \pm 0,06$ bulunmuştur(8). Her iki çalışmada aynı olguda en az 0,08-0,1 RI farkı belirtilmiştir. Olgu grubumuzda kaynaklarla uyumlu olarak, obstrüksiyonun olduğu tarafta RI değerleri 0,67 ile 0,79 arasında (ortalama 0,73) ve ortalama PI $1,28 \pm 0,21$ bulundu; karşı normal böbrekte ortalama RI $0,63 \pm 0,04$, PI $1,00 \pm 0,1$ ve aynı olgularda RI farkı ortalama $0,106 \pm 0,04$ idi.

Rodger ve arkadaşlarının araştırmasında (8), parsiyel obstrüksiyonda normal RI değerleri ($0,646 \pm 0,067$) bulunmuştur ve tanıda Doppler US incelemeyi sınırlayıcı bir faktör olarak vurgulanmıştır. Obstrüksiyonun erken safhalarında (ilk 2-5 saat) veya piyelosinus ektravazasyonunda normal RI değerinin beklendiğini ve Doppler incelemenin renal kolik başlangıcından en az 6 saat sonra tekrar edilmesi gerektiği bildirilmiştir (6,8). Çalışmamızda iki olguda renal kolik başlangıcında anlamlı farklılık belirlenmeyen bilateral normal RI değerleri, tekrarlanan incelemelerde obstrükte taraf lehine artış gösterdi.

Sonuç olarak, intrarenal renkli Doppler US'nin akut renal kolik semptomları veren hastaların değerlendirilmesinde, dilatasyon gelişmemiş obstrüksiyonlarda, direkt veya kontrastlı radyografik incelemelerin sakıncalı olduğu ya da optimal sonuç vermeyeceği olgularda standart sonografik muayeneye ek olarak kullanılmasının tanıya katkı sağlayabileceği kanısına varıldı.

KAYNAKLAR

1. Klahr S, Buerkert J, Morrison A: Urinary tract obstruction. In: Brenner BM, Rector FC, eds. The kidney. 3rd ed. Philadelphia, Pa: Saunders, 1986; 1449-82.
2. Erwin BC, Carrol BA, Sommer FG: Renal colic: the role of ultrasound in initial evaluation. Radiology 1984; 152:147-50
3. Dodd GD, Kaufman PN, Bracken RB: Duplex Doppler evaluation of urinary obstruction in dogs. J Urol 1991 ; 145: 644-6
4. Platt JF, Rubin JM, Ellis JH, Di Pietro MA: a) Duplex Doppler US of the kidney: differentiation of obstructive from nonobstructive dilatation. Radiology 1989; 171:515-7
5. Platt JF, Ellis JH, Rubin JM: Acute renal obstruction: Evaluation with intrarenal duplex Doppler and conventional US. Radiology 1993; 186: 685-88
6. Platt JF, Ellis JH, Rubin JM: Role of renal Doppler imaging in the evaluation of acute renal obstruction. AJR 1995 ; 164: 379-80
7. Kessler RM, Quevendo H, Lankau CA, Seijas FR, Akselrad AC, Altman DH, Kessler KM: Obstructive vs nonobstructive dilatation of renal collecting system in children. AJR 1993 ; 160: 353-357
8. Rodger PM, Bates JA, Irving HC: Intrarenal Doppler ultrasound studies in normal and acutely obstructed kidneys. Br J Radiol 1992 ; 65: 207-12.
9. Gilbert R, Garra B, Gibbons MD: Renal duplex Doppler ultrasound: an adjunct in the evaluation of hydronephrosis in the child. J Urol 1993; 150: 1192-4
10. Brkljacic B, Drinkovic I, Sabljari-Matovinovic M, Soldo D, Morovic-Vergles J, Vidjak V, et al : Intrarenal Doppler sonographic evaluation of unilateral native kidney obstruction. J Ultrasound Med 1994; 13: 197-204