

# Varikosel Tanısında Fizik Muayene, Standart ve Renkli Doppler US Korelasyonu\*

Ogün KAYMAK<sup>1</sup>, İrfan Hüseyin ATAKAN<sup>2</sup>, Önder SAYINBAŞ<sup>1</sup>,  
Mehmet ÖZER<sup>1</sup>, Leyla YILDIZ<sup>1</sup>, Bilge ÇAKIR<sup>3</sup>

## ÖZET

**Amaç:** Genel popülasyonda varikosel insidansı yüksek olup, erkek infertilite nedeni olarak önemli rol oynadığı bilinmektedir. Bu çalışmada, infertil olgularda gri skala ve renkli Doppler ultrasonografinin varikosel tanısındaki yeri araştırıldı.

**Gereç ve yöntem:** Çalışmamızda, 35 infertil olguda 7.5 - 10 MHz lineer transduser ile skrotal ultrasonografi (US) uygulandı. Gri skala incelemede, plexus pampiniformisde çapı 2 mm.'den geniş ve Valsalva ile en az 1mm. çap artışı gösteren ven varlığı ile renkli Doppler US'de supin ve/veya erekt pozisyonda retrograd akımın gösterilmesi tanıda kriter olarak kabul edildi.

**Bulgular:** Standart ve renkli Doppler US sonuçları, fizik muayene bulguları ile karşılaştırılarak istatistiksel analizleri yapıldı. 70 testis tetkikinde 18 (% 25.7) subklinik varikosel tanısı konuldu.

**Sonuç:** Renkli Doppler US'nin erkek infertilite olgularında ilk tercih edilecek radyolojik tanı yöntemi olduğu vurgulandı.

**Anahtar Kelimeler:** Varikosel; Ultrasonografi; Doppler

## SUMMARY

### CORRELATION OF PHYSICAL EXAMINATION, STANDART AND COLOUR DOPPLER US IN DIAGNOSIS OF VARICOCELE.

**Aim:** In general population, the incidence of varicocele is high and is known to play an important role being a cause to male infertility. In this study, in infertile cases the role of gray scale and color Doppler US in varicocele diagnosis establishment was investigated.

**Material and method:** In our study, scrotal ultrasonography (US) with 7.5 - 10 MHz linear transducer was performed in 35 infertile subjects. In gray scale evaluation, the criteria for diagnosis were veins in plexus pampiniformis higher than 2 mm. in diameter and with Valsalva's maneuver a dilatation at least 1 mm. in diameter. In color Doppler US, the presence of retrograde flow in supine and/or erect positions was accepted as a criteria for diagnosis.

**Findings:** Standard and color Doppler US results, are compared to physical examination and statistical analyses were made. In 70 testicular examinations, 18 (25.7%) subclinical varicocele cases were diagnosed.

**Conclusion:** Color Doppler US was considered to be a first choice radiological diagnostic method in male infertility cases.

**Keywords:** Varicocele; Ultrasonography; Doppler

\* 6-10 Ekim 1996 15. ULUSAL RADYOLOJİ KONGRESİ'nde poster olarak sunulmuştur.

<sup>1</sup> Araş.Gör.Dr., Trakya Üniversitesi Tıp Fakültesi Radyodiagnostik Anabilim Dalı, EDİRNE

<sup>2</sup> Yrd.Doç. Dr., Trakya Üniversitesi Tıp Fakültesi Üroloji Anabilim Dalı, EDİRNE

<sup>3</sup> Doç.Dr., Trakya Üniversitesi Tıp Fakültesi Radyodiagnostik Anabilim Dalı, EDİRNE

**GİRİŞ :**

Varikosel genellikle internal spermatic vende kapak yetmezliği sonucu gelişir. Varikoselin etiolojisindeki diğer faktörler, sol renal ven trombüsü veya tümöral kompresyonu ve retroperitoneal ya da pelvik neoplazmalardır( 1 ).

Varikosel erkek infertilitesinin potansiyel bir sebebidir. Çünkü, drenaj venlerindeki retrograd akım venöz staz ve skrotal ısı artışına yol açar. Yapılan araştırmalarda varikosel tedavisi sonrası, sperm kalitesi ve konsepsiyon oranında belirgin düzelmeler gösterilmiştir (2). Varikoselin boyutlarının direk olarak sperm anomalisinin derecesini etkilediğine ilişkin bir kanıt yoktur ( 1 ).

Genel popülasyonda varikosel % 15-20 oranında görülmekte iken, infertilite kliniklerinde bu oran %21 - 39 arasında değişmektedir (1,3). Renkli Doppler US ile saptanan subklinik varikoselin insidansı çeşitli serilerde daha yüksek değerlerde bulunmaktadır(1,3,4). Çalışmamızda, infertil erkeklerde skrotal standart ve renkli Doppler US sonuçları, fizik muayene bulguları ile karşılaştırılmıştır.

**GEREÇ ve YÖNTEM:**

1996 yılı ocak - ağustos ayları arasında Trakya Ü.T.F Radyodiagnostik A.B.D' ndan infertilite etiolojisi araştırılması amacıyla skrotal US tetkiki istenen ve fizik muayenesi üroloji kliniğinde yapılmış 35 olgu çalışma kapsamına alınmıştır. İncelemelerimiz, ESOATE AU 4 İdea US cihazı ve buna ait 7.5-10 MHz lineer transduser kullanılarak yapıldı.

Gri skala incelemede pampiniform pleksusa ait çapı 2 mm.'den geniş ve Valsalva manevrası ile en az 1 mm. çap artışı gösteren ven varlığı, renkli Doppler US incelemede ise supin ve/veya erekte pozisyonda retrograd akım gösterilmesi tanıda kriter olarak kabul edildi .

Varikoselin fizik muayene ile değerlendirilmesinde ise günümüzde kabul edilen

derecelendirme sisteminde Valsalva manevrası ile palpe edilebilenler grade I, Valsalva'ya gerek kalmadan palpe edilebilenler grade II, inspeksiyonla tanınabilenler grade III olarak tanımlanmaktadır. Fizik muayene ile saptanamayan olgular için subklinik varikosel (grade0) tanımı kullanılmaktadır(5).

**BULGULAR :**

35 erkek infertilite olgusunun (yaş ortalaması 30) yapılan US incelemesinde ; 7 bilateral, 12 unilateral olmak üzere 19 (% 54.3) olguda varikosel tanısı kondu (Resim 1). Unilateral varikosel olgularının 9'u solda iken, 3'ü sağda izole idi. 70 testisin tetkikinde 18 (%25.7) subklinik varikosel bulundu. Bu olguların 13 ünde dominant ven çapı 2 mm.veya daha küçük iken (Resim 2), 5 olguda ven çapı 2 mm.den fazla idi (Resim 3) ve bu olguların tümünde Valsalva manevrası ile 1 mm. den fazla dilatasyon saptandı. 13 olguda hem supin hem de erekte pozisyonda (Resim 4 A-B), 5 olguda sadece erekte pozisyonda renkli Doppler US ile reflü akım örneği alındı (Tablo I).

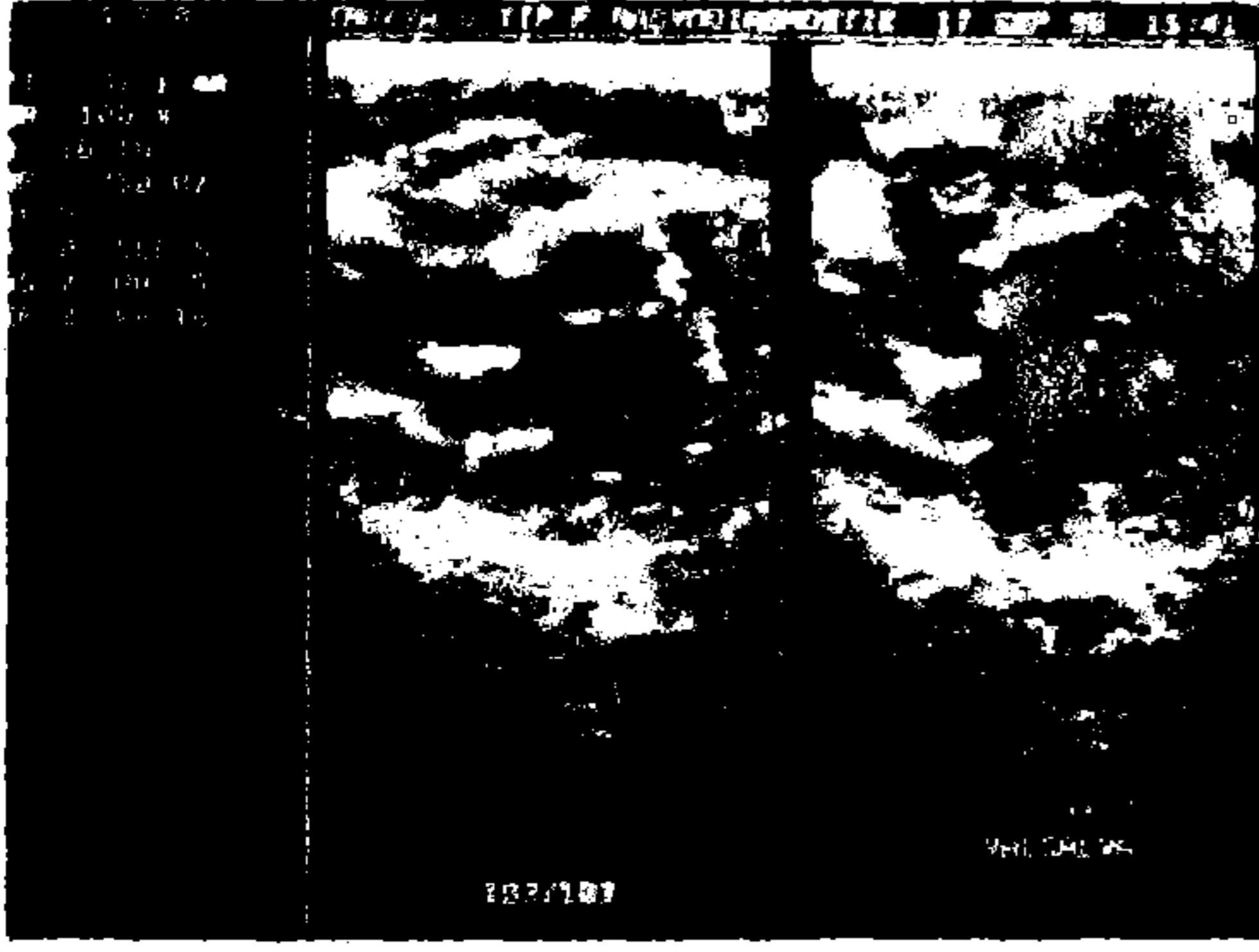Renkli Doppler ile fizik muayene ve standart US bulguları karşılaştırılarak istatistiksel analizleri yapıldı. Tüm bağımlı gruplarda ki-kare testi uygulandı ve yöntemler arasında tanı koydurucu özellik yönüyle anlamlı derecede farklılık saptandı (  $p < 0.01$  ).

Renkli Doppler US ve fizik muayene bulguları karşılaştırıldığında; erekte pozisyonda reflü olanların % 34.6'sı fizik muayene ile de tanınmakta, ancak, % 65.4'ü tanınmamaktadır. Supin pozisyonda reflü akım saptanan olguların % 63.6' sını fizik muayenede tanı alırken, % 36.4'ünün değerlendirilemediği gözlemlendi. Supin pozisyonda reflü bulunmayan olguların % 89.5'inde fizik muayene bulguları normal iken, erekte pozisyondaki US bulguları ile bu oran % 86.3 bulundu.

**Tablo 1 : Subklinik varikosel olgularının gri skala ve RDUS bulguları**

Olgu	1	2	3	4	5	6	7	8	9	10	11	12	13	14	15	16	17	18
E.R	+	+	+	+	+	+	+	+	+	+	+	+	+	+	+	+	+	+
S.R.	+	+	+	+	+	-	+	-	+	+	+	+	+	-	+	-	+	-
Ven çapı (mm)	<2	>2	2	<2	2	<2	>2	<2	>2	<2	<2	>2	>2	>2	<2	<2	<2	2
Olgu	1	2	3	4	5	6	7	8	9	10	11	12	13	14	15	16	17	18
E.R	+	+	+	+	+	+	+	+	+	+	+	+	+	+	+	+	+	+
S.R	+	+	+	+	+	-	+	-	+	+	+	+	+	-	+	-	+	-
Ven çapı (mm)	<2	>2	2	<2	2	<2	>2	<2	>2	<2	<2	>2	>2	>2	<2	<2	<2	2

(E.R.: Erekte pozisyonda reflü akım , S. R. supin pozisyonda reflü akım)



**Resim 1:** Grade III varikosel olgusunda renkli Doppler görüntüleme.



**Resim 2:** Subklinik varikosel olgusunda, Valsalva manevrasıyla varikoid venöz yapılarda dilatasyon ve reflü akım.



**Resim 3:** Subklinik varikosel olgusunda, erekte pozisyonda belirgin dilatasyon ve reflü akım.

Renkli Doppler US ve standart US bulguları karşılaştırıldığında ise, standart US sensitivitesi supin pozisyondaki incelemeye göre % 55, erekte pozisyondaki incelemeye göre ise % 44'dür. Spesifite ise her iki pozisyonda % 100 olarak bulundu.

#### TARTIŞMA :

Genel popülasyonda varikosel insidansı çeşitli çalışmalarda değerlendirilmiştir ve infertil gruplarda bu oranda kuvvetle artış gözlemlendiği bildirilmektedir. Lipshultz ve arkadaşlarının çalışmasında (6) genel popülasyonda fizik muayene ile %13.4 oranında varikosel tespit edilmiştir ve subfertil olgularda aynı oran % 37 olarak bulunmuştur. Radyolojik tanı yöntemi olarak renkli Doppler US nin kullanılması ile varikosel insidansının çeşitli serilerde daha yüksek

oranlara ulaştığı gözlenmektedir(1,7). Çalışmamızda ise varikosel insidansı erkek infertilite olgularında % 54.3 olarak bulunmuştur.

Literatürde olguların % 85'inde solda izole olmak üzere tek taraflı varikosel olduğu bildirilmekte ve bu durum sol testiküler venin sol renal vene dökülmesi ile buradaki anatomik ilişkiyle açıklanmaktadır(3). Renkli Doppler US'nin kullanımı ile subklinik varikosellerinde eklenmesi sonucu çeşitli serilerde bilateral varikosel oranı % 50'ye yaklaşmaktadır(1). Çalışmamızda olguların % 63.2'sinde tek taraflı varikosel tesbit edildi. Bu olgularda % 70 oranında solda izole varikosel tanımlandı.

Geniş varikosellerin gerek fizik muayene ve gerekse standart US ile tanınması kolaydır. Küçük ve orta derece varikosellerin tanısı için, hastanın ayakta ve Valsalva manevrası uygulanarak muayenesi gereklidir. Bir çalışmada, ven çapı 3 mm.den küçük ise palpe edilebilirliğinin ileri derece azaldığı vurgulanmaktadır(8).

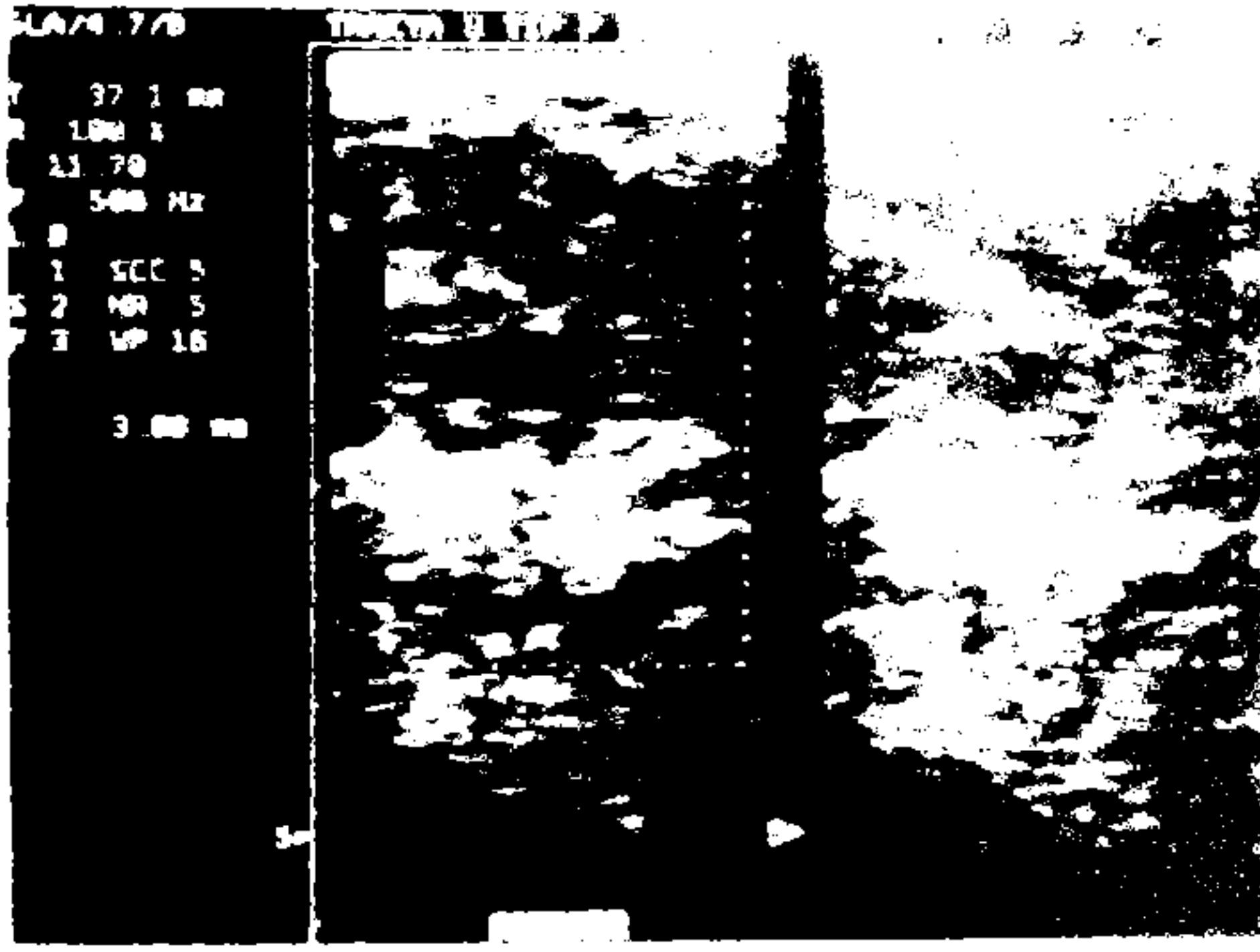
Varikoselin karakteristik sonografik görüntüsü pampiniform pleksusa ait venlerin belirginleşmesi ve erekte ya da supin pozisyonda Valsalva manevrası ile ölçülebilir boyutdaki venöz yapıda sayıca ve çap artışı göstermeleridir. Bu venler normalde sonografik olarak 2 mm. çapını aşmazlar(3). Bununla birlikte, sonografik olarak varikosel küçük bir septalı spermatozel ile benzer görüntüyü oluşturabilir. Ayırıcı tanıda Valsalva manevrası sırasında en az 1 mm.çap artışı gösteren bir venöz yapının saptanmasının varikosel tanısı için yeterli olduğunu öne sürmektedirler(3,4).

Renkli Doppler US ile testis ve çevresindeki venöz yapılardan normalde testisten uzaklaşır yönde fazik akım örnekleri kaydedilir. Valsalva manevrası

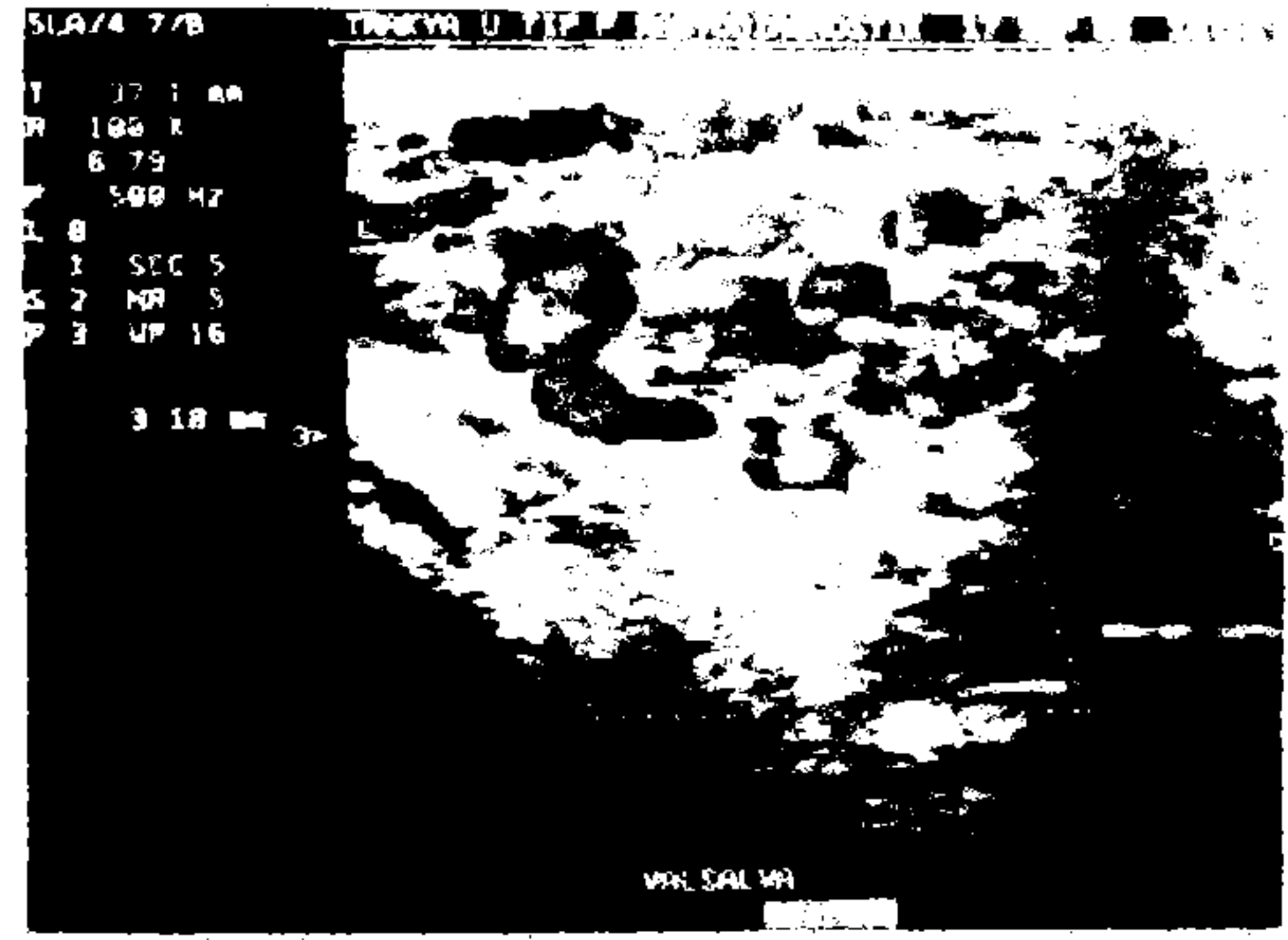
sırasında akım durur. Skrotum venlerinde normal kişilerde kısa süreli ters akımların izlenebileceğine ilişkin bir görüş yoktur. Bu nedenle skrotumda testise doğru olan tüm venöz akımlar reflü olarak kabul edilir. Reflü akımın varlığı klinik olarak varikozel tanısında esas teşkil eder. Testis venlerine ait akımların renkli Doppler US ile kaydedilmesi sırasında dikkat edilecek konu, bu akımların çok düşük hızlarda olabilmesi nedeniyle cihazın renk ve spektrum algılama ayarlarının uygun düzeylerde tutulması şarttır(1). Bir diğer önemli konu, supin pozisyonda reflü akım kaydedilemeyen olgularda, incelemenin erekt pozisyonda yapılması gerekliliğidir(9).

Venografinin altın standart olarak alındığı bir çalışmada, fizik muayenede varikozel tanısı % 71 bulunurken, bu oran renkli Doppler US ile % 93'e çekildiği bildirilmiştir(7). Olgu grubumuzda fizik muayene ve renkli Doppler US korelasyonu yapıldığında sensitivite US lehine % 37 artış gösterdi. Standart US ve renkli Doppler US korelasyonunda ise istatistiksel olarak anlamlı farklılık saptandı.

Sonuç olarak, erkek infertilite olgularında renkli Doppler US, fizik muayeneyi tamamlayan noninvazif, kolay uygulanabilir, maliyeti düşük ve duyarlılığı yüksek bir radyolojik tanı yöntemidir. Subklinik varikozel olgularında ilk tercih edilecek görüntüleme metodu olarak kullanılabilir.



A



B

Resim 4 A-B: Renkli Doppler görüntüleme, 2mm.'den küçük çapdaki tubuler oluşumlarda supin ve erekt pozisyonlarda Valsalva manevrası ile belirgin dilatasyon ve reflü akım örnekleri.

#### KAYNAKLAR

1. Rizzato G, Chersevani R: Testis and scrotum. In Solbiati L. (Ed) Ultrasound of superficial structures. New York: Churchill Livingstone, 1995; 212-213.
2. Belker AM: The varicocele and male infertility. Urol Clin North Am 1981; 8:41-51.
3. Stewart R, Carroll BA: The scrotum. In Rumac CM, Wilson SR, Charboneau JW (Eds) Diagnostic ultrasound. St Louis, Missouri: Mosby, 1991; 565-589.
4. Luker CD, Siegel MJ: Color doppler sonography of the scrotum in children. AJR 1994; 163:649-655.
5. Randall BM, Ronald RI: The incidence of varicoceles in the general population, when evaluated by physical examination, gray scale sonography and color doppler sonography. J Urol 1994; 151:1535-1538.
6. Lipshultz LI, Jarow JP: Varicocele and male subfertility. In Sciarra JJ (Ed) Gynecology and Obstetrics. Philadelphia: JB Lippincott Co., 1989, vol:5 :1-12.
7. Petros JA, Andriole GL: Correlation of testicular color doppler ultrasonography, physical examination and venography in the detection of left varicoceles in men with infertility. J Urol 1991; 145:785-788.
8. Hoekstra T, Witt MA: The correlation of internal spermatic vein palpability with ultrasonographic diameter and reversal of venous flow. J Urol 1995; 153:82-84.
9. Özbek SS: Empotans, akut skrotum ve varikozelin renkli Doppler görüntüleme ile değerlendirilmesi. Türkiye Klinikleri Tıp Bilimleri Dergisi 1991; 11(5): 426-436.