
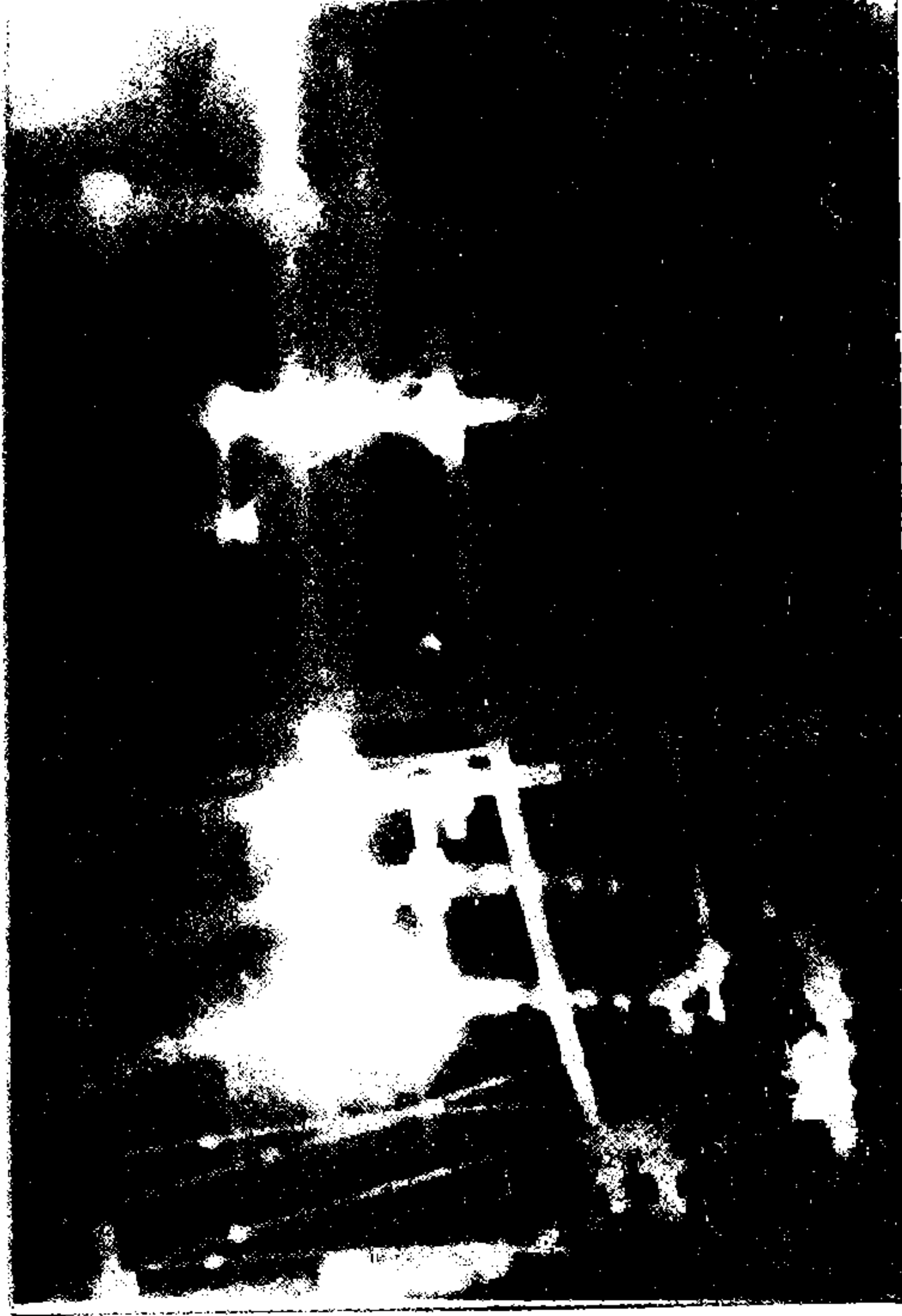


verildi, sonuncu olguda ise tedavi süresi yeterli bulunduğundan dolayı sistem çıkarıldı. Hiç bir çivi yolu enfeksiyonu kemik iltihabına yol açmadı. Hiç bir hastada tel kırılması gözlenmedi.

Beş olguda ayak bileğinde ekinus deformitesine rastlandı. Bunlardan sadece biri tedavi gereksinimi doğurdu. Femur kırığı nedeniyle uygulanan bir

vakada ise dizde fleksiyon kaybı ( 45 derece) gözlemlendi. Sistem üzerinde yapılan düzeltmeler anestezi verilmeden gerçekleştirildi. Kabul edilmeyen açısal deformite tespit edilmedi.

Hastaların hiçbirinde uygulamaya ait erken yada geç norovasküler komplikasyon saptanmadı.



**Resim 2 ve 3:** Aynı hastanın femuruna İlizarov eksternal fikstörü uygulandıktan sonraki iki yönlü grafileri.

## TARTIŞMA.

Kırık iyileşmesinde aranılan biyolojik şartlar; kanlanmanın ve osteojenik dokuların korunması, kas-eklem ve ekstremitenin fonksiyonel kapasitesinin sağlanması, erken harekettir. İyileşmedeki ana mekanik faktörler ise anatomik redüksiyon ve stabil fiksasyondur.(1)

Kırık iyileşmesinde kemiğin kanlanması kaynamaya kesinlikle etki eder. Kemikte normalde hakim olan endosteal kanlanmadır. Kırıkta ise bu kanlanma bozulur ve periosteal kanlanma önem kazanır. Bu kaynağın açık cerrahilerde yapılan periosteal diseksiyon ile bozulacağı aşıkardır. Bu yüzden kırık sahasında periosteal diseksiyon yapılmadan uygulanan eksternal fiksatörler ayrı bir anlam ifade ederler. Ayrıca bu sistem yük verilerek

harekete izin verecek kadar sağlamsa, kas hareketleriyle kemiğe gönderilen kan miktarı anlamlı bir şekilde artacak, bu da kırık iyileşmesine katkıda bulunacaktır.(1)

Kırık iyileşmesinde anatomik redüksiyon kadar stabil fiksasyon da kaçınılmaz bir koşuldur. Çünkü stabilizasyonun yokluğunda kırık uçları arasındaki iyileşme dokusu, hareketin uyarımına bağlı olarak kırık uçları arasındaki dokusu şeklinde gelişecektir. Bunun anlamı ise kırığın kaynamamasıdır. Stabilizasyonda ise bu süreç kemikleşme şeklinde gelişeceği için kırık kaynaması meydana gelir. Ancak stabilizasyonun iyileşmenin kemikleşme şeklinde oluşumuna daha da anlamlı bir şekilde katkıda bulunması için elastiki olması lazımdır. Çünkü elastiki stabilizasyon, axial teleskopik harekete, yani kırık uçlarında kompresyona-distraksiyona, izin vererek tamir

# UZUN KEMİK KIRIKLARINDA İLİZAROV HALKASAL EKSTERNAL FİKSATÖRÜYLE TEDAVİ SONUÇLARIMIZ

Hakan GÜRBÜZ<sup>1</sup>, Halim DEMİRAL<sup>2</sup>, Ahmet SEKİTMEZ<sup>2</sup>,  
Osman U. ÇALPUR<sup>3</sup>

## ÖZET

**Amaç:** Uzun kemiklerin açık kırıklarında ve çeşitli nedenlerle açık redüksiyon internal fiksasyon yapılamayan kapalı kırıklarının tedavisinde İlizarov halkasal eksternal fiksatörünün rolü araştırılmıştır.

**Gereç ve yöntem:** 1994 Şubat 1996 Ekim ayları arasında Trakya Üniversitesi Tıp Fakültesi Ortopedi ve Travmatoloji Anabilim Dalında 17 uzun kemik kırığı İlizarov eksternal fiksatörü uygulamasıyla tedavi edildi. Bu tedavilerin sonuçları literatür ışığı altında tartışıldı.

**Bulgular:** Cihazlar ortalama 4 ay(2.5-7 ay) sonunda çıkarıldılar. Olguların tümünde kırıkta kaynama elde edildi. Dört olguda çivi yolu enfeksiyonu görüldü. Hiç bir çivi yolu enfeksiyonu kemik iltihabına yol açmadı. 5 olguda ayak bileğinde ekinus deformitesine rastlandı. Bunlardan sadece biri tedavi gereksinimi doğurdu. Kabul edilmeyen açısal deformite tespit edilmedi.

**Sonuç:** Sonuç olarak, uzun kemiklerin femur ve tibianın, açık kırıklarında ve çeşitli nedenlerle açık redüksiyon internal fiksasyon yapılamayan uzun kemiklerin kapalı kırıklarında İlizarov halkasal eksternal fiksatörü ile yapılan tedavinin iyi bir seçenek olduğu söylenebilir.

**Anahtar sözcükler:** Kırık iyileşmesi, eksternal fiksasyon, İlizarov halkasal eksternal fiksatörü.

## SUMMARY

### OUR RESULTS ON THE TREATMENT OF LONG BONE FRACTURES WITH ILIZAROV RING EXTERNAL FIXATOR.

**Purpose:** The mean of the Ilizarov ring external fixator on the treatment of the open long bone fractures and its close fractures which can not be treated with open reduction-internal fixation for various problems was evaluated.

**Methods:** 17 long bone fractures were treated with Ilizarov ring external fixator at Trakya University, Medical Faculty, Department of Orthopaedic Surgery between February 1994 and October 1996. The results of these treatment were discussed under the light of literature.

**Results:** The fixators were removed between 2.5 and 7 months, average time 4 months. All of fractures healed. Pin tract infection was observed on 4 patient. None of them was caused to the bone infection. Equinus deformity of ankle was seen on 5 patients. But the treatment was necessary only one. No unacceptable angular deformity was detected.

**Conclusion:** The end of this study we concluded that the treatment of the long bone open fractures and long bone close fractures which can not be treated with open reduction-internal fixation for various problems with Ilizarov ring external fixator was an alternative method.

**Keywords:** Fracture healing, external fixation, Ilizarov ring external fixator.

<sup>1</sup> Yrd. Doç Dr., Trakya Üniv. Tıp. Fak. Ortopedi ve Travmatoloji A.B. Dalı, EDİRNE.

<sup>2</sup> Araş. Gör. Dr., Trakya Üniv. Tıp. Fak. Ortopedi ve Travmatoloji A.B. Dalı, EDİRNE.

<sup>3</sup> Prof. Dr., Trakya Üniv. Tıp. Fak. Ortopedi ve Travmatoloji A.B. Dalı, EDİRNE.

Kırık iyileşmesi ortopedik cerrahları ilgilendiren önemli konulardan biridir. Birden fazla sistemi ilgilendiren travmalarda, damar sinir problemlerinin varlığında ve açık kırık hallerinde kırık tedavisi klasik yaklaşımların dışına çıkar. Çünkü kırık iyileşmesinin yanı sıra erken mobilizasyon gereksinimi ve yara bakımının da hesap edilmesi gerekmektedir. Ayrıca, daha iyi fonksiyonel sonuçlar beklentisi çağımızın bir gereğidir. Günümüzde, açık kırıklarda ve açık redüksiyon internal fiksasyon cerrahisinden çeşitli nedenlerle kaçınılan kapalı kırıklarda tedavi amacıyla eksternal fiksatör uygulamaları geniş kullanım alanı bulmaktadır. Eksternal fiksatörler arasında çeşitli sistemler kullanılmakla beraber özellikle son yıllarda İlizarov halka eksternal fiksatörleri popülerdir. 1951 senesinden bu yana kullanılan bu sistem kırık iyileşmesinde kullanımın yanı sıra özellikle uzatmalar, açısal deformite düzeltmeleri ve kemik iltihapları tedavisi gibi konularda da çok geniş kullanım olanakları sağlamaktadır.(1,2)

Uzun kemikkırıklı olgularımızın tedavisinde eksternal fiksatör olarak bu sistemi seçip bu prospektif çalışmayı yapmamızın nedeni, kırık iyileşmesinde eksternal fiksatör olarak sunduğu

olanaklarından yararlanmak ve bunun yanısıra sistem üzerinde bilgi ve tecrübelerimizi arttırarak İlizarov felsefesini kavramaktır.

## HASTALAR VE YÖNTEM.

1994 Şubat 1996 Ekim ayları arasında Trakya Üniversitesi Tıp Fakültesi Ortopedi ve Travmatoloji Anabilim Dalında 17 kırıklı olgu, İlizarov eksternal fiksatörü uygulamasıyla tedavi edildi. Uygulama sonrasında, 2. günden itibaren hastalarda destekli veya desteksiz erken harekete izin verildi. Sistemle kırık hattına ayrıca kompresyon-distraksiyon uygulaması gerçekleştirilmedi. Sistemin çıkarılması, kaynama bulguları ve sistemdeki sorunlara göre belirlendi.

Hastaların 13 tanesi erkek, 4 tanesi kadındı. Ortalama yaş 39.8( 16-67) olup müdahaleler ortalama 10.6 gün sonra gerçekleştirildi.( 2-35) Hastalar ortalama 9.2 ay takip edildiler. Kırıkların 3 'ü kapalı, 14 'ü açık kırıktı. Açık kırıkların Gustilo sınıflamasına göre; 4 'ü I. Derece, 5 'i II. derece, 2 'si III A, 2 'si IIIB, 1 'i IIIC idi. Kapalı kırıkların 2 'si femur, 1 'i tibiada idi. Açık kırıkların 12 si tibiada, 2 si ise femurda idi.



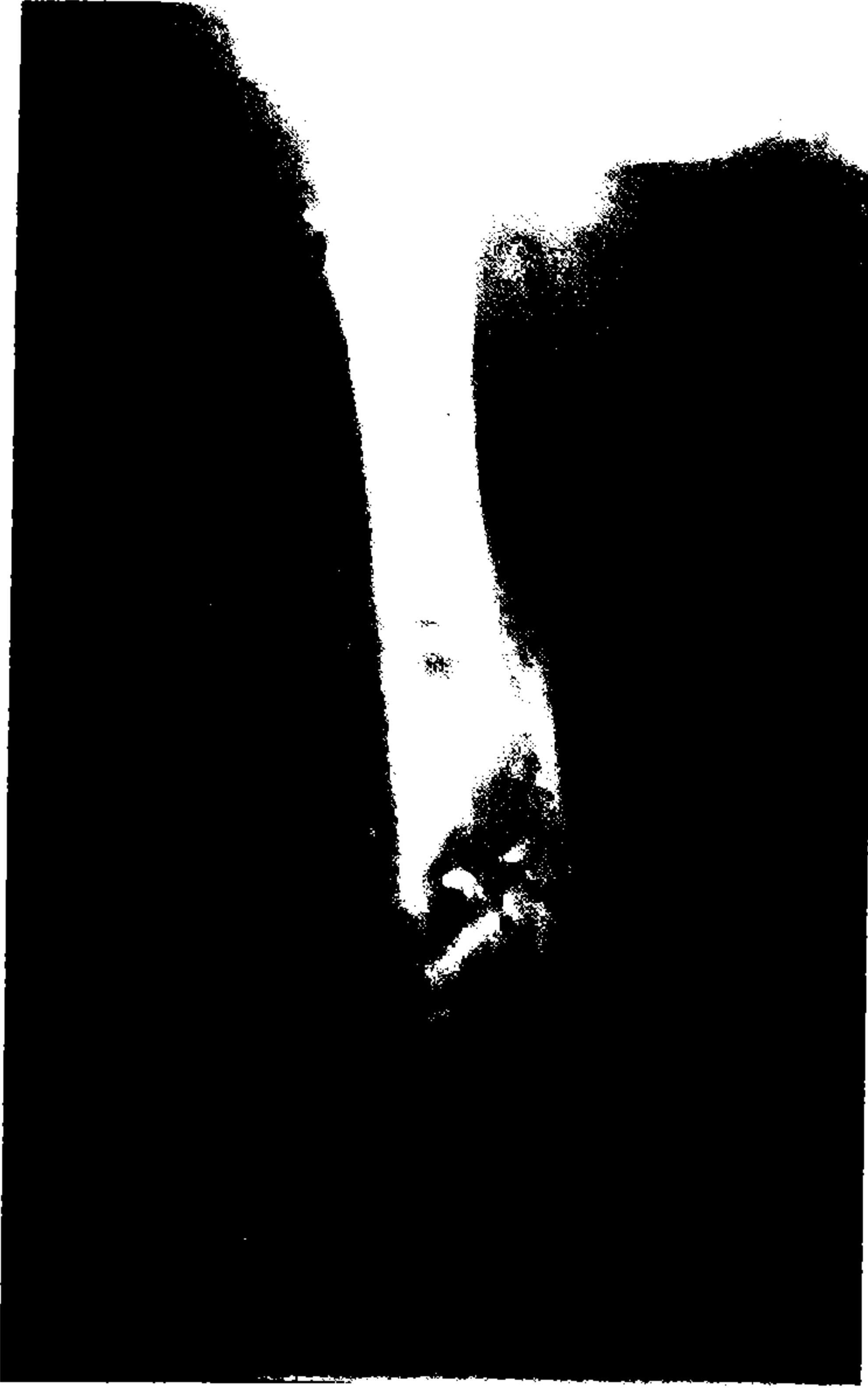**Resim1:** 44 yaşında erkek hasta, ateşli silah yaralanması, grade III B açık femur kırığı. Tedavi öncesi grafisi.

## BULGULAR.

Cihazlar ortalama 4 ay(2.5-7 ay) hastalarda takılı kaldılar. Olguların tümünde kırıkta kaynama

elde edildi. Takip süresince hiç bir hastada yeni kırık (refracture) oluşmadı.(Resim1-5)

Dört olguda çivi yolu enfeksiyonu görüldü. Bunlardan, ikisinde sadece çiviler çıkarıldı, sistem bozulmadı. Üçüncüde sadece parenteral antibiotik



**Resim 4 ve 5:** Aynı hastanın ameliyat sonrası 8. aydaki iki yönlü kontrol grafileri. Sistem çıkarılmış, kemik kaynamış.

dokusunun kemikleşme yönünde gelişimine ayrıca katkıda bulunur. Bu ise, İlizarov sisteminin stabil ve rijid fiksasyon sağlayan plak-vida gibi implant sistemlerine göre kırık iyileşmesindeki üstünlüğünün önemli nedenlerinden biridir.(3-5) Serimizde de İlizarov eksternal fiksatörünün sunduğu stabil tespit sayesinde hastalarımızda erken ve desteksiz yürüme elde edilmiştir. Bu eylemin ise, tüm kırıklarda elde ettiğimiz kaynamada oldukça etkili bir faktör olduğu düşünüldü.

İlizarov sisteminde kırık uçlarında elastiki stabil fiksasyon, kurallarına uygun ve kırığa göre şekillendirilen sistem ile sağlanmaktadır. (6-9) Sistemde olivli veya olivsiz gerilerek kullanılan teller bu açıdan çok önemlidir. Gerilerek kullanılan teller yük altında, stabil fiksasyonu bozmayacak şekilde, esneyebilen bir yapı oluştururlar ve böylece yürüme eylemindeki yere basma fazında (stance phase ) kırık uçlarında kompresyona, salınım fazında (swing phase) ise kırık uçlarında distraksiyona izin verirler. Bu ise kırık iyileşmesinde olumlu bir katkı nedenidir. Ayrıca kullanılan teller diğer sistemlerde kullanılan kalın tellere oranla kemikte daha az

nekroz alanı meydana getirecektir. Bu enfeksiyona daha az olanak sağlar. İlâveten, oluşan nekroz alanının azlığı tel gevşemesini engeller ve sistemin daha uzun süre hastada kalmasına olanak tanır. Kırık hattına uygulanacak kompresyon distraksiyon eylemi yürümenin yanı sıra kullanılan sistemle de rahatlıkla yapılabilir veya güçlendirilebilir. (1,2,6,10,11) İlizarov sisteminin tercih edilmesinin diğer bir nedeni ise de çok sayıdaki parçaları sayesinde sistemin, kurulurken veya sonradan kolaylıkla düzeltme olanağı sağlamasıdır.(12) Çalışmamızda İlizarov sisteminin bize sunduğu geniş enstrümantasyon seçeneğinden redüksiyon işlemi sırasında oldukça yararlandık. Ameliyat sonrası müdahalelerimizi ise hasta yatağında anestezi vermeden kolaylıkla gerçekleştirdik. Hiç bir olgumuzda sistem sayesinde ilave distraksiyon ve kompresyon uygulamadık. Çünkü, İlizarov öğretisine göre kurulan sistemin yürüme eylemi ile bu fonksiyonu yerine getireceği düşünüldü.

İlizarov halkasal eksternal fiksatörünün bu etkilerinden yararlanabilmek için felsefesine uygun ve didaktik uygulanmasının gereği aşikardır. Bu da

temel eğitim ve uygulama ile elde edilecek bilgi-tecrübe birikimine gereksinim doğurur(13). Özellikle uzatma ve açılmal deformite düzeltmeleri gibi uygulamalarında kullanım daha titizlik ister.

Serimizde kapalı çok parçalı femur subtrokanterik kırıklarında İlizarov kullanımı ile eklemde hareket kısıtlaması yapmadan uygun redüksiyon ve tespit sağlanması amaçlandı. Klasik sistemlerin uygulanacağı sağlam kemik kısımlarının özellikle yeterli olmadığı bu gibi durumlarda İlizarov kullanımı oldukça faydalı oldu. Bacak posteriorunda açık yarası bulunan tibia kırıklarında ise halkaları sayesinde sırt üstü yatan hastalarda yaranın yatakla temasının kesilmesi anlamlı bir avantajdı. Erken yük verilmesine izin vererek hastanın hareketinin sağlanması kırık iyileşmesine olan olumlu etkisinin yanı sıra hastaya yaptığı moral katkısı ile de oldukça anlamlı idi.

Ancak ayak bileğinde ekinus deformitesinin dikkat edilmesi ( Hastanın eğitilmesi, gece splintleri kullanılması ve erken hareketin sağlanması ile bundan sakınılabılır), sistem kurulurken halkaların kuralına uygun bir şekilde seçilmesi (halkaların ekstremitede yaratacağı bası nekrozu oluşumuna engel olunabilir), çivi bakımlarının öneminin hastaya öğretilmesi (çivi yolu enfeksiyonu oluşumu engellenebilir.) ve anatominin iyi hatırlanması, kuralına uygun çivi yerleştirilmesine azami dikkat edilmesi (sistemin hastaya uygulanmasında damar-sinir lezyonuna yol açılmaması sağlanabilir) sanıyoruz ki sistemin uygulanmasındaki komplikasyonları azaltacak ve başarıyı daha da arttıracaktır.

#### KAYNAKLAR

1. Ilizarov GA: Transosseous osteosynthesis. New York. Springer- Verlag. 1992.
2. Schwartzman V, Martin SN, Ronquist RA, Schwartzman R: Tibial fractures.The İlizarov alternative. Clin Orthop.1992; 278: 207-216.
3. Goodship AE, Kenwright J: The influence of induced micro-motion upon the healing of experimental tibia fractures. J Bone Joint Surg. 1985; 67B: 650-658.
4. Panjabi MM, White AA, Wolf JW: A biomechanical comparison of the effects of constant and cyclic compression of fracture healing in long bones. Acta Orthop. Scand. 1979; 50: 653-659.
5. Rubin CT, Lanyon LY: Regulation of bone formation by applied dynamics loads. J Bone Joint Surg. 1984; 66A: 397-401.
6. Fleming B, Paley D, Kristiansen Pope M. A biomechanical analysis of the ilizarov eksternal fixator. Clin Orthop. 1989; 241; 95-105.
7. Kummer FJ Biomechanics of the Ilizarov external fixator. Clin Orthop. 1992; 280: 11-14.
8. Merloz P; Maurel N; Marchard D: Three-dimensional rigidity of the Ilizarov external fixator (original and modified) implanted at the femur. Experimental study and clinical deductions. Rev. Chir. Orthop. Reparatrice Appar. Mot. 1991; 77: 65-76.
9. Orbay GL; Frankel VH; Kummer FJ: The effect of wire configuration on the stability of the Ilizarov external fixator. Clin Orthop. 1992; 279: 299-302.
10. Calhoun JH; Li F; Ledbetter BR; Gill CA: Biomechanics of the Ilizarov fixator Clin Orthop. 1992; 280: 15-22
11. Delprete C; Gola MM: Mechanical performance of external fixators with wires for the treatment of bone fractures--Part II: Wire tension and slippage. J Biomech. Eng. 1993; 115: 37-42.
12. Tucher HL, Kendra JC, Kinnebrew TE: Management of unstable open and closed tibial fractures using the ilizarov methods. Clin. Orthop. 1992; 280: 125-135.
13. Garcia CE, Olsen B, Ruitz YM, Fernandez BN: İlizarov technique. Results and difficulties. Clin Orthop. 1992; 283: 116-123.