

# Radyoterapi Planında Kontrast Madde Kullanımının Doz Hesaplamasına Etkisi Var mıdır?

*Is There Effect of Contrast Media Use on Dose Calculation in Radiotherapy Planning?*

**Dilek Ünal, Alaettin Arslan, Harun Çelik**

*Kayseri Eğitim ve Araştırma Hastanesi, Radyasyon Onkolojisi Bölümü, Kayseri, Türkiye*

## ABSTRACT

**Aim:** The aim of this study was to evaluate the effect of contrast-enhanced computed tomography (CT) scans on the radiation dose calculations for lung cancer treatment planning with intensity modulated radiotherapy (IMRT).

**Material and Method:** CT images used for radiotherapy (RT) planning of 10 patients with lung cancer were evaluated retrospectively. IMRT plans were used 5–7 coplanar beams according to tumor localization. The dose was 60 Gy. Contrast-enhanced and unenhanced doses of 50% (D50), 90% (D90) and 95% (D95) of planning target volume (PTV) were compared. Similarly, contrast-enhanced and unenhanced doses of spinal cord, which is one of critical normal structures, were compared. Contrast-enhanced and unenhanced percentages of volume of normal lung tissue, which is another of critical normal structures, received  $\geq 20$  Gy dose were also compared.

**Results:** There was no significant difference between contrast-enhanced and unenhanced PTV D95, D90 and D50 doses ( $p > 0.05$ ). Similarly, there was no significant difference between contrast-enhanced and unenhanced doses of spinal cord ( $p > 0.05$ ). There was also no significant difference between contrast-enhanced and unenhanced V20 percentages ( $p > 0.05$ ).

**Conclusion:** Our findings suggest that use of contrast agent has not significant effect on the dose calculation for lung cancer treatment planning with IMRT.

**Key words:** lung cancer; computed tomography; dose calculation; contrast agent; intensity modulated radiotherapy

## ÖZET

**Amaç:** Bu çalışmanın amacı yoğunluk ayarlı radyoterapi (YART) ile akciğer kanseri tedavi planlaması için radyasyon doz hesaplamaları üzerine kontrastlı bilgisayarlı tomografi (BT) taramanın etkisini değerlendirmektir.

**Materyal ve Metot:** Akciğer kanserli 10 hastanın radyoterapi (RT) planlama için kullanılmış BT görüntüleri retrospektif olarak değerlendirildi. Tümörün yerleşimine göre 5, 6 ve 7 alan YART planlandı. Doz

60 Gy olarak belirlendi. YART plan değerlendirilmesinde PTV'nin %95'inin, dozun %95'ini alması hedeflendi. Planlanan hedef volümün (PTV) %50'sinin (D50), %90'ının (D90) ve %95'inin (D95) kontrastlı ve kontrastsız aldığı dozlar karşılaştırıldı. Benzer olarak kritik normal yapılardan olan spinal kordun kontrastlı ve kontrastsız dozları da karşılaştırıldı. Ayrıca kritik normal yapılardan olan normal akciğer dokusunun 20 Gy ve üzerinde doz alan volümünün (V20) kontrastlı ve kontrastsız yüzdeleri de karşılaştırıldı.

**Bulgular:** Kontrastlı ve kontrastsız PTV D95, D90 ve D50 arasında anlamlı fark saptanmadı ( $p > 0,05$ ). Benzer olarak kontrastlı ve kontrastsız spinal kord dozları arasında da anlamlı fark saptanmadı ( $p > 0,05$ ). Ayrıca kontrastlı ve kontrastsız V20 yüzdeleri arasında da anlamlı fark saptanmadı ( $p > 0,05$ ).

**Sonuç:** Bizim bulgularımız YART ile akciğer kanseri tedavi planlaması için doz hesaplaması üzerine kontrast madde kullanımının belirgin bir etkisinin olmadığını düşündürmektedir.

**Anahtar kelimeler:** akciğer kanseri; bilgisayarlı tomografi; doz hesaplaması; kontrast madde; yoğunluk ayarlı radyoterapi

## Giriş

Akciğer kanseri en sık görülen üçüncü kanser türüdür ve kanser nedeni ölümlerin en sık nedenidir<sup>1</sup>. Radyoterapi (RT) akciğer kanseri için önemli bir tedavi seçeneğidir<sup>2</sup>.

İki boyutlu konvansiyonel RT ile tümörün yükseklik ve genişliğine göre RT tedavi sahaları belirlenirken, 3 boyutlu RT'de yükseklik ve genişliğe ilave olarak tümörün derinliği de göz önünde bulundurulur. Üç boyutlu konformal RT tümöre karşı olabilen en hassas ve yüksek, buna karşılık tümöre komşu normal dokularda en düşük dozun elde edilmesini sağlayan ve iki boyutlu RT tedavi planlamalarının eksikliklerini ortadan kaldıran, bilgisayar destekli bir RT teknolojisidir<sup>3</sup>. Konformal RT kullanımı ile istenilen şey; hedef hacimleri (tümör dokusu) yüksek doz ile tedavi ederken, kritik ve normal dokulara dozu (mümkün olduğunca) en aza indirmektedir<sup>4</sup>. Üç boyutlu konformal RT'de bilgisayarlı tomografi (BT)

Dilek Ünal, Kayseri Eğitim ve Araştırma Hastanesi, Radyasyon Onkolojisi Bölümü, Sanayi Mahallesi, Atatürk Bulvarı, Hastane Cad. No: 78 38010 Kayseri, Türkiye, Tel. 0532 307 24 79 Email. dilekunald@gmail.com  
Geliş Tarihi: 03.03.2016 • Kabul Tarihi: 02.04.2017

kesitlerinde hedef volüm rahatlıkla belirlenebileceği için, daha sınırlı alanlardan daha yüksek RT dozlarına çıkmak mümkün olabilmektedir<sup>3</sup>. En son teknolojik gelişmelerden biri olan yoğunluk ayarlı RT'de (YART) ise ışın demetinin doz yoğunluğu lifler ile ayarlanarak, uygun doz dağılımlarıyla tümöre maksimum, risk altındaki organlara minimum doz vermek olasıdır<sup>3</sup>. Bu da tedavi başarısını artırırken, RT ilişkili yan etkileri azaltmaktadır<sup>4</sup>.

RT planlamasında BT ile simülasyon yapma imkanları mevcuttur. Aynı zamanda tedavi planlama için kullanılan BT sırasında otomatik enjektör yardımı ile eş zamanlı BT görüntüleri kontrastlı olarak elde edilebilmektedir. BT simülasyonu sırasında çekilen toraks BT'de özellikle mediastinal yapılar ve tümör ilişkisinin daha iyi ortaya konabilmesi için iyotlu intravenöz kontrast maddeler kullanılabilir. Kontrastlı BT yardımıyla kitle ve damar yapıları daha iyi görülebilmektedir. Uygulanan kontrast madde öncelikle kalp, büyük damarlar, mediasten ve hil bölgede tutulur. Tümör ve normal akciğer parankimi ise daha az oranda kontrast madde içerir. Böylece kitleye maksimum doz verilirken, normal dokular en iyi şekilde korunabilmektedir<sup>5</sup>. Öte yandan kontrast madde uygulaması BT kesitlerinin elektron yoğunluğunda değişime yol açmaktadır<sup>5</sup>. Tedavi sırasında hasta kontrast madde almayacağı için, kontrastlı BT kesitlerinin dansitesi tedavi esnasındaki dansiteden farklı olacaktır. Bu durum simülasyon esnasında elde edilen BT verilerine dayanarak yapılan doz hesaplamalarının doğruluğu hakkında şüphelere neden olabilir<sup>6</sup>.

Akciğer kanseri için üç boyutlu RT tedavi planlamasında kontrast madde kullanımının etkileri ile ilgili çalışmalar giderek artmaktadır<sup>5-7</sup>. Biz de bu çalışmada akciğer kanseri nedeniyle YART planlaması yapılmış olan hastalarda, kontrastlı ve kontrastsız BT'ler ile doz hesaplanmasında kontrast maddenin etkisini incelemeyi amaçladık.

## Materyal ve Metot

Bu çalışmada akciğer kanseri olan 10 hastanın YART planlama BT'leri retrospektif olarak değerlendirildi. Sekiz hasta küçük hücreli dışı akciğer kanseri, 2 hasta küçük hücreli akciğer kanseriydi. Hastaların hepsi erkekti. Ortalama yaş  $64,5 \pm 10,2$  (47-83) yılı. Küçük hücreli akciğer kanseri olan hastalar sınırlı evre, küçük hücreli dışı akciğer kanseri olan hastalar ise evre 3 idi. Planlama BT'leri Phillips Brilliance CT Big Bore (Philips Medical Systems, Cleveland, OH, USA) tarayıcı ile yapıldı. Hastalara BT çekimi sırasında immobilizasyon aracı olarak Qfix (ArmShuttle Elite, Avondale, PA, USA) kullanıldı. Kontrast madde uygulaması planlama

tomografisi çekiminin 20-22. saniyesinde otomatik enjektör (Medrad CT Vistron Injection System, One Medrad Drive, Indianola, PA, USA) yardımı ile yapıldı. Hastalarda tümörün yerleşimine göre 5, 6 ve 7 alan YART planlandı. Doz hesaplamaları planlanan hedef volüme (PTV)  $30 \times 200$  cGy, toplam doz 60 Gy hedeflenerek tekrar düzenlendi. YART plan değerlendirilmesinde PTV'nin %95'inin, dozun %95'ini alması hedeflendi. Kontrastsız BT kesitlerinde yapılan YART planlamasında PTV'nin %50'sinin (D50), %90'ının (D90) ve %95'inin (D95) aldığı dozlar belirlendi. Daha sonra kontrastlı BT kesitleri üzerinde aynı alanlarla ve aynı öncelik değerleri kullanılarak YART planları tekrarlandı. Kontrastlı BT ile yapılan planlamalardan da tümör ve normal dokuların aldığı dozlar belirlendi. Kontrastlı ve kontrastsız dozlar karşılaştırıldı. Benzer olarak kritik normal yapılardan olan spinal kordun kontrastlı ve kontrastsız dozları da belirlenerek karşılaştırıldı. Ayrıca kritik normal yapılardan olan normal akciğer dokusunun 20 Gy ve üzerinde doz alan volümünün (V20) yüzdeleri de belirlenerek karşılaştırıldı.

Ayrıca kontrastlı ve kontrastsız dozların farkı hesaplandı. Doz farkı hesaplanırken, örneğin kontrastlı PTV D95'den, kontrastsız PTV D95 çıkartıldı ve sonuç cGy olarak bulundu. Kontrastlı ve kontrastsız görüntülere göre doz farkı yüzdesi ( $\Delta D$ ) aşağıdaki formül ile hesaplandı:

$$\Delta D = [(kontrastlı hesaplanan doz) - (kontrastsız hesaplanan doz)] \times [(kontrastsız hesaplanan doz) \times 100]^{-1}$$

SPSS 15,0 istatistik programı istatistiksel analizler için kullanıldı. Değişkenlerin normallik analizi Shapiro-Wilk testi kullanıldı. Kontrastlı ve kontrastsız olarak PTV'nin aldığı dozların karşılaştırılması Paired *t*-testi ile değerlendirildi. Benzer olarak, kontrastlı ve kontrastsız olarak kritik normal dokuların aldığı dozların karşılaştırılması da Paired *t*-testi ile yapıldı. P değeri 0,05'den küçük ise istatistiksel olarak anlamlı kabul edildi.

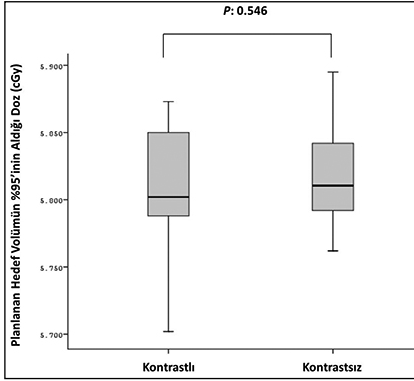
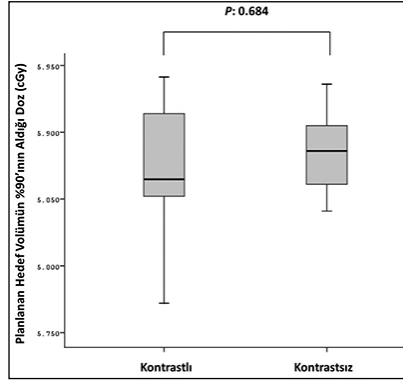
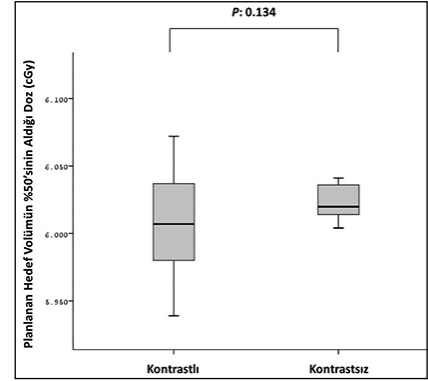
## Bulgular

Tablo 1, PTV'nin aldığı dozların hesaplaması üzerine kontrast maddenin etkisinin değerlendirilmesini göstermektedir. Kontrastlı PTV D95 ve kontrastsız PTV D95 arasında anlamlı fark saptanmadı ( $p = 0,546$ ) (Tablo 1 ve Şekil 1). Yine kontrastlı PTV D90 ve kontrastsız PTV D90 arasında anlamlı fark saptanmadı ( $p = 0,684$ ) (Tablo 1 ve Şekil 2). Benzer olarak kontrastlı PTV D50 ve kontrastsız PTV D50 arasında da anlamlı fark saptanmadı ( $p = 0,134$ ) (Tablo 1 ve Şekil 3).

**Tablo 1.** Planlanan tedavi volümünün doz hesaplaması üzerine kontrast maddenin etkisi

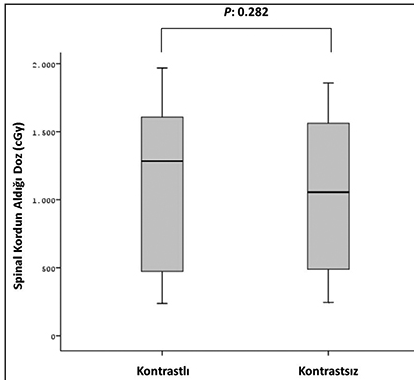
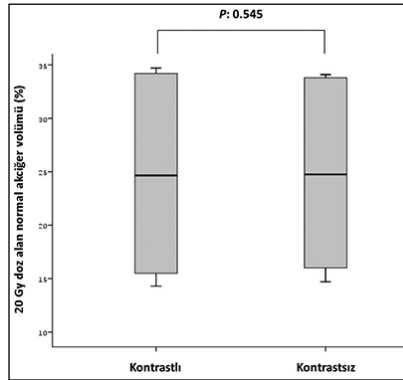
PTV	Kontrastsız doz (cGy)	Kontrastlı doz (cGy)	Doz farkı yüzdesi ( $\Delta D$ ) (%)	P değeri
D95	5806 $\pm$ 51	5820 $\pm$ 39	-0.25 $\pm$ +1.21	0.546
D90	5868 $\pm$ 51	5877 $\pm$ 44	-0.14 $\pm$ +1.12	0.684
D50	6001 $\pm$ 45	6030 $\pm$ 31	-0.40 $\pm$ +0.78	0.134

PTV: Planlanan tedavi volümü.

**Şekil 1.** Planlanan hedef volümün %95'inin aldığı kontrastlı ve kontrastsız dozların karşılaştırılması.**Şekil 2.** Planlanan hedef volümün %90'ının aldığı kontrastlı ve kontrastsız dozların karşılaştırılması.**Şekil 3.** Planlanan hedef volümün %50'sinin aldığı kontrastlı ve kontrastsız dozların karşılaştırılması.**Tablo 2.** Kritik normal yapıların doz hesaplaması üzerine kontrast maddenin etkisi

	Kontrastsız	Kontrastlı	Doz farkı yüzdesi ( $\Delta D$ ) (%)	P değeri
Spinal kord	1123 $\pm$ 580 cGy	1048 $\pm$ 592 cGy	+11.1 $\pm$ +33.1	0.282
Akciğer				
V20 (%)	25.0 $\pm$ 8.9	24.9 $\pm$ 8.3	+0.34 $\pm$ +3.4	0.545

V20, 20 Gy alan normal akciğer volümünün yüzdesini ifade etmektedir.

**Şekil 4.** Spinal kordun aldığı kontrastlı ve kontrastsız dozların karşılaştırılması.**Şekil 5.** 20 Gy doz alan normal akciğer volümünün kontrastlı ve kontrastsız yüzdelерinin karşılaştırılması.

Tablo 2, kritik normal yapıların (spinal kord ve normal akciğer dokusu) doz hesaplaması üzerine kontrast maddenin etkisinin değerlendirilmesini göstermektedir. Kontrastlı ve kontrastsız spinal kord dozları arasında anlamlı fark saptanmadı ( $p = 0,282$ ) (Tablo 2 ve Şekil 4). Normal akciğer dokusunun kontrastlı ve kontrastsız V20 yüzdeleri arasında da anlamlı fark saptanmadı ( $p = 0,545$ ) (Tablo 2 ve Şekil 5).

## Tartışma

Kontrastlı BT görüntülemenin kullanımı tümör volümünün ve lenf nodlarının vasküler yapılardan ayrılmasına ve RT tedavi planlaması sırasında daha iyi çizilmesine olanak sağlar. Toraks akciğerin vasküler perfüzyonun fazla olması ve mediastendeki büyük vasküler yapılar nedeniyle kontrast madde kullanımı için en uygun alandır. Bu

vasküler yapıların kontrast madde kullanmaksızın tümör gibi yumuşak dokulardan ayırt edilebilmesi zor olabilir<sup>6</sup>. Öte yandan doz hesaplaması üzerine kontrast maddenin etkisi radyasyon tedavi planlamasında bazı endişeleri de beraberinde getirmektedir. Çünkü kontrast madde BT görüntülerinin dansitesinde değişime yol açmaktadır<sup>5</sup>. Tedavi sırasında hasta kontrast madde almayacağı için, kontrastlı BT kesitlerinin dansitesi tedavi esnasındaki dansiteden farklı olacaktır<sup>6</sup>. Kanserli hastalarda tedavi planı üzerine kontrast madde uygulamasının dozimetrik etkisi üzerine çalışmalar devam etmektedir. Shibamoto ve arkadaşları, çeşitli anatomik bölgelerdeki tümörler için BT kullanılarak yapılan RT planlanmasında doz hesaplaması üzerine kontrast maddenin etkisi incelemiştir. Kontrast madde kullanımının baş ve boyun, beyin, mediastinum ve pelvis tümörleri için tedavi planlanmasında doz hesaplamalarını anlamlı bir şekilde etkilemediğini gözlemlemiştir. Öte yandan üst abdominal ışınlama planlaması üzerine anlamlı bir etkisinin olduğunu ortaya koymuşlardır. Bunun özellikle karaciğer, dalak ve böbrek lokalizasyonları için geçerli olduğunu belirtmişler ve bölgesi olgularda hem kontrastlı hem de kontrastsız görüntülerin alınmasını ve doz hesaplamalarının kontrastsız görüntüler üzerinde yapılması gerektiğini önermişlerdir<sup>8</sup>.

Shi ve arkadaşları küçük hücreli dışı akciğer kanseri olan 9 hastanın BT ile tedavi planlaması sırasında uygulanan kontrast maddenin foton radyasyon doz hesaplamaları üzerine etkisini incelemiştir. Bu araştırmacılar kontrastlı planlama ile kontrastsız planlama arasındaki doz farkının PTV için %2,5'den düşük olduğunu bulmuşlar ve kontrast madde kullanımının PTV'nin doz hesabı üzerine ihmal edilebilir bir etkisi olduğu sonucuna varmışlardır<sup>7</sup>. Benzer olarak, Lees ve arkadaşları da akciğer kanseri tedavi planlaması üzerine kontrast madde kullanımının minimal dozimetrik önemi olduğunu gözlemlemiştir<sup>6</sup>. Fayda ve arkadaşları küçük hücreli dışı akciğer kanserli bir hastanın kontrastlı ve kontrastsız BT kesitlerini XiO (CMS) ve Eclipse™ (Varian) sistemlerinde incelemiştir. Çeşitli alan boyutları ve açı düzenlemelerinde eşit ağırlıklı dozlar gönderilerek XiO'un konvolüsyon, Clarkson, hızlı süperpozisyon ve standart süperpozisyon ile Eclipse'nin modified Batho, Batho power law ve equivalent doku hava oranı (tissue air ratio, TAR) algoritmaları ile hesaplanan monitör ünitlemle kontrastla değişip değişmediğini değerlendirmişlerdir. Kontrast madde kullanımı ile monitör ünitlemle değerlerinde ortalama + %1,3'lük (-%1 ile + %3,2 arasında) artış olduğunu bulmuşlardır. Sonuç olarak da kontrastlı BT kesitleri ile 3 boyutlu RT planlaması yapılabileceğini ama hedef hacimlerin kontrastlı kesitler üzerinde belirlenip,

kontrastsız kesitlerle füzyonunun ve planlamanın kontrastsız kesitler üzerinde yapılmasının uygun olacağını önermişlerdir<sup>5</sup>. Bizim çalışmamızda da kontrastlı ve kontrastsız PTV doz hesaplamaları (D95, D90 ve D50) arasında anlamlı fark saptanmadı. Benzer olarak spinal kord ve normal akciğer dokusu gibi kritik normal yapıların kontrastlı ve kontrastsız aldığı dozlar arasında da anlamlı fark saptanmadı.

Bu bulguların özeti şudur; kontrast madde kullanımı damarların görüntülenmesini anlamlı bir şekilde değiştirmesine rağmen, doz hesaplaması üzerine çok az bir öneme sahiptir. Bu durumun birkaç nedeni olabilir. İlk olarak modern torasik RT'de multipl ışın hüzmeleri kullanılmaktadır. Örneğin bizim çalışmamızda tümörün yerleşimine göre YART ile 5–7 ışın hüzmeleri kullanıldı. Yine BT görüntüleme için kullanılan kontrast maddenin konsantrasyonu kan volümüne göre daha düşüktür. Bundan dolayı Hounsfield Unit (HU) değerindeki sonuç olarak elde edilen değişiklik de göreceli olarak düşüktür<sup>7</sup>.

Bizim bulgularımız akciğer kanseri nedeniyle YART planlamasında kontrast madde kullanımının doz hesaplaması üzerine belirgin bir etkisinin olmadığını göstermiştir.

## Kaynaklar

1. American Cancer Society. Cancer Statistics Center [online]. [cited 2016 Feb 29]; Available from: <https://cancerstatisticscenter.cancer.org>
2. Cai XW, Xu LY, Wang L, Hayman JA, Chang AC, Pickens A, et al. Comparative survival in patients with postresection recurrent versus newly diagnosed non-small-cell lung cancer treated with radiotherapy. *Int J Radiat Oncol Biol Phys* 2010;76:1100–5.
3. Olacac N, Tavlayan E, Yalman D, et al. Üç boyutlu konformal prostat radyoterapisinde 3, 4, 5, 6 ve 7 sahali tedavi tekniklerinin karşılaştırılması. *Türkiye Klin J Med Sci* 2011;31:583–89.
4. Fraass BA, Eisbruch A, Feng M. Intensity-modulated and image-guided radiation therapy. In: Gunderson LL, Tepper JE, editors. *Clin Radiation Oncol*. Philadelphia: Elsevier 2016:294–324.
5. Fayda M, Yıldırım A, Tarpıcı N, et al. Akciğer kanserinin tedavi planlamasında intravenöz kontrast ajanların farklı tedavi planlama sistemleri üzerindeki etkileri. *Türk Onkol Derg* 2008;23:126–31.
6. Lees J, Holloway L, Fuller M, et al. Effect of intravenous contrast on treatment planning system dose calculations in the lung. *Australas Phys Eng Sci Med* 2005;28:190–95.
7. Shi W, Liu C, Lu B, et al. The effect of intravenous contrast on photon radiation therapy dose calculations for lung cancer. *Am J Clin Oncol* 2010;33:153–56.
8. Shibamoto Y, Naruse A, Fukuma H, et al. Influence of contrast materials on dose calculation in radiotherapy planning using computed tomography for tumors at various anatomical regions: a prospective study. *Radiother Oncol* 2007;84:52–55.