

Epiglot Rekonstrüksiyonlu Frontal Anterior Larenjektomi

Ahmet.R.KARASALİHOĞLU,¹ Cem UZUN,² Mustafa Kemal ADALI,³ Muhsin KOTEN,³
Murat KÜÇÜKUGURLUOĞLU,⁴ Recep YAĞIZ,⁵ Abdullah TAŞ⁴

ÖZET:

Amaç: Epiglot rekonstrüksiyonlu frontal anterior larenjektomi yönteminin teknik özellikleri, endikasyonları, avantaj/dezavantajları ve fonksiyonel sonuçlarını incelemek.

Gereç ve Yöntem: 1985-1999 yılları arasında T1b yada T2 glottik kanser nedeniyle epiglot rekonstrüksiyonlu frontal anterior larenjektomi operasyonu uygulanan 22 hasta fonksiyonel sonuçları açısından retrospektif olarak incelendi.

Bulgular: Tüm hastalar ortalama 14,5 (en az 8, en çok 18) günde yutabilmiş ve ortalama 17,5 (en az 9, en çok 27) günde dekanülmanı tolere edebilmişlerdir. Takibi bırakan bir hasta dışında bütün hastalar hayatta olup hiçbir hastada nüks gelişmemiştir. Takibi bırakan bu hasta ölmüş kabul edilirse, tümör kontrolü T1b lezyonlu hastalarda % 100, T2 lezyonlu hastalarda %89, 5 yıllık sağ kalım oranı T1b lezyonlu hastalarda %100 (n=7), T2 lezyonlu hastalarda %83 (n=6) dir. Hastaların hepsi telefonda dahi iletişim kurabilecek bir konuşmaya sahiptir.

Sonuç: Epiglot rekonstrüksiyonlu frontal anterior larenjektomi, tek seanslı bir teknik oluşu, yaşlı ve genel durumu elverişli olmayan hastalarda da uygulanabilmesi ve fonksiyonel sonuçlarının olumlu olması nedeniyle ön komüssür rezeksiyonu gereken T1b ve T2 glottik kanserlerde etkin bir tedavi yöntemi olduğu kanısındayız.

Anahtar Sözcükler: Larenjektomi; larengeal neoplazmlar/cerrahi; epiglot/cerrahi; glottis/patoloji; glottis/cerrahi.

SUMMARY:

FRONTAL ANTERIOR LARYNGECTOMY WITH EPIGLOTTIC RECONSTRUCTION

Purpose: The purpose of this study was to evaluate frontal anterior laryngectomy with epiglottic reconstruction not only in terms of surgical technique, but also tumor control and survival rates in patients with stage T1b and T2 glottic cancer.

Methods: Between 1985 and 1999, we performed frontal anterior laryngectomy with epiglottic reconstruction on 22 patients with stage T1b or T2 glottic carcinoma. These patients were reviewed retrospectively.

Results: All patients were able to swallow after a mean duration of 14,5 days (range 8 to 18) and were able to tolerate decannulation after a mean duration of 17,5 days (range 9 to 27). Tumor control was obtained in 100 % of T1b patients and 89 % of T2 patients. Five-year true survival rate was 100 % for T1b patients and 83 % of T2 patients.

Conclusion: We think that, frontal anterior laryngectomy with epiglottic reconstruction is an effective approach to T1b and T2 glottic cancer therapy with good cure rates.

Key Words: Laryngectomy; laryngeal neoplasms/surgery; epiglottis/surgery; glottis/pathology; glottis/surgery.

GİRİŞ

Glottik kanserli hastaların tedavisi için çeşitli parsiyel larenjektomi teknikleri geliştirilmiştir⁽¹⁻⁵⁾. Rezeksiyon tekniğinin seçimi vokal kord tutulumunun derecesine bağlıdır. Glottik tümörlerden membranöz kordu tutan ve küçük (5mm) tümörlerde herhangi bir rekonstrüksiyon, hatta trakeotomi gerekmeksizin larengofissür-kordektomi yapılmakta ya da radyoterapi uygulanmaktadır. Lezyon daha genişse Ogura'nın⁽¹⁾ önerdiği gibi kırkırdakla birlikte vertikal parsiyel rezeksiyon yapılmaktadır. Lezyon ön komüssüre ulaştığı

andan itibaren frontolateral parsiyel larenjektomi⁽²⁾ veya aritenoide ulaştı ise aritenoidektomi ile beraber frontolateral geniş parsiyel larenjektomi⁽³⁾ uygulanabilir.

Ön komüssür rezeksiyonu uygulanan olgularda teflon yada metal bir keel kullanarak rekonstrüksiyon yapılabilmektedir⁽⁶⁾. Bu tip rezeksiyonlarda ventriküler bandı mobilize ettikten başka infrahyoid muskülo-aponevrotik fleble rekonstrüksiyonu sağlayıp 3 gün kadar endolarengeal tampon bırakmayı önerenler de vardır⁽⁷⁾.

¹:Prof. Dr. Trakya Üniversitesi Tıp Fakültesi KBB A. D.

²:Yard. Doç. Dr. Trakya Üniversitesi Tıp Fakültesi KBB A. D.

³:Doç.Dr. Trakya Üniversitesi Tıp Fakültesi KBB A. D.

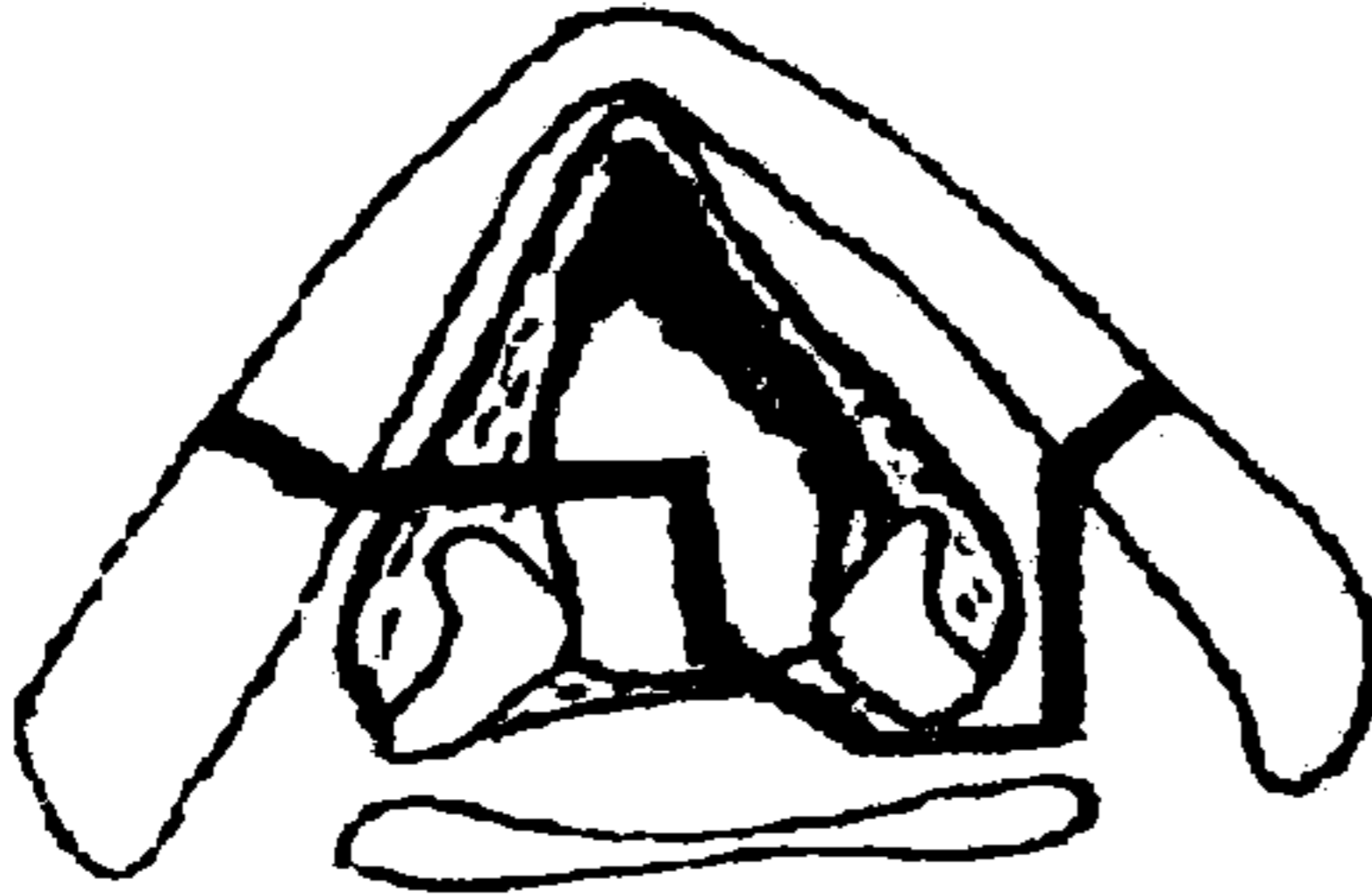
⁴:Asist.Dr. Trakya Üniversitesi Tıp Fakültesi KBB A. D.

⁵:Uzm Dr. Trakya Üniversitesi Tıp Fakültesi KBB A. D.

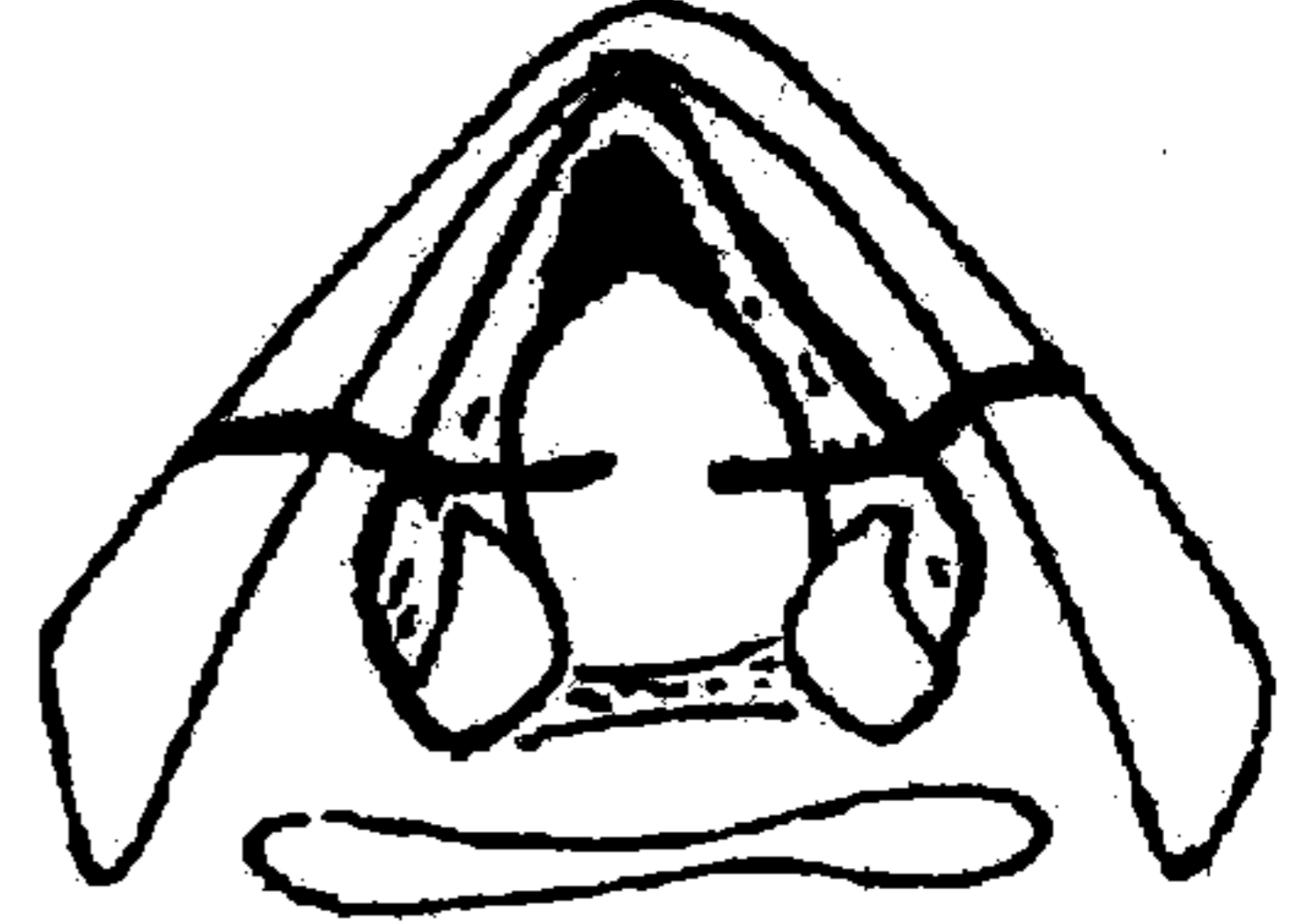
Geniş glottik rezeksiyon yapılan parsiyel larenjektomiler ve ön komüssür rezeksiyonlarından sonra epiglotun kullanılması da değişik yazarlarca önerilmiştir. Avrupa literatüründe ilk defa Bouche ve arkadaşları⁽⁸⁾ tarafından 1965'de bildirilen glottik rekonstrüksiyonu için epiglot kullanılışı, daha sonra Yugoslavya'da Kambic tarafından 1977'de⁽⁹⁾ ve Amerika'da Tucker tarafından 1979'da⁽¹⁰⁾

önerilmiştir. Bunlar bütün epiglotun kullanılmasını öneren tekniklerdir. Ayrıca epiglotun yarısının da kullanılabileceği Thawley tarafından 1983'de bildirilmiştir⁽¹¹⁾. Tek seanslı bir teknik olan H.M. Tucker'in "near-total" larenjektomisinde tek bir aritenoid veya iki aritenoid bırakılıncaya kadar rezeksiyon yapılmaktadır (Şekil 1 ve 2).

Şekil(1-2-3-4):Rekonstrüktif frontal anterior larenjektomi;cerrahi aşamaları.



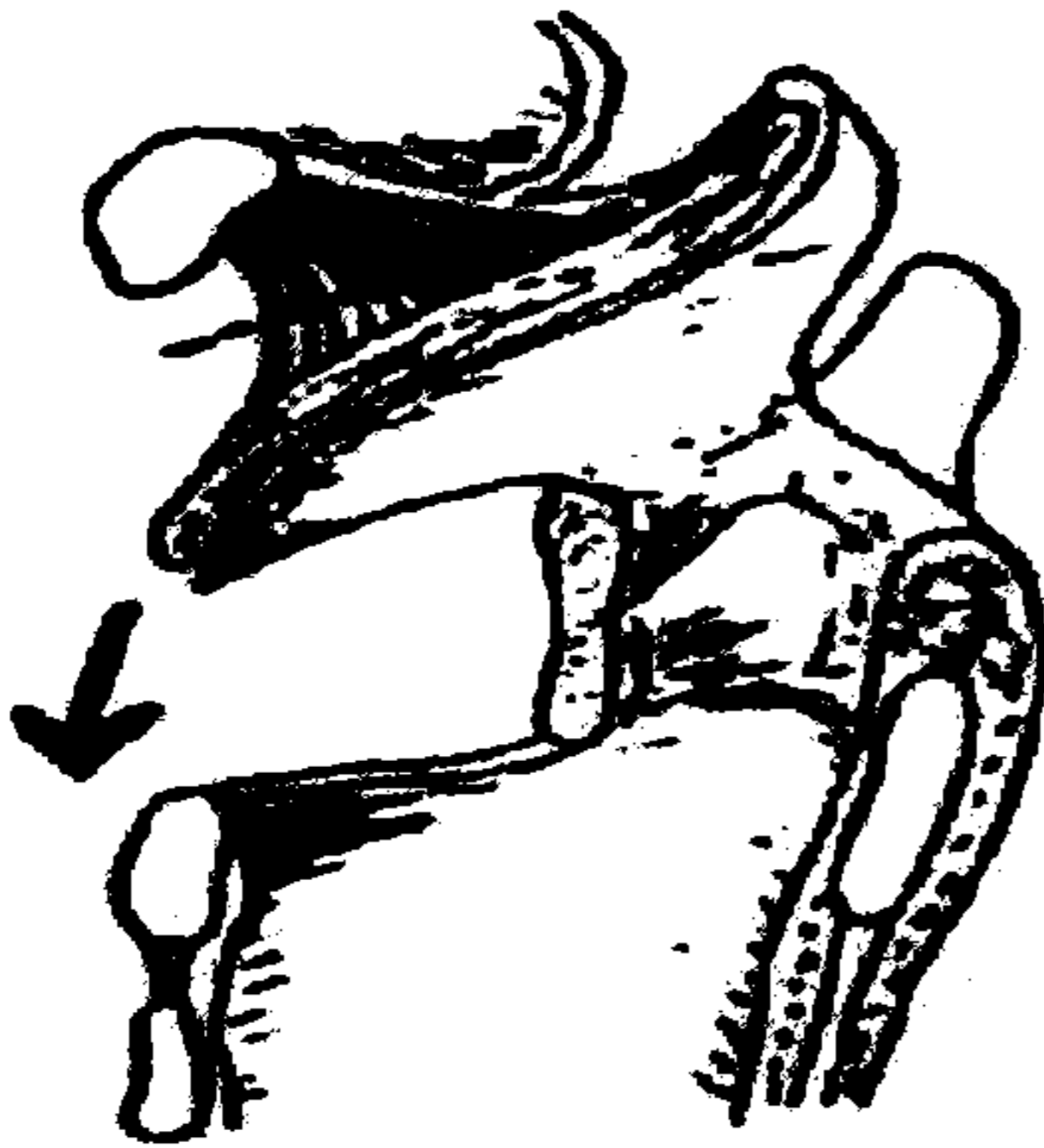
ŞEKİL 1



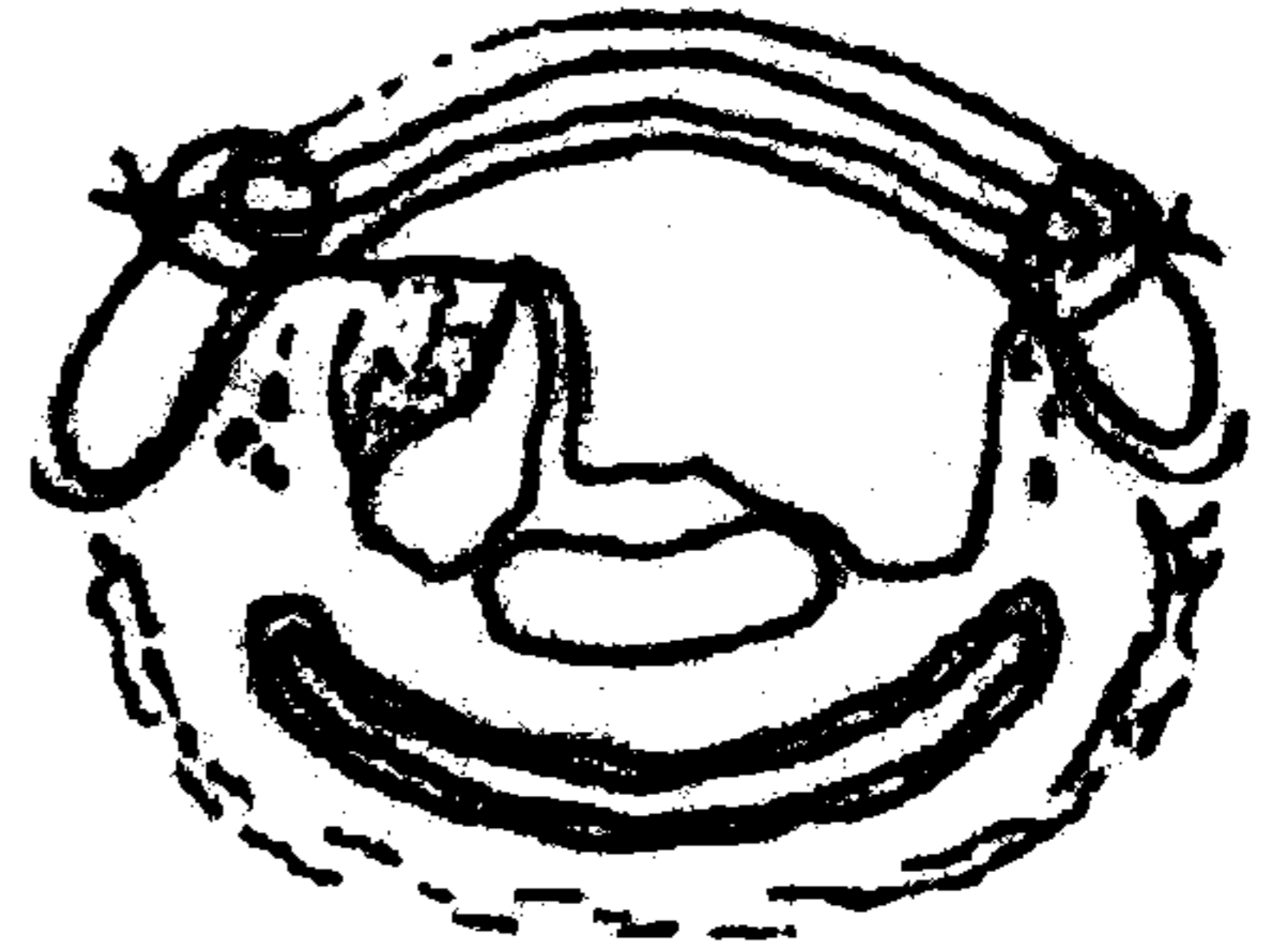
ŞEKİL 2

Çıkarılan aritenoid, kord ve her iki troid kartilaj 2/3 ön kısımlarının oluşturduğu defekti kapatmakta epiglotun aşağıya kaydırılarak (Şekil 3, 4 ve 5) rekonstrüksiyon amacıyla kullanılması, hem tek seanslı oluşu, hem de ameliyat sonrasında çok kolay oluşu nedeniyle glottik tümörlerde seçkin bir yöntem olarak görülmekte-

dir. Tucker'in⁽¹⁰⁾ "near-total" dediği bu subtotal larenjektomiyi Zanaret'in⁽¹²⁾ önerdiği gibi "epiglot rekonstrüksiyonlu frontal anterior larenjektomi" olarak adlandırmayı, total larenjektomilerle birlikte yapılan bir diğer teknikle karıştırmamak için uygun bulduk.



ŞEKİL 3



ŞEKİL 4



ŞEKİL 5

Bu operasyonun uygulanabilmesi için lezyonun aritenoid kırıkdağlardan en az birini sağlam bırakacak rezeksiyona imkan veren primer glottik tümör olması, epiglotun tutulmamış olması, ventriküler tutulumun minimal olması, subglottik uzanımın 1cm'den az olması ve gerçek vokal kordların fikse olmaması gereklidir⁽¹³⁾.

Bu çalışmada, 1992 yılında sunduğumuz 7 olguyla⁽¹⁴⁾ birlikte 1985-1999 yılları arasında kliniğimizde, T1b (n=13) ve T2 (n=9) glottik kanser nedeniyle epiglot rekonstrüksiyonlu frontal anterior larenjektomi operasyonu uygulanan toplam 22 hastanın retrospektif analizi yapılarak, fonksiyonel sonuçları sunulmuştur.

GEREÇ VE YÖNTEM

Trakya Üniversitesi Tıp Fakültesi KBB Anabilim Dalına başvuran hastalardan 1985-1999 yıllarında ameliyat ettiğimiz 22 larenks (glottik) kanserli olgu materyal olarak alınmıştır. Olguların 13'ünde lezyon kord vokalleri ve yüzeysel olarak ön kommissürü tutan (T₁b) ve 9'unda da ventriküle ya da vestibülün alt kısımlarına doğru uzanan (T₂) glottik tümörlerdir. T₂ tümürlü hastaların hiç birinde lezyon ariepiglottik foldlara ve epiglotun laryngeal yüzüne ulaşmamıştır. Vokal kordların alt kısmındaki uzanım 1cm'i geçmemiştir. Hiçbir hastada lenf nodu tutulumu yoktur.

Bu olgulardan 7'sinde bir aritenoid, 15'inde iki aritenoid bırakacak şekilde geniş ön kommissür

rezeksiyonu yapılmıştır. Uygulanan teknik Tucker'in⁽¹⁰⁾ 1979'da bildirdiği bir parsiyel larenjektomi türü olup, bir aritenoid veya iki aritenoid bırakılacak şekilde her iki troid lamina 2/3 ön kısmı blok halde çıkarılmaktadır (Şekil 1 ve 2). Bu teknikte bir kord vokalin tümü ve aritenoidi ile diğer kord vokalin 2/3 ön kısmı rezeksiyona dahil edilmiş gibi her iki aritenoid bırakılarak kord vokallerin sadece 2/3 ön kısımlarının blok rezeksiyona dahil edilmesi şeklinde de uygulanabilmektedir. Teknik uygulanırken tümörün daha az bulunduğu kord tarafından başlanır ve direk görüş altında diğer taraf rezeksiyona edilir. Bu keside bant, ventrikül, kord vokal ve bir kısım conus elasticus kesilmiş olur. Bu teknik sırasında gerekirse boyun diseksiyonu ve o taraf troid lobektomi yapılabilir. Çıkarılan troid lamina 2/3 ön kısmının rekonstrüksiyonu için preepiglottik bölge diseksiyonu ile mukozanın vallekuladan epiglot serbest kenarına kadar ayrılması sağlanır. Bundan sonra epiglot aşağıya çekilir ve her iki troid laminasının kalan kısımlarına (kartilajda frezle hazırlanmış 3'er delikten geçirilen geç rezorbe olan bir dikiş materyal ile) sütüre edilir. Nazogastrik sonda ile 10-12 gün kadar beslenir. Daha sonra sonda çıkarılır ve dekanülasyon gerçekleştirilir. Bırakılan tek veya iki aritenoid öndeki epiglota temas ederek fonasyonu sağlar⁽⁴⁾.

BULGULAR

Tablo I'de olgularımızın fonksiyonel sonuçları gösterilmiştir. Bütün hastalar ortalama 14,5 (en az 8, en çok 18) günde yutabilmiş ve ortalama 17,5 (en az 9, en çok 27) günde dekanülmanı tolere edebilmişlerdir. 1994 yılında T₂ glottik kanser nedeniyle opere olup, takibi bırakan bir hasta dışında bütün hastalarımız hayattadır ve nüks gelişmemiştir. Her ne kadar bu teknikte konuşma kalitesinin düşük olduğu bildirilmişse de ^(15,16), hastalarımızın hepsi telefonda dahi iletişim kurabilecek bir konuşmaya sahiptir.

Bir olgu dışında (13. olgu: leiomyosarkom) bütün olguların tümör histopatolojisi epidermoid karsinomdur. Dört olguya tümörün larenksin arka kısımlarına, bir aritenoid doğru uzanım nedeniyle fonksiyonel boyun diseksiyonu yapılmıştır. Histopatolojik incelemede boyun

diseksiyonu materyalinde tümör metastazı saptanmamıştır. Operasyon sırasında ve postoperatif dönemde ciddi komplikasyon gelişmemiştir. İki hastada takiplerde saptanan granülasyon polipleri mikrolarengeal cerrahi ile eksizye edilmiştir. Son opere ettiğimiz bir hastada taburcu olduktan bir ay sonra stenoz gelişmesi üzerine trakeotomi yapılmıştır. Yapılan mikrolarengeal cerrahi ile yeterli açıklık sağlanmakla beraber, hastanın hava alamayacağı korkusu nedeniyle tekrar dekanülman yapılamamıştır.

Tablo II'de olgularımızın tümör kontrolü ve 5 yıllık sağ kalım oranları gösterilmiştir. Tümör kontrolü T_{1b} lezyonlu hastalarda % 100, T₂ lezyonlu hastalarda %89, 5 yıllık sağ kalım oranı T_{1b}'de %100 (n=7), T₂ lezyonlu hastalarda %83 (n=6) tür.

TABLO I. Olguların Özellikleri

Olgu no	Yaş/ Cins	Oper. Yılı	Kalan aritenoid	Glottik tm Lokalizas.	NGS* çekilmesi	Dekanülman
1	54 E	1985	Tek	T _{1b}	11. gün	13. gün
2	63 E	1986	Tek	T ₂	12. gün	14. gün
3	55 E	1987	Tek	T _{1b}	10. gün	12. gün
4	50 E	1988	Tek	T _{1b}	12. gün	14. gün
5	56 E	1991	Çift	T ₂	8. gün	9. gün
6	60 E	1992	Çift	T _{1b}	11. gün	13. gün
7	51 E	1992	Çift	T _{1b}	14. gün	16. gün
8	60 E	1993	Çift	T _{1b}	13. gün	15. gün
9	54 E	1993	Çift	T _{1b}	14. gün	15. gün
10	61 E	1993	Tek	T ₂	16. gün	18. gün
11	55 E	1993	Tek	T ₂	18. gün	21. gün
12	75 E	1994	Çift	T ₂	18. gün	20. gün
13	57 E	1994	Çift	T ₂	18. gün	20. gün
14	60 E	1995	Çift	T _{1b}	15. gün	27. gün
15	44 K	1996	Çift	T ₂	17. gün	21. gün
16	58 E	1996	Çift	T _{1b}	18. gün	27. gün
17	68 E	1998	Çift	T ₂	15. gün	18. gün
18	65 E	1998	Tek	T ₂	15. gün	20. gün
19	51 E	1998	Çift	T _{1b}	18. gün	21. gün
20	54 E	1998	Çift	T _{1b}	18. gün	21. gün
21	57 E	1999	Çift	T _{1b}	14. gün	15. gün
22	55 E	1999	Çift	T _{1b}	14. gün	15. gün

* Nazogastrik sonda

TABLO II. Olgularımızda Tümör Kontrolü (n = 22) ve 5 Yıllık Sağ Kalım (n = 13) Oranları

	Glottik tümör lokalizasyonu	
	T _{1b}	T ₂
Tümör kontrolü (n = 22)	% 100 (n = 13)*	% 89 (n = 9)*†
5 yıllık sağ kalım(n = 13)	% 100 (n = 7)	% 83 (n = 6)†

* Lokal nüks ve/veya ikinci lokalizasyon yok

† Bir olgu takibi bırakmış

TARTIŞMA

Ön komüssür larenksin gerçek bir zayıf noktasıdır ve Broyle ligamanı nedeniyle kanser prelarengeal yapılara erkenden yayılabilmektedir. Ön komüssüre uzayan glottik tümörlerde, glottik bölgenin lateralinde olan ve onunla ilişkisi olan paraglottik mesafe de erkenden tutulabilmektedir⁽¹⁷⁾. Ön komüssür tümörlerinin sık residiv göstermesi bu anatomik özelliklerle açıklandığına göre bu tümörlerde çok daha dikkatli bir cerrahi yöntem gerekeceği açıktır. Peche'e⁽⁴⁾ göre Leroux-Robert'in klasik frontolateral parsiyel larenjektomisi ancak ön komüssüre çok yaklaşan tümörler için yeterlidir. Fakat ön komüssür tutulmuş ve hatta karşı kordun da minimal bir kısmı tutulmuş bile olsa bu yöntem yetersiz kalmaktadır. Labayle tipi rekonstrüktif larenjektomide bir aritenoid ünitesi bırakılmak koşulu ile tüm suprakrikoid larenks çıkarılmakta ve krikohyoidopeksi ile rekonstrüksiyon gerçekleştirilmektedir⁽⁵⁾. Kuşkusuz bu teknik glottosupraglottik T2 ve hatta T3 tümörlerde yapılmaktadır. T1b veya T2 glottik tümörler için önerilen ve Labayle rekonstrüktif larenjektomisinin bir varyantı olan Majer-Piquet tipi rekonstrüktif larenjektomide epiglotun 2/3 üst kısmının da bırakılışı söz konusudur. Sonuçta krikohyoidopeksi ile aynı seansta rekonstrüksiyon sağlanmaktadır

⁽⁵⁾. Labayle tipi rekonstrüktif larenjektomi ortalama 25-30 gün sonra rahat yutmaya başlamakta ve dekanülmanı ise buna yakın olmaktadır. Majer-Piquet tipi rekonstrüktif larenjektomilerde ise bundan biraz daha kısa zamanda (21-23 gün) bu işlem gerçekleşmektedir. Ancak epiglotun sağlam olması göz önüne alındığına göre, Majer-Piquet tipi rekonstrüktif larenjektomi ile rekonstrüktif frontal anterior larenjektominin endikasyonları birbirine çok yakın olmaktadır. Rekonstrüktif frontal anterior larenjektomide fonksiyonel düzeliş krikohyoidopeksi ile yapılan suprakrikoid larenjektomiye göre daha kısa sürede, ortalama 12 günde (10-17) olmaktadır^(4,12,13,15,16).

Sonuç olarak, tek seanslı bir teknik oluşu, yaşlı ve genel durumu elverişli olmayan hastalarda da uygulanabilmesi, fonksiyonel sonuçlarının olumlu olması, 5 yıllık sağ kalım oranlarımızın literatür verileriyle⁽¹²⁾ uyumluluğu ve tümör kontrolünün literatürde aynı tip lezyonlarda total larenjektomi ile paralellik göstermesi nedeniyle⁽¹⁵⁾, epiglot rekonstrüksiyonlu frontal anterior larenjektominin ön komüssür rezeksiyonu gereken T1b ve T2 glottik kanserlerde etkin bir tedavi yöntemi olduğu kanısındayız.

KAYNAKLAR

1. Thawley S, Ogura JH. Conservation laryngeal surgery and radical neck dissection. In: English GM, ed. Otolaryngology. Hamper and Row Publ., Philadelphia, 1985; Vol. 5 : 15-23.
2. Leroux-Robert J. Cancer du larynx. EMC 20-10-A, Paris, 1966: 1-18.
3. Norris CM. Technique of extended frontolateral partial laryngectomy. Laryngoscope 1958; 68: 1240-250.
4. Peche A, Cannoni M, Goubert JL, et al. Laryngectomie frontale anterieure reconstructive. Revue de Laryngologie Otolagie Rhinologie 1984; 105: 255-260

- 5 Guerrier Y. Traité de technique chirurgicale ORL et cervico-faciale tome III. Masson, Paris 1977: 208-232.
- 6 Montgomery NW. Surgery of the upper respiratory system. Lea and Febiger, Philadelphia, 1973:523-527.
- 7 Guerrier B, Lallemant JG, Balmigere G, et al. Notre experience de la chirurgie reconstructive dans les cancers glottiques. Ann Otolaryngol Chir Cervicofac 1987; 104: 175-176.
- 8 Bouche J, Freche CH, Hussan H. Hemilaryngectomie avec epiglottoplastie. Ann d'Otolaryngol(Paris) 1965; 82: 421-428.
- 9 Kambic V. Epiglottoplasty. New technique for laryngeal reconstruction. Radiologia Yugoslavica Suppl II: 33-43; 1977.
- 10 Tucker HM, Wood BG, Levine HL. Glottic reconstruction after near total laryngectomy. Laryngoscope 1979; 89: 609-614.
- 11 Thawley SE. Epiglottis reconstruction of vocal cord following hemilaryngectomy. Laryngoscope 1983; 93: 237-238.
- 12 Zanaret M, Giovanni A, Gras R, Bonnefille E, Robert D, Cannoni M. La laryngectomie frontale anterieure reconstructive avec epiglottoplastie. Les Cahiers D'ORL 1997; 30: 32-38.
- 13 Tucker HM, Benninger MS, Roberts JK, Wood BG, Levine HL. Near-total laryngectomy with epiglottic reconstruction: long term results. Arch Otolaryngol Head Neck Surg 1989; 115: 1341-1344.
- 14 Karasalihoğlu A, Koten M, Kaya A, Yılmaz M, Ünlü A. Rekonstrüktif frontal anterior larenjektomi ve fonksiyonel sonuçları. Cerrahpaşa Tıp Fakültesi KBB Anabilim Dalı XII. Akademik Haftası, baş ve boyun cerrahisinde yeni gelişmeler simpozyumu, İstanbul. 13-15 Mayıs 1992; 136-138.
- 15 Zanaret M, Giovanni A, Gras R, Cannoni M. Near total laryngectomy with epiglottic reconstruction. Am J Otolaryngol 1993; 14: 419-425.
- 16 Schröder U, Eckel HE, Jungehülsing M, Thumfart W. Indikation, technik und ergebnisse der rekonstruktiven kehlkopfteilresektion nach Sedlacek-Kambick-Tucker. HNO 1997; 45: 915-922.
- 17 Guerrier Y. Les laryngectomies partielles d'indications difficiles. Ann d'Otolaryngol (Paris)1980;97:201-256.