

Kolesteatoma Cerrahisinde Yeni Bir Teknik: CHAT^[*]

A New Technique in Cholesteatoma Surgery: CHAT

Cem UZUN, Recep YAĞIZ, Ahmet KARASALIOĞLU

Trakya Üniversitesi Tıp Fakültesi Kulak Burun Boğaz Hastalıkları Anabilim Dalı, Edirne

Submitted / Başvuru tarihi: 03.05.2008 Accepted / Kabul tarihi: 23.06.2008

Amaç: Heermann'ın "kıkırdak palisad timpanoplastisi" ve Tos'un "modifiye kombine yaklaşım timpanoplastisi" ile ilgili yapmış olduğumuz çalışmalar sonucu geliştirdiğimiz Kombine Heermann ve Tos tekniği (Combined Heermann And Tos: CHAT) ile yaygın kolesteatoma tedavisi yaptığımız hastalar analiz edildi.

Hastalar ve Yöntemler: Kombine Heermann ve Tos tekniği uygulanan 35 hastanın 37 kulağı çalışmaya alındı. Her hastada arka-üst kemik anulus genişçe turlanıp, transmeatal attikotomi ve arka duvarının korunduğu kortikal mastoidektomi yapıldı. Kolesteatoma çıkarıldıktan sonra gerekirse ossiküloplasti yapıldı ve kulak zarındaki perforasyon, kemik anulus ve skutumdaki açıklık palisad tekniği ile onarıldı. Son kontrolde otoskopik bulgular değerlendirilip, odyolojik bulgular ameliyattan öncekilerle karşılaştırıldı (Eşleştirilmiş t-testi).

Bulgular: Ortanca yaş 33 (6-57), ortalama takip süresi 30 ay (aralık: 6-60; standart sapma: 19) idi. Hiçbir kulakta ameliyat öncesi ve sonrası komplikasyon yoktu. Biri lokal, toplam iki rekürrens (%5) saptandı (eradikasyon: %95). Ameliyat öncesi ve son kontroldeki işitme eşiği ortalaması 45 dB (standart sapma: 14) ve 35 dB (standart sapma: 16) ($p<0.0001$) ve hava-kemik yolu aralığı 29 dB (standart sapma: 11) ve 21 dB (standart sapma: 11) idi ($p<0.001$).

Sonuç: Kombine Heermann ve Tos tekniğinin, tek aşamalı, canal wall up kapalı kavite bir teknik olmasına rağmen yaygın kolesteatoma eradikasyonunda oldukça başarılı olduğu, işitme açısından da tatminkar sonuçların elde edildiği görülmüştür.

Anahtar Sözcükler: Cerrahi teknik; kulak; işitme; kronik orta kulak iltihabı; eradikasyon.

Objectives: Patients with extended cholesteatoma who underwent Combined Heermann And Tos (CHAT) technique, which we developed depending on our studies on Heermann's "cartilage palisade tympanoplasty" and Tos' "modified combined approach tympanoplasty", were analyzed.

Patients and Methods: The study included 37 ears of 35 patients, in whom CHAT technique was performed. Posterior-superior bony annulus was widely drilled, transmeatal atticotomy and cortical mastoidectomy with preservation of posterior ear canal wall were performed in each patient. After ossiculoplasty, perforation of the eardrum, opening at bony annulus and scutum were reconstructed with the palisade technique. At the final evaluation, otoscopic and audiologic findings were evaluated and compared (Paired Sample t-test).

Results: Median age was 33 (6-57), mean follow-up period was 30 months (range: 6-60; standard deviation: 19). There was no complication in any patient before or after the surgery. There was two (5%) recurrent cholesteatomas (eradication: 95%), one of which was local. The mean hearing and air-bone gap preoperatively versus in last evaluation were 45 (standard deviation: 14) vs 35 dB (standard deviation: 16) ($p<0.0001$) and 29 (standard deviation: 11) vs 21 dB (standard deviation: 11), respectively ($p<0.001$).

Conclusion: We conclude that CHAT technique is quite successful in the eradication of extensive cholesteatoma with satisfactory results in hearing, although it is a one-stage, canal wall up closed technique.

Key Words: Surgical technique; ear; hearing; chronic otitis media; eradication.

*29. Türk Ulusal Kulak Burun Boğaz ve Baş Boyun Cerrahisi Kongresi'nde sunulmuştur 26-31 Mayıs, 2007, Antalya (Presented at the XXIXth Turkish National Congress of Otorhinolaryngology Head and Neck Surgery, May 26-31, 2007, Antalya, Turkey).

İletişim adresi (Correspondence): Dr. Cem Uzun. Trakya Üniversitesi Tıp Fakültesi Kulak Burun Boğaz Hastalıkları Anabilim Dalı, 22030 Edirne. Tel: 0284 - 235 76 42 Faks (Fax): 0284 - 235 27 30 e-posta (e-mail): cemuzun@yahoo.com

© Trakya Üniversitesi Tıp Fakültesi Dergisi. Ekin Tıbbi Yayıncılık tarafından basılmıştır. Her hakkı saklıdır.
© Medical Journal of Trakya University. Published by Ekin Medical Publishing. All rights reserved.

Kolesteatom, dış kulak derisinin, genellikle zarda retraksiyon sonucu orta kulak boşluklarına girerek proliferasyonu sonucu oluşan kitleyi ve tehlikeli tipte kronik süpüratif otitis mediayı ifade eder. Aslında adındaki çağrışımlara göre ne bir tümördür ne de yağ veya safra ile ilişkisi vardır. Kolesteatomda, ektojik bazal germinatif tabakanın sürekli ürettiği deskuame epitel ve stratum korneumdan gelen keratinin temporal kemiğin havalı boşlukları ve kulak zarı içinde birikmesi ve bu birikimin kitlesel etkisi ve içerdiği enzimler aracılığıyla oluşturduğu kemik destrüksiyonu ve kronik enfeksiyon ile karakterize bir tablo vardır. Nadir de olsa bazen ölümcül olabilecek ciddi intrakranyal komplikasyonlar bu hastalığın en çok korkulan yönüdür.^[1-6]

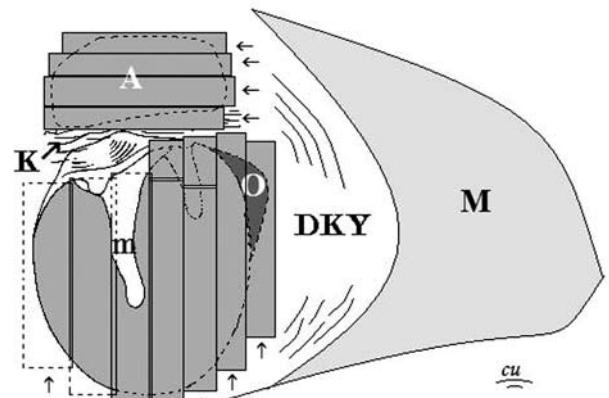
Kolesteatom nadiren konjenital olabilir. Çoğu zaman edinseldir. Her yaşta görülebilir. Normal toplumda yıllık insidansı 100.000'de 10'un üzerindedir.^[1,7] Çocukluk çağında geçirilen sekretuar otitis media ve östaki borusu fonksiyon bozukluğuna bağlı olarak kulak zarında atrofi, retraksiyon ve adeziv otit'e giden bir süreç oluşur. Kulak zarının pars tensa veya pars flaksida kısımlarındaki retraksiyonun ilerlemesi ve epitel migrasyonun bozulması ile, retraksiyonda debris birikimi, kabuklanma ve bunun arkasında enfeksiyon, kemik rezorbsiyonu ve "herodion" polip oluşur. Daha sonra keratinli epitelin proliferasyonu sonucu kolesteatom meydana gelir, giderek büyür ve genişler.^[8]

Kolesteatomdan korunma, kolesteatom ile mücadelede öncelikli yaklaşımdır. Dikkatli otomikroskopi ile kolesteatom henüz oluşmadan ileri evre retraksiyon cepleri, işitme kaybı, enfekte retraksiyon, herodion polip veya keratin akümüasyonu saptanmalıdır. Daha sonra, superior veya posterior timpanotomi yapılarak retraksiyon, peksi ve herodiumlar çıkarılır. Tekrar retraksiyon oluşmaması için bu bölgeler kıkırdak palisad timpanoplasti gibi tekniklerle desteklenmelidir.^[1,9,10]

Kolesteatoma tedavisi cerrahi olarak yapılmaktadır. Bu cerrahide asıl hedef hastalığın eradikasyonudur. Kolesteatom hiç rezidiv bırakmadan çıkarılmalı ve daha sonra rekürrens olmayacak şekilde rekonstrüksiyon yapılmalıdır.^[11]

Eradikasyonun yanı sıra, bunu sağlayacak cerrahi teknik (özellikle en çok korkulan komplikasyonlardan biri olan iyatrojenik fasial paralizi açısından) güvenli olmalıdır. Ayrıca, özellikle çocuklarda ameliyat sonrası bakımı kolay ve ağrısız olmalıdır. Hastanın yaşam kalitesini de artıran bir teknik olmalıdır. Bundan 50 yıl öncesine kadar kolesteatoma tedavisinde asıl amaç hastanın hayatını kurtarmaktı. Günümüzde antibiyotiklerin yaygınlaşması, tanı ve tedavi olanaklarının artması sonucu kolesteatom morbiditesi azalmıştır. Artık bu hastalığa bir tümör gözü ile bakarak, cerrahisinde "her şey mubahtır" yaklaşımı terk edilmiştir. Eradikasyon sağlanırken, işitmenin iyileştirilmesi ya da korunması, akıntı gibi kavite problemlerinin oluşmaması ve sudan korunmanın gerekmeyeceği kapalı kavite tekniklerle hastanın yaşam kalitesinin artırılması da göz önünde bulundurulmalıdır.^[1] İşte bütün bu yukarıdaki hedefleri sağlayan teknik, kolesteatoma cerrahisinde ideal bir teknik olacaktır.

Heermann'ın "kıkırdak palisad timpanoplastisi" ve Tos'un "modifiye kombine yaklaşım timpanoplastisi" ile ilgili yapmış olduğumuz çalışmalar sonucu geliştirdiğimiz Kombine Heermann ve Tos tekniği (Combined Heermann And Tos: CHAT), yaygın kolesteatoma tedavinde böyle bir ideal teknik olabilir (Şekil 1). Bu çalışmada yaygın kolesteatoma nedeniyle CHAT tekniği uyguladığımız hastalarımızın ameliyat sonrası ortalama 30 aylık takip sonuçları analiz edildi ve tartışıldı.



Şekil 1. CHAT tekniğinin Tos tekniği aşaması. O: Otoskleroz turlaması; A: Transmeatal attikotomi; M: Kortikal mastoidektomi. K: Sağlam köprüllü; m: Malleus; DKY: Dış kulak yolu; küçük oklar: palisatlar.

HASTALAR VE YÖNTEMLER

Hastalar

Trakya Üniversitesi Tıp Fakültesi Kulak Burun Boğaz kliniğinde, Temmuz 2001-Ekim 2006 arasında kolesteatomlu kronik süperatif otitis media hastalığı nedeniyle ameliyat edilen hastalardan 39'unun 41 kulağına (iki hastanın her iki kulağına) CHAT tekniği uygulandı. Bunlardan altı aydan az takibi olan üç ve takibe gelmeyen bir hasta hariç, tek aşamalı CHAT tekniği uygulanan 35 hastanın 37 kulağı bu çalışma kapsamına alındı.

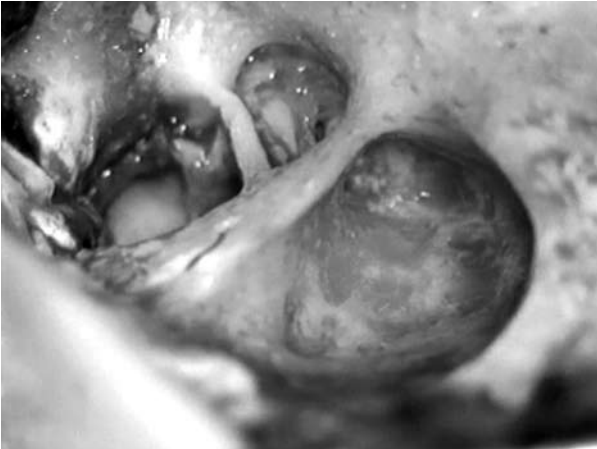Cerrahi teknik

Kombine yaklaşımla (retroauriküler/transmastoid + transkanal/transmeatal) yolla önce transkanal Tos ensizyonu ve retroauriküler Portmann kesileri yapıldı. Temporal kas fasyası ve skafal kıkırdak alındı. Mastoid kemik ve dış kulak kanalı ortaya kondu. Arka-üst kemik anulus genişçe turlanarak (geniş otoskleroz turlaması), stapes, oval pencere, fasial reces ve sinüs timpani ortaya kondu. Üst kemik anulusta eğer kolesteatoma tarafından destrükte edilmediyse 1 mm genişliğinde sağlam bir kemik köprü kalacak şekilde transmeatal attikotomi yapılarak, atik ortaya kondu. Daha sonra arka duvarı-

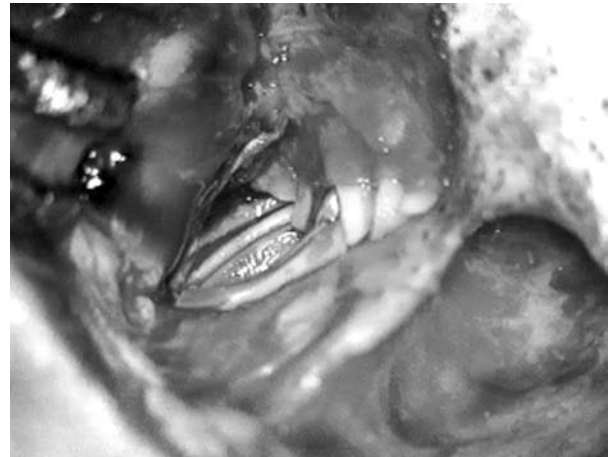
nın korunduğu kortikal mastoidektomi yapıldı (Şekil 2). Kolesteatom tamamen çıkarıldıktan sonra, kulak zarı, atik lateral duvarı (skutum) ve arka-üst kemik anulustaki açıklık kıkırdak palisad tekniği ile onarıldı (Şekil 1). Attik üzerindeki palisadlar ayrıca faysa ile de desteklendi (Şekil 3). Yedi kulakta Tos Tip I, 21'inde Tip II ve 9'unda da Tip III timpanoplasti otojen inkus, kortikal kemik veya alloplastik materyaller kullanılarak yapıldı. Mastoid kaviteye 5-6 mm genişliğinde ventilasyon hortumu kondu. Dış kulak yoluna da antibiyotik ve steroid emdirilmiş 1 cm genişliğinde fitiller yerleştirildi ve ventilasyon hortumu ile birlikte 20 gün sonra çıkarıldı.^[11,12]

Kolesteatoma tipi ve yaygınlığı

Kolesteatoma tipi 18 kulakta attik, 17'sinde sinüs ve ikisinde de tensa retraksiyon idi. Saleh ve Mills^[13] sınıflamasına göre kolesteatoma yaygınlığı; dört hastada Evre 1, altısında Evre 2, 12'sinde Evre 3, 13'ünde Evre 4 ve ikisinde Evre 5 idi. Evre 1 ve 2 olanların hepsinde de kolesteatoma ile birlikte, anterior ve posterior isthmusları kapatan, attik ve antrumu dolduran yaygın granülasyon dokusu vardı. Evre üçte antrum, evre dörtte ise mastoid apeks kolesteatoma ile doluydu. Evre beşte ise kolesteatoma perilabirenter ve perimeatal hücrelere yayılmıştı. Bir kulak hariç hiçbirinde östaki ağzı tutulu değildi.



Şekil 2. CHAT tekniğinin şematik görüntüsü. Kulak zarının rekonstrüksiyonunda kullanılan kıkırdak palisadlar manibriuma paralel (ilk ikisi kemik anulusa göre underlay, sonrakiler overlay olacak şekilde), scutum rekonstrüksiyonunda ise anterior-posterior doğrultuda yerleştirilir. Ossiküloplasti yapılırsa, daha küçük palisadlar ossiküloplasti materyali ile üst ve alt kemik anulus arasında yerleştirilir.



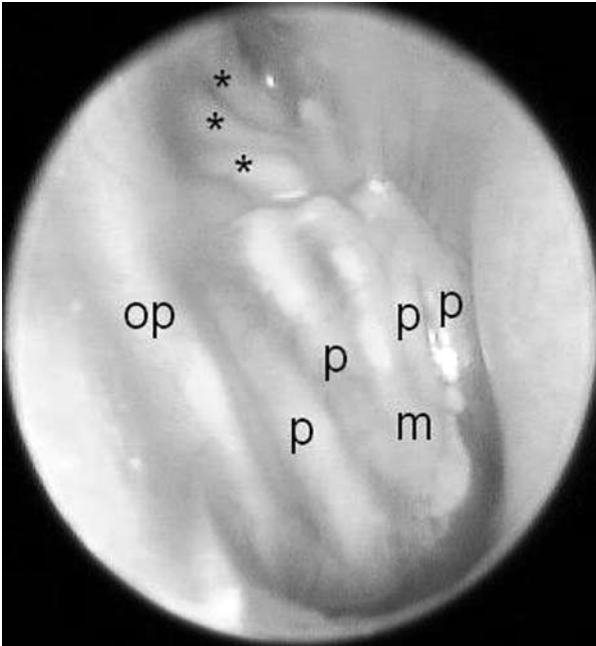
Şekil 3. CHAT tekniğinin rekonstrüksiyon aşaması tamamlanmış. Scutum üzerindeki palisadlar ayrıca faysa ile desteklenir.

Ölçüm parametreleri ve analiz

Son kontroldeki hasta verileri (yaş, kulak, takip süresi, komplikasyon, kolesteatoma tipi ve yaygınlığı, timpanoplasti tipi) ve otoskopik bulgular (normal, retraksiyon, perforasyon, reziduel veya rekürren kolesteatoma) değerlendirildi. Kontrollerde oto-endoskopik muayene ve kayıtlar alındı. Bunlardan bir örnek Şekil 4'te görülmektedir. En son muayenede, CHAT tekniği uyguladığımız kulaklardaki odyolojik bulgular (500-1000-2000-3000 Hz frekanslardan saf ses işitme eşiği ortalaması, hava-kemik yolu aralığı) ameliyattan öncekilerle karşılaştırıldı. Fonksiyonel işitme başarısı [sosyal işitmenin (eşik ≤ 30 dB) sağlanması, hava-kemik aralığı ≤ 15 dB, işitme kazancı ≥ 20 dB veya konuşmayı algılama eşiği ≤ 30 dB ise] hesaplandı. Karşılaştırmalarda Eşleştirilmiş t-testi kullanıldı. $P < 0.01$ değeri istatistiksel anlamlılık olarak kabul edildi.

BULGULAR

Ortanca yaş 33 (aralık: 6-57 yaş) idi. Ortalama takip süresi 30 ay (aralık: 6-60 ay; standart sapma: 19) idi. Hiçbir kulakta ameliyat öncesi ve sonrası komplikasyon yoktu. Biri iki palisad arasında lokal olan, toplam iki rekürrens (%5)



Şekil 4. CHAT tekniği uygulanmış kulaklardan birinin takipteki oto-endoskopik görüntüsü. p: Palisadlar; m: Manibrium; op: Otoskleroz turlaması üzerindeki palisad; *: Scutum üzerindeki palisadlar.

saptandı (eradikasyon: %95). Bu iki kulak ve attikte derin retraksiyonu olan bir kulak tekrar ameliyat edildi (%8). Bunlar dışında sadece bir kulakta ön kadranda 1 mm'lik küçük bir açıklık saptandı. Diğer kulaklarda kulak zarları intaktı, rezidüel veya rekürren kolesteatoma şüphesini uyandıracak bir şikayet veya bulgu yoktu. İşitme eşiği ortalaması ameliyat öncesi 45 dB (standart sapma: 14), son kontrolde 35 dB (standart sapma: 16) ($p < 0.0001$) ve hava-kemik yolu aralığı ameliyat öncesi 29 dB (standart sapma: 11), son kontrolde ise 21 dB (standart sapma: 11) idi ($p < 0.001$). Kulakların 26'sında (%70) fonksiyonel işitme başarısı sağlandı.

TARTIŞMA

Klasik kombine yaklaşım timpanoplasti gibi canal wall up tekniklerde, ameliyat sırasında yeterli görüşün sağlanmasındaki sıkıntılar nedeniyle en sık rezidivlerin görüldüğü yerler sinüs timpani ve anterior atik bölgeleridir.^[14,15] Tos 1970' te kombine yaklaşım timpanoplastiyi (diğer deęişle; intakt canal wall mastoidektomi) modifiye etmiştir. Bundaki asıl amacı, sinüs timpani ve anterior atik bölgelerine küçük pencereler açarak, burada rezidivlerin kalmasını önlemektir. Arka duvarın korunduęu kortikal mastoidektomiye ek olarak, transkanal, mümkünse intakt köprülü attikotomi ve geniş otoskleroz turlaması yapmıştır.^[15] Transkanal attikotomi klasik yaklaşıma göre anterior attige daha kolay ve güvenli varışı sağlamaktadır. Klasik teknikte fasial reces, sinüs timpani ve stapes, posterior timpanotomi (veya fasial reces yaklaşımı) ile mastoid kaviteden yaklaşımla ortaya konulmaktadır. Tos tekniğinde ise bu bölgeler direkt olarak arka-üst kemik anulusun otoskleroz turlamasındaki gibi genişçe açılması ile ortaya konulmaktadır. Uzun ve Kutoęlu'nun yapmış olduęu randomize kör prospektif bir kadavra çalışmasında, orta kulaktaki anatomik yapıların ortaya konması açısından Tos teknięi, klasik canal wall up ve canal wall down teknikleri ile karşılaştırılmıştır. Bu çalışmada anterior atik ve sinüs timpaninin ortaya konmasında, Tos teknięinin belirgin olarak klasik canal wall up teknikten (klasik kombine yaklaşım timpanoplastiden) üstün olduęu ve canal wall down teknięindeki kadar iyi görüş sağladığı ortaya kondu.^[16]

Uzun'un^[17] yaptığı bir çalışmada da, Tos tekniğinin diseksiyon kenarlarından fasial sinire olan mesafeler ölçüldü. Dolaylı olarak tekniğin güvenilirliği konusunda yorum yapıldı. Fasial sinire en yakın mesafe 2 mm olarak chordal eminence hizasında bulundu. Klasik canal wall up teknikte fasial reces yaklaşımı yaparken veya canal wall down mastoidektomide fasial kabarıklığı indirirken eğer teknik tam manasıyla yapılırsa, fasial sinire 1 mm'den daha fazla yaklaşılr ve bu durum Tos tekniğinin bu bakımdan daha uzakta diseksiyonu nedeniyle daha güvenli bir teknik olmasını açıklayabilir.^[17]

Tos^[15] tekniği her ne kadar rezidüel bırakılmaması açısından iyi olsa da, rekonstrüksiyonu açısından rekürren kolesteatomların oluşumunda o derece etkili olamamaktadır. Çünkü hem arka-üst duvarda hem de attikte zayıf alanlar, loci minoris resistentiae oluşmaktadır. Orijinal tarifinde Tos^[15] bu bölgeleri fasya ile örtüğünü, herhangi bir rezidüel kolesteatom büyümesi olduğunda böylelikle bunun görülebileceğini ifade etmektedir. Rekonstrüksiyonda kıkırdak veya kortikal kemik kullanılsa bile, kemik köprü ile zar arasında retraksiyonlar ve buna bağlı rekürren kolesteatomların olabildiğini söylemektedir.^[15] Dolayısıyla Tos tekniğinin rekonstrüksiyon aşamasının yetersiz kaldığı görülmektedir.

Kolesteatomun etyolojisi, patogenezi ve cerrahisi açısından östaki borusu fonksiyon önemli bir yer tutar.^[15,18,19] Başarılı dahi olsa, genellikle kolesteatoma ameliyatından uzun bir süre sonra bile devam eden östaki borusu fonksiyon bozukluğu, ameliyat sonrası kulak zarı retraksiyonlarına ve bunların bazıları da rekürrenlere neden olabilir.^[18-20] Retraksiyonları ve rekürrenleri önlemek açısından kıkırdak iyi bir greft olabilir. Fakat geniş bir tabaka halinde kullanılması durumunda yerinden kayma yapabilir ve işitme sonuçlarını da olumsuz etkileyebilir. Bununla beraber Heermann'ın kıkırdak palisad tekniğindeki gibi perikondrium içeren kıkırdağı ince şeritlere keserek rekonstrüksiyonda kullanmak hem kaymayı hem de işitmenin bozulmasını engelleyebilir.^[21-23] Kıkırdak palisad timpanoplasti özellikle östaki fonksiyonunun bozuk olduğu kulaklarda (kolesteatoma cerra-

hisi sonrası kulaklardaki gibi) ameliyat sonrası retraksiyonları ve kolesteatoma rekürrenlerini önler ve fasya ile yapılan timpanoplastideki kadar iyi akustik geçirgenlik sağlayarak, uzun vadeli iyi işitme sonuçlarının elde edilmesine imkan verir.^[24-26]

Uzun, hem Tos tekniği hem de Heermann'ın palisad tekniği konusunda kendi ve arkadaşları ile birlikte yapmış olduğu çalışmalardan elde ettiği sonuçlar neticesinde, bu iki tekniği 2002'de kombine etmiştir^[11] ve tekniğe kombine Heermann ve Tos; kısaca CHAT (Combined Heermann And Tos) tekniği denmektedir (Şekil 1-4).^[12,16,17,20,24-27] Kolesteatoma tedavisinde orta vadeli sonuç olarak değerlendirilebilecek bu çalışma verilerine göre CHAT tekniği, yaygın kolesteatoma tedavisinde canal wall down tekniklere alternatif olabilecek bir canal wall up tekniktir. Eradikasyonun yüksek oranda olması, işitme sonuçlarının da tatminkar düzeylerde olması bunu desteklemektedir. Bununla beraber uzun vadeli sonuçların analiz edilmesi, daha çok hasta sayısı ile ve aynı yaygınlıktaki kolesteatomlarda canal wall down teknikle karşılaştırılması, tekniğin faydasını veya zayıf yönlerini daha objektif bir şekilde ortaya koyacaktır.

Teşekkür

Prof. Dr. Cem Uzun, katkılarından dolayı Prof. Dr. Mirko Tos ve Prof. Dr. Joachim Heermann'a teşekkür eder.

KAYNAKLAR

1. Uzun C. Kolesteatom. Türkiye Klinikleri Cerrahi Tıp Bilimleri Kulak Burun Boğaz Dergisi 2005;1:128-34.
2. Magnan J. Natural history of cholesteatoma. European Academy of Otolology and Neuro-Otolology Resource Center. Available from: http://www.eaono.org/pop_up/texte_scientifique.php?article=13 Erişim: 10/07/2004.
3. Olszewska E, Wagner M, Bernal-Sprekelsen M, Ebmeyer J, Dazert S, Hildmann H, et al. Etiopathogenesis of cholesteatoma. Eur Arch Otorhinolaryngol 2004;261:6-24.
4. Ferlito A, Devaney KO, Rinaldo A, Milroy CM, Wenig BM, Iurato S, et al. Clinicopathological consultation. Ear cholesteatoma versus cholesterol granuloma. Ann Otol Rhinol Laryngol 1997;106:79-85.
5. Albino AP, Kimmelman CP, Parisier SC. Cholesteatoma: a molecular and cellular puzzle. Am J Otol 1998;19:7-19.
6. Akyıldız N. Kulak hastalıkları ve mikrocerrahisi. Vol.

1. Ankara: Bilimsel Tıp Yayınevi; 1998. s. 354-418.
7. Kempainen HO, Puhakka HJ, Laippala PJ, Sipilä MM, Manninen MP, Karma PH. Epidemiology and aetiology of middle ear cholesteatoma. *Acta Otolaryngol* 1999;119:568-72.
8. Tos M, Stangerup SE. The relationship between secretory otitis and cholesteatoma. In: Tos M, Thomsen J, Peitersen E, editors. *Cholesteatoma and mastoid surgery*. Amsterdam: Kugler & Ghedini; 1989. p. 325-30.
9. Tos M. Need for clinical research in cartilage tympanoplasty. *Trakya Univ Tıp Fak Derg* 2007;24:179-89.
10. Tos M, editor. *Manual of middle ear surgery: approaches, myringoplasty, ossiculoplasty and tympanoplasty*. 1st ed. Stuttgart: George Thieme Verlag; 1993.
11. Uzun C. Tos technique (modified combined-approach tympanoplasty) and reconstruction with palisade cartilage. *Pro Otology* 2002;2:22-5.
12. Uzun C, Yagiz R, Tas A, Adali MK, Koten M, Karasalioglu AR. Combined Heermann and Tos (CHAT) technique in cholesteatoma surgery: surgical technique and preliminary results. *J Laryngol Otol* 2005;119:429-35.
13. Saleh HA, Mills RP. Classification and staging of cholesteatoma. *Clin Otolaryngol Allied Sci* 1999;24:355-9.
14. Glasscock ME, Miller GW. Intact canal wall tympanoplasty in the management of cholesteatoma. *Laryngoscope* 1976;86:1639-57.
15. Tos M. Modification of intact canal wall technique in the treatment of cholesteatoma. *Adv Otorhinolaryngol* 1987;37:104-7.
16. Uzun C, Kutoglu T. Assessment of visualization of structures in the middle ear via Tos modified canal wall-up mastoidectomy versus classic canal wall-up and canal wall-down mastoidectomies. *Int J Pediatr Otorhinolaryngol* 2007;71:851-6.
17. Uzun C. Is Tos technique safe? Distances from dissection margins of the Tos modified canal wall-up mastoidectomy to the facial nerve. *Pro Otology [Balkan Journal of Otology & Neuro-Otology]* 2004;4:82-84.
18. Sculerati N, Bluestone CD. Pathogenesis of cholesteatoma. *Otolaryngol Clin North Am* 1989;22:859-68.
19. Akyildiz N, Akbay C, Ozgirgin ON, Bayramoglu I, Sayin N. The role of retraction pockets in cholesteatoma development: an ultrastructural study. *Ear Nose Throat J* 1993;72:210-2.
20. Uzun C, Cayé-Thomassen P, Andersen J, Tos M. Eustachian tube patency and function in tympanoplasty with cartilage palisades or fascia after cholesteatoma surgery. *Otol Neurotol* 2004;25:864-72.
21. Heermann J. Experiences with free transplantation of facia-connective tissue of the temporalis muscle in tympanoplasty and reduction of the size of the radical cavity. Cartilage bridge from the stapes to the lower border of the tympanic membrane. *Z Laryngol Rhinol Otol* 1962;41:141-55.
22. Zahnert T, Hüttenbrink KB, Mürbe D, Bornitz M. Experimental investigations of the use of cartilage in tympanic membrane reconstruction. *Am J Otol* 2000;21:322-8.
23. Mürbe D, Zahnert T, Bornitz M, Hüttenbrink KB. Acoustic properties of different cartilage reconstruction techniques of the tympanic membrane. *Laryngoscope* 2002;112:1769-76.
24. Uzun C, Yagiz R, Tas A, Adali MK, Koten M, Karasalioglu AR. Cartilage palisade tympanoplasty for difficult conditions: our results. *Pro Otology* 2004;4:37-41.
25. Uzun C, Tos M, Cayé-Thomassen P, Andersen J. Cartilage palisade tympanoplasty for the treatment and prevention of cholesteatoma and pre-cholesteatoma. *International Bulletin of Oto Rhino Laryngology* 2006;2:5-8.
26. Uzun C. Cartilage Palisade Reconstruction in Tos's Modified Intact Canal Wall Mastoidectomy (CHAT operation; Uzun, 2002). *Acta Med Sal* 2007; 36 (Suppl. 1): 20-22.
27. Uzun C, Cayé-Thomassen P, Andersen J, Tos M. A tympanometric comparison of tympanoplasty with cartilage palisades or fascia after surgery for tensa cholesteatoma in children. *Laryngoscope* 2003; 113:1751-7.