

Senkop ve Kardiyak Arrestle Karşımıza Gelen Nadir Karşılaşılan Nörolojik Acil: Glossofaringeal Nevralji

A Rare Neurological Emergency Presented With Syncope and Cardiac Arrest: Glossopharyngeal Neuralgia

Recep ALP,¹ Selen İLHAN,² Ahmet KARAKURT³

¹Kafkas Üniversitesi Tıp Fakültesi Nöroloji Anabilim Dalı, Kars; ²Kars Devlet Hastanesi Nöroloji Kliniği, ³Kardiyoloji Kliniği, Kars

Başvuru tarihi / Submitted: 28.09.2008 **Kabul tarihi / Accepted:** 07.10.2008

Bu yazıda boğazdan başlayıp kulağa vuran ağrı esnasında senkop atağı ve kardiyak arrest gelişen glossofaringeal nevrojili bir hasta sunuldu. Sinüs nod disfonksiyonu ve takiben gelişen senkop yaşamı tehdit eden bir durumdur. Yoğun vagal stimülasyon nedeniyle bu olgu vagoglossofaringeal nevrojili olarak da adlandırılabilir. Olgumuzun tedavisinde karbamazepin ve pacemaker etkili oldu ve hasta normal hayatına geri döndü.

Anahtar sözcükler: Glossofaringeal nevrojili; senkop; kardiyak arrest.

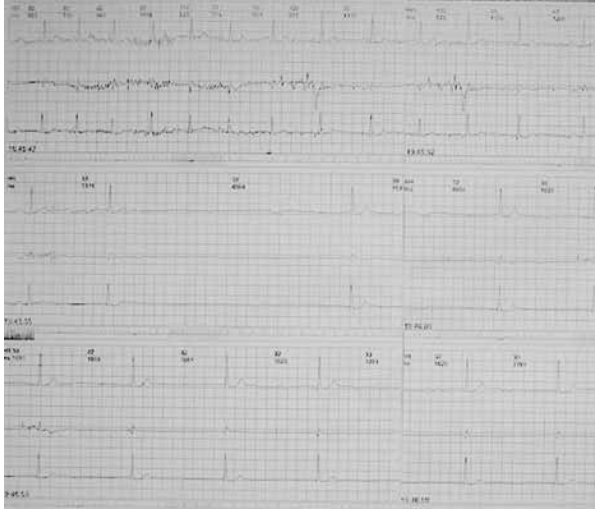In this report, a case of glossopharyngeal neuralgia associated with pain paroxysms striking from pharynx to right ear, syncope, and cardiac arrest is presented. Sinus node dysfunction and subsequent syncope with pain is a life-threatening condition. Because of intense vagal stimulation, this case was considered to be vasoglossopharyngeal neuralgia. The patient was treated successfully with carbamazepin and pacemaker and he returned to normal.

Key words: Glossopharyngeal neuralgia; syncope; cardiac arrest.

Glossofaringeal nevrojili boğazda derin ve bıçak saplanır tarzda paroksizmal bir ağrı olarak tanımlanır. Ağrı tek taraflı olup orofarenksten başlayarak dilin tabanına ve kulağa yayılabilir. En fazla bir dakika sürer. Atağa bradikardi, hipotansiyon ve senkop eşlik edebilir. Senkop atakları ile glossofaringeal nevrojinin başlangıç zamanı arasında genellikle birkaç hafta ile yıllar arasında değişen süre bulunur. Ağrıyı en yaygın olarak tetikleyen faktörler konuşma, çiğneme, öksürme ve özellikle sıvı gıdaları yutmadır.^[1,2] Kadın ve erkeklerde eşit oranda görülür. Elli yaş üzerindeki kişilerde daha yaygındır.^[3,4] İnsidansı yılda 0.7/100 000'dir.^[5] Tüm fasyal ağrıların 0.2-1.3'ünü oluşturur. Trigeminal nevrojiden 100 kez daha az görülür.^[6]

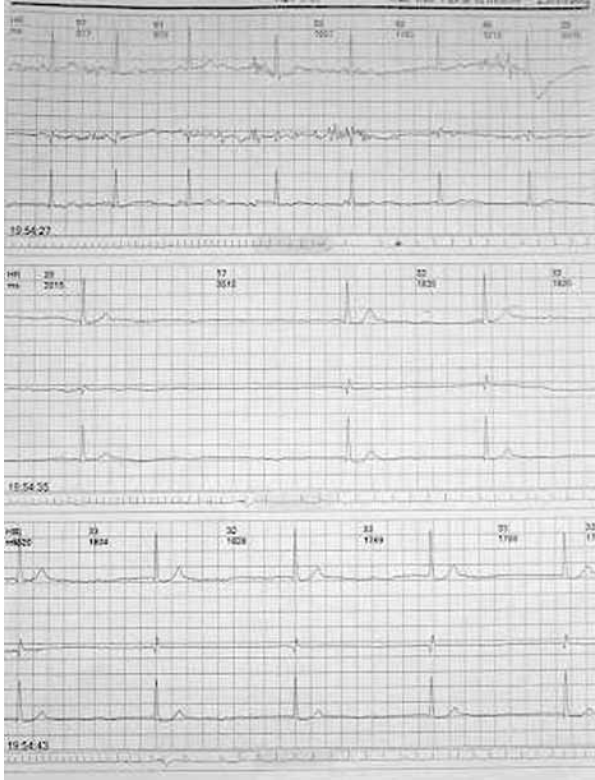
OLGU SUNUMU

Seksen bir yaşında erkek hasta son 15 gündür boğazında ağrı, baş dönmesi ve iki kez olan bayılma şikayeti ile nöroloji polikliniğimize başvurdu. Boğazındaki ağrı, beslenmesini ve konuşmasını engelleyecek şekilde şiddetli, boğazının sağ tarafından başlayıp dilin tabanına ve sağ kulağına vuran 10-15 sn süren bıçak saplanması tarzında idi. Hastanın bu ağrı esnasında zaman zaman kısa süreli baş dönmesi atakları ile iki kez olan şuur kaybı olmuş. Bayılması yaklaşık bir dakika sürüyormuş ve bayılma esnasında herhangi bir kasılma veya idrar inkontinansı gelişmemiş. Hastanın özgeçmişinde ilaçla regüle hipertansiyonu dışında bir hastalığı yoktu. Soygeçmişinde özellik yoktu. Fizik ve



Şekil 1. Hastanın ağrı atağı anında (saat 19.45) holter EKG kaydı.

nörolojik muayene normal sınırlardaydı. Rutin kan tetkikleri, beyin BT, beyin MR, MR angio, EEG ve EKG'de özellik saptanmadı. Karotis vertebral doppler incelemesinde vertebral arter kan akımı toplam 130 ml/dk olarak hesaplandı. KBB muayenesi ve stilohyoid ligamenti gösteren servikal BT tetkiki normal bulundu. Tansiyon arteryel 150/90 mm/Hg olarak ölçülen hasta kardiyoloji hekimine senkop etyolojisi açısından konsülte edildi. Holter incelemesi yapılan hastada



Şekil 2. Hastanın ağrı atağı anında (saat 19.54) sinüs ritminden bradikardiye geçişi ve tekrar sinüs ritmine dönmeye başlaması.

çekim boyunca dört ağrı atağına eşlik eden bradikardi ve sinüzal arrest atağı gelişti. Bu ataklar esnasında 3.2 sn - 6.4 sn arasında süren uzun pulseler gösteren nodal ritim izlendi (Şekil 1, 2). Karbamazepin tedavisi başlanan hasta pacemaker takılması için ileri merkeze sevk edildi. Ulaşım sırasında ağrı ile beraber senkop atakları tekrarlayan hastada arrest tablosu gelişti. Acil polikliniğimize geri getirilen hastaya yapılan kardiyo-pulmoner resüsitasyona olumlu cevap alındı. Daha sonra pacemaker takılan hastanın karbamazepin dozu 1200 mg'a yükseltildi. Ağrı sıklığı ve şiddeti tama yakın azalan hastanın senkop atakları sona ermiş olup halen takip edilmektedir.

TARTIŞMA

Glossofaringeal nevralsi ilk olarak 1910'da Weisenberg tarafından serebellopontin köşe tümörlü bir hastada tanımlanmıştır.^[3] Glossofaringeal nevralsi ve senkop arasındaki ilişki ilk olarak 1921'de Harris tarafından bildirilmiştir. Mekanizması hakkında kabul gören en yaygın teori ise 1963'te Gardner tarafından ileri sürülmüştür. Bu teoriye göre posterior farinks duvarından kaynaklanan duysal impulslar medulla oblongatada bulunan traktus solitarius ve onun nükleuslarına ulaşarak kollateral lifler aracılığıyla vagusun dorsal nükleusuyla ilişki kurar. Dorsal nükleus kalp, bronş ve abdomene giden parasempatik lifleri sağlayan temel otonomik nükleustur. Karotid sinüs siniri (Hering siniri) glossofaringeal sinirin afferent dalıdır ve kalp hızı ve kan basıncının düzenlenmesinde önemli rol oynar. Glossofaringeal sinirin periferik seyrinde sinirin irritatif veya iskemik lezyonlarından kaynaklanan impulslar traktus solitarius'a ulaşır ve kollateraller aracılığıyla vagusun dorsal nükleusuna gelir veya karotid sinüs sinirinin içinde oluşan artifisyonel motor-duysal sinaps ile aşırı impuls üretimi olup bunlar glossofaringeal sinire iletilir.^[2,6]

Olguların çoğu idiyopatik olarak görülür. Sekonder etyolojiler arasında ise serebellopontin köşe tümörleri, intrakraniyal vasküler kompresyon, laringeal ve nazofaringeal karsinomalar, faringeal apse, travma, multiple skleroz, Paget hastalığı, kafa tabanı tümörleri, kalsifiye stilohyoid ligamen ve dental girişimler sayılabilir.^[1,3] Ayrıca tanıda senkop ve ağrı yapabilecek diğer nedenler ekarte edilmelidir.

Glossofaringeal nevralside tedavinin amacı ağrıyı kontrol altına almak, bradikardi ve senkopu önlemektir. Bu amaçla medikal, anestetik ve cerrahi prosedürler kullanılmaktadır. Medikal tedavide antiepileptik bir ajan olan karbamazepin en sık olarak tercih edilir. 400 mg/gün olarak başlanıp 1200 mg/gün'e çıkılabilir. Özellikle idiyopatik olguları tedavi etmede oldukça başarılıdır.^[2]

García-Callejo ve ark.nın^[7] yaptığı çalışmada 800-3600 mg/gün dozunda gabapentinin tek başına veya diğer ilaçlarla birlikte kullanımının yararlı olduğu bildi-

rilmektedir. Pregabalin ile ağrının kontrol altına alındığı bir glossofaringeal nevralsi olgusu da bildirilmiştir.^[8]

Faringeal mukozanın lokal anestetiklerle spreylene-mesi ya da bloke edilmesi de ağrıda geçici olarak rahat-lama sağlamaktadır.^[1]

Farmakolojik tedaviye yanıt-sız olgularda, subok-sipital kranyektomi ile glossofaringeal sinir eksplere edilir ve bası yapan damar varsa dekompresyon edilir. Fonksiyonel nörocerrahi, özellikle de perkutan termal rizotomi, trigeminal torakotomi ve/veya nükleotomi gibi teknikler başarı oranını artırmaktadır.^[9,10]

Glossofaringeal nevralsi ve senkop atakları bulunan bir hastada geçici transvenöz pacemaker ilk kez 1971'de Khero ve Mullins tarafından kullanılmıştır.^[9] Pacemaker kullanımının avantajı tedaviye başlarken ağrı atakları sırasında ortaya çıkan bradiaritmiyi önlemektir. Bizim olgumuzda da senkop ataklarını önlemede oldukça başarılı olmuştur.

Bu yazıda kardiyak senkop ve arrestle ilişkili glos-sofaringeal nevralsi iyi tanımlanmış bir sendrom ola-rak tartışılmıştır. Tıbbi literatürde fatal olgu raporları bildirilmemiş olmasına rağmen acil tedavi gerektiren nörolojik bir hastalık olabilir. Bu durumdaki olguda ilk yaklaşım kontrendikasyon yoksa geçici bir pacema-ker takılması ve karbamazepin başlanması olmalıdır. Tedaviye cevapsız olgularda ve rekürrens gösterenlerde daha invazif yaklaşımlar denenebilir.

KAYNAKLAR

1. Omay B, Sencer A, Aydoseli A, Hepgül K. İki "Status Nevraljikus" vakası. Sinir Sistemi Cerrahisi Derg 2008;1:34-6.
2. Korkes H, de Oliveira EM, Brollo L, Hachul DT, Andrade JC, Peres MF, et al. Cardiac syncope induced by glossopharyngeal "neuralgia": a rare presentation. Arq Bras Cardiol 2006;87:e189-91.
3. Rushton JG, Stevens JC, Miller RH. Glossopharyngeal (vagoglossopharyngeal) neuralgia: a study of 217 cases. Arch Neurol 1981;38:201-5.
4. Ferrante L, Artico M, Nardacci B, Fraioli B, Cosentino F, Fortuna A. Glossopharyngeal neuralgia with cardiac syncope. Neurosurgery 1995;36:58-63.
5. Elias J, Kuniyoshi R, Carloni WV, Borges MR, Peixoto CA, Pimentel D. Glossopharyngeal neuralgia associated with cardiac syncope. Arq Bras Cardiol 2002;78:510-9.
6. Johnston RT, Redding VJ. Glossopharyngeal neuralgia associated with cardiac syncope: long term treatment with permanent pacing and carbamazepine. Br Heart J 1990;64:403-5.
7. García-Callejo FJ, Velert-Vila MM, Talamantes-Escribá F, Blay-Galaud L. Clinical response of gabapentin for glossopharyngeal neuralgia. [Article in Spanish] Rev Neurol 1999;28:380-4. [Abstract]
8. Kitchener JM. Glossopharyngeal neuralgia responding to pregabalin. Headache 2006;46:1307-8.
9. Ozenci M, Karaoguz R, Conkbayir C, Altin T, Kanpolat Y. Glossopharyngeal neuralgia with cardiac syncope treated by glossopharyngeal rhizotomy and microvascular decompression. Europace 2003;5:149-52.
10. Teixeira MJ, de Siqueira SR, Bor-Seng-Shu E. Glossopharyngeal neuralgia: neurosurgical treatment and differential diagnosis. Acta Neurochir (Wien) 2008;150:471-5.