

İnstabil intertrokanterik femur kırıklarında proksimal femur çivisi ile hemiarthroplasti sonuçlarının karşılaştırılması

Comparison of proximal femoral nail and hemiarthroplasty results in unstable intertrochanteric femur fractures

Mehmet Birol Iğın*, Ahmet Nadir Aydemir**, Murat Songür***, Selçuk Keser***, Ahmet Bayar***

* Denizli Devlet Hastanesi, Ortopedi Kliniği, Denizli

** Pamukkale Üniversitesi Tıp Fakültesi, Ortopedi Ve Travmatoloji Anabilim Dalı, Denizli

*** Bülent Ecevit Üniversitesi Tıp Fakültesi, Ortopedi Ve Travmatoloji Anabilim Dalı, Zonguldak

Özet

Amaç: İntertrokanterik femur kırıkları tedavisinde osteosentez kabul gören bir tedavi yöntemidir. İleri yaş grubunda görülen instabil intertrokanterik femur kırıkları tedavisinde osteosentez ve artroplasti uygulanmakta olan tedavi seçenekleridir. Çalışmamızda bu iki tedavi yöntemini karşılaştırarak sonuçlarını ortaya koymayı planladık.

Gereç ve yöntem: Kliniğimizde yapmış olduğumuz geriye dönük çalışmada ortalama yaşı 77 olan 53 hastaya uygulanan iki farklı cerrahi yöntemin sonuçlarını karşılaştırdık. 26 hastaya proksimal femur çivisi, 27 hastaya hemiarthroplasti uygulandı.

Bulgular:Hastaların preoperatif değerlendirmesinde gruplar arasındahasta sayısı, yaş ortalaması ve cinsiyet dağılımı yönünden anlamlı bir farklılık görülmedi. Ameliyat sonrası yapılan değerlendirmede proksimal femur çivisi ile tedavi edilen grupta Harris kalça skoru anlamlı olarak daha yüksekti. Hemiarthroplasti uygulanan grupta eritrosit süpsansiyonu ihtiyacı, yoğun bakım gereksinimi ile mortalite oranı proksimal femur çivisi uygulanan hastalara oranla anlamlı olarak daha yüksek gözlemlendi.

Sonuç:Yaşlı, instabil intertrokanterik femur kırıklı hastalarda proksimal femur çivisi uygulaması sonuçlarının hemiarthroplastiye oranla daha iyi olduğu görüldü.

Pam Tıp Derg 2018;11(2):101-105

Anahtar sözcükler: İnstabil intertrokanterik femur kırığı, hemiarthroplasti, proksimal femur çivisi

Abstract

Purpose: Osteosynthesis is an accepted treatment modality in the treatment of intertrochanteric femur fractures. Osteosynthesis and arthroplasty are the treatment options for treatment of unstable intertrochanteric femur fractures in advanced age group. We planned to compare the results of these two treatment modalities in our study.

Materials and methods: We retrospectively compared the results of two different surgical procedures on 53 patients with an average age of 77 years. Proximal femoral nailing performed in 26 patients and hemiarthroplasty in 27 patients.

Results:Preoperative evaluation of the patients did not show any significant difference between the groups in terms of number of patients, age average and gender distribution. Harris hip score was significantly higher in the group treated with proximal femoral nails after the operation. In hemiarthroplasty group, the need for erythrocyte suspension, intensive care need and mortality rate were significantly higher than the patients treated with proximal femoral nails.

Conclusion: In elderly, unstable intertrochanteric femur fracture patients, proximal femoral nailing surgery results were found to be better than hemiarthroplasty.

Pam Med J 2018;11(2):101-105

Key words: Unstable intertrochanteric femur fracture, hemiarthroplasty, proximal femoral nail

Ahmet Nadir Aydemir

Yazışma Adresi: Pamukkale Üniversitesi Tıp Fakültesi, Ortopedi ve Travmatoloji Anabilim Dalı, Denizli.

e-mail: anaydemir@yahoo.co.uk

Gönderilme tarihi: 12.07.2017

Kabul tarihi: 27.10.2017

Giriş

Artan ortalama yaşam süresi ile birlikte ileri yaş grublarında kalça bölgesi kırıklarına daha sık rastlanılmaktadır. İleri yaş grubundaki bu bölgenin kırıklarının tedavisi gerek maliyet gerekse de morbidite ve mortalitesi yüksek olan yaralanmalardır [1,2].

Ekstrakapsüler proksimal femur kırığı olan intertrokanterik femur kırıkları büyük trokanter ile küçük trokanter arasındaki bölgede yer alan yaralanmalardır. Stabil intertrokanterik femur kırığı tedavisinde osteosentez tercih edilen tedavi yöntemidir. Yeterli redüksiyon sağlamanın ya da korumanın zor olduğu instabil kırıklarda hemiartroplasti de bir tedavi seçeneğidir.

İntertrokanterik femur kırıklarında tedavi seçeneği olarak osteosentez ya da hemiartroplasti uygulanabilmekte ve her iki tedavi yönteminde de literatürde iyi sonuçlar bildirilmektedir [3-5]. Bu retrospektif çalışmada amaç instabil intertrokanterik femur kırıklı hastalarda uygulanan proksimal femur çivisi ile hemiartroplasti tedavi uygulamalarının sonuçlarını ortaya koymak ve karşılaştırmaktır.

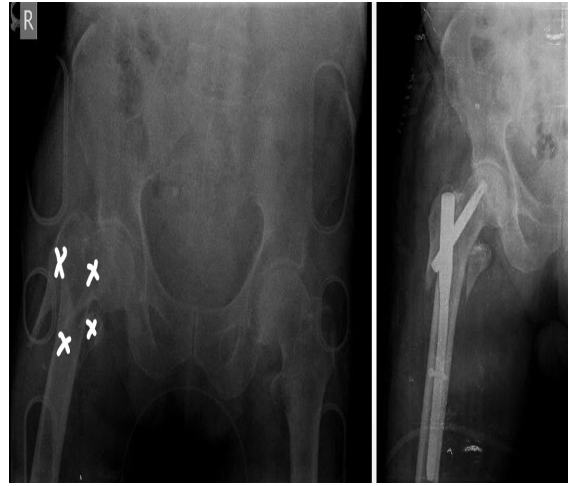
Gereç ve Yöntem

2004 ve 2014 tarihleri arasında intertrokanterik femur kırığı tanısıyla ameliyat edilen yaş aralığı 60 ile 100 arasında değişen 189 hasta geriye dönük olarak tarandı. Evans-Jensen sınıflamasına göre stabil intertrokanterik femur kırığı olarak değerlendirilen 65 hasta çalışma dışında bırakıldı. İnstabil intertrokanterik femur kırığı olan hastalardan patolojik kırığı, çoklu kırıkları olanlarla yetersiz takip süresi olanlar çalışma dışı bırakıldıktan sonra kalan 53 hasta çalışmaya dahil edildi. Bülent Ecevit Üniversitesi Tıp Fakültesi Klinik Araştırmalar Etik Kurulundan onay alınarak (Protokol no:2014-48-25/02) çalışma yürütüldü.

Çalışmaya dahil olan tüm hastaların standart ön-arka kalça grafisi ve pelvis grafisi çekildi. Evans-Jensen sınıflamasına göre küçük trokanterin ayrıldığı kırıklar, büyük ve küçük trokanterlerin ayrıldığı kırıklar ve ters oblik kırıklar instabil kırık olarak kabul edildi (6). Hastalara ilk 24 saatte tromboemboli profilaksisi için düşük molekül ağırlıklı heparin (dmah) başlandı. Operasyon öncesi hemoglobün (Hb) değeri 10 mg/dl nin altında olan hastalara eritrosit süspansiyonu verilerek Hb değerleri yükseltildi.

Hastaların ameliyat öncesi akşamında yapılan dmah dozları atlandı. Ameliyattan 45 dakika öncesinde tüm hastalara profilaktik sefazolin sodyum 1000 mg intravenöz olarak uygulandı.

Proksimal femur çivisi uygulaması supin pozisyonda, traksiyon masasında floroskopi kontrolünde yapıldı (Resim 1a-b). Trokanter majörün tipinin 1 cm lateralinden 1 adet 3,2 mm klavuz teli intramedüller olarak gönderildi, ardından 17 mm lik reamer ile klavuz tel üzerinden oyma işlemi yapıldı. Floroskopi ile radyölüsent ölçüm cetveli kullanılarak uygun medulla çapı belirlendi; standart 240 mm boy ve uygun çaptaki (10-11-12 mm) proksimal femur çivisi (Synthess TFN-ADVANCED™, ABD) yerleştirilerek osteosentez sağlandı.

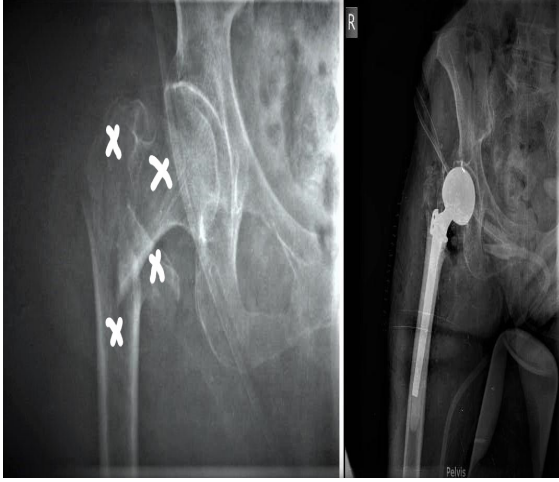


Resim 1(a-b): Çok parçalı (çarpı ile gösterilen) instabil sağ intertrokanterik femur kırığında proksimal femur çivisi ile osteosentez uygulaması

Hemiartroplasti uygulaması lateral dekübit pozisyonda, lateral yaklaşım tercih edilerek yapıldı. Gluteus medius kasının anterior 1/3 lifleri trokanter majör yapışma yerinden kaldırılarak ekleme ulaşıldı. Uygun oyma ve raspalama sonrasında hastalara çimentolu, bipolar hemiartroplasti (Smith-Nephew CPCS, USA ve Stryker Accolade C,ABD) uygulandı (Resim 2a-b).

Ameliyat sonrası tüm hastalara profilaktik antibiyotik uygulaması 24 saat devam edildi. Dmah yeniden başlanarak antiembolik çorap giydirildi. Ameliyat sonrası birinci günde hastalara yatak kenarında oturma ve yatak içi quadriceps hareketleri gösterildi. Ameliyat sonrası ikinci günde hastaların sonda ve drenleri

çekildikten sonra yürüteç (walker) yardımıyla ayağa kalkması ve mobilizasyonu sağlandı. Hemiarthroplasti grubunda tam yük verilmesi desteklenirken proksimal femur çivisi uygulanan hastalarda tam yük vermeye dördüncü haftada başlandı.



Resim 2(a-b): Çok parçalı (çarpı ile gösterilen) instabil sağ intertrokanterik femur kırığına bipolar parsiyel kalça protezi ile hemiarthroplasti uygulaması

Her iki grup arasında cinsiyet, yaş, ASA (American Society of Anesthesiologists)

skoru, ameliyat öncesi ve sonrası hemoglobin değerleri, kan transfüzyonu ihtiyaçları, Harris kalça skorları, yatış süreleri ve ameliyat sonrası sağkalım parametreleri değerlendirildi [7]. İstatiksel değerlendirme SPSS 18.0 (Customer number: 114094,2012, SPSS, Inc., Chicago, IL, ABD) programı kullanılarak yapıldı. $p < 0.05$ değeri anlamlı olarak kabul edildi.

Bulgular

Hastaların demografik verileri ve ameliyat öncesi değerlendirmeleri tablo 1 de gösterilmiştir. Buna göre gruplar arasında yaş ortalaması, cinsiyet dağılımı ve ASA skorlarına bakıldığında anlamlı bir farklılık görülmemiştir ($p < 0.05$).

Hastaların ameliyat sonrası değerlendirmeleri tablo 2 de gösterilmiştir. Hemiarthroplasti grubunda yoğun bakım ihtiyacı, eritrosit süspansiyonu sayısı anlamlı olarak daha yüksek bulundu ($p < 0.05$). Hastalar Harris Kalça Skorumasına göre değerlendirildiğinde proksimal femur çivisi yapılan grupta kalça skoru anlamlı olarak daha yüksek bulunmuştur ($p < 0.05$). 24 aylık takip sonrasında hemiarthroplasti grubunda 12 hasta, proksimal femur çivisi grubunda 6 hasta ex oldu ($p < 0.05$).

Tablo 1: Hastaların ameliyat öncesi değerlendirmeleri

	Proksimal femur çivisi	Hemiarthroplasti
Hasta sayısı*	26	27
Ortalama hasta yaşı*	76	79
Kadın hasta sayısı*	10	16
ASA II-III hasta sayısı*	16	16
ASA IV hasta sayısı*	10	11

* Değerler arasında anlamlı bir ilişki bulunmamıştır ($p > 0.05$).

Tablo 2 : Hastaların ameliyat sonrası değerlendirmeleri

	Proksimal femur çivisi	Hemiarthroplasti
Yoğun bakımda yatan hasta sayısı ^a	6	15
Eritrosit süspansiyonu verilen hasta sayısı ^a	8	17
Ortalama yatış süresi ^a	7	11
Harris kalça skoru ^a	80.1	67
İki yıllık mortalite ^a	6	12

^aDeğerler arasında anlamlı bir ilişki bulunmuştur ($p < 0.05$).

Tartışma

Çalışmamızdaki sonuçlar değerlendirildiğinde instabil intertrokanterik femur kırıklarında proksimal femur çivisi daha az mortalite oranı, daha az kanama ve daha yüksek kalça skoru nedeniyle hemiarthroplastiyeye oranla daha tercih edilebilir bulunmuştur.

Daha uzun bir cilt insizyonu, daha fazla doku diseksiyonu, femoral kanalın raspanması ve oyulması nedeniyle hemiarthroplastisi grubunda kanama ve sonrasında eritrosit süspansiyonu ihtiyacı proksimal femur çivisi yapılan hastalara göre daha fazla olmaktadır. Görmeli ve arkadaşlarının çalışmasında çivi uygulanan grupta intraoperatif kanama ortalaması 30.6 cc, hastanede kaldığı süre boyunca kan transfüzyonu ihtiyacı olan hasta sayısı 6 olarak bildirilmiştir [5]. Yine aynı çalışmada hemiarthroplastisi grubunda ise intraoperatif kanama ortalaması 136.5 cc, kan transfüzyonu yapılan hasta sayısı da 41 olarak gösterilmiştir. Bizim çalışmamızda ameliyat sonrasında çivi grubunda 8 hastaya, hemiarthroplastisi grubunda ise 17 hastaya kan transfüzyonu uygulanmıştır.

Harris kalça skorlaması ağrı, fonksiyon ve eklem hareket açıklığı temelinde oluşturulan bir skorlamadır [8]. Hastanın kemik bütünlüğünün korunduğu, daha az invaziv bir işlem olması nedeniyle anatomisinin daha az zarar gördüğü internal tespit grubunda gerek ağrı gerekse de fonksiyon kaybı daha az olmakta bununla birlikte eklem hareket açıklığı daha fazla korunmaktadır. Tang ve arkadaşlarının yapmış olduğu karşılaştırmalı çalışmada proksimal femur çivisi uygulanan 106 hastada ortalama Harris kalça skoru 90.2 olarak bulunurken, hemiarthroplastisi grubundaki 96 hastada bu değer 79.6 olarak gösterilmiştir [9]. Bizim çalışmamızda da benzer olarak Harris kalça skoru internal tespit grubunda anlamlı olarak daha yüksek bulundu.

İlk 2 yıl içerisinde hayatını kaybeden hastaların 9 tanesi ASA III, 9 tanesi de ASA IV risk grubundadır. Bu hastaların 6'sına proksimal femur çivisi diğer 12 hastaya da hemiarthroplastisi uygulanmıştı ($p<0.05$). Kesmezacar ve arkadaşlarının yaptığı çalışmada da ilk 6 aylık takipte hemiarthroplastisi uygulanan grupta

mortalite oranı daha yüksek bulunmuştur [10]. Bunun yanında literatürde mortalite oranlarında farklılık görülmeyen yayınlarda bulunmaktadır [11].

Femur kırıkları içerisinde intertrokanterik femur kırıkları ile sık karşılaşılmaktadır. Hasta grubu genellikle ileri yaş ve osteoporotik hastalardan oluşmaktadır. Günümüzde ileri yaş instabil femur kırıklarının tedavisinde evrensel kabul görmüş bir standart tedavi yöntemi bulunmamaktadır. Uygulanan güncel tedaviler ile birlikte morbidite ve mortalite oranları tartışılmaya devam etmektedir. Çalışmamızda instabil intertrokanterik femur kırıklarına uyguladığımız iki ayrı cerrahi tedavi yönteminin sonuçlarını karşılaştırarak uygun tedavi yöntemini bulmakta literatüre katkı sağlamayı amaçladık.

Çalışmamızda hastaların geriye dönük olarak taranarak sonuçların değerlendirilmiş olması, geniş bir hasta sayısı serisine ulaşmamış olmamız çalışmamızın kısıtlılıkları arasında yer almaktadır.

Sonuç olarak minimal invaziv teknikle uygulanabilmesi, daha az kanamaya yol açıp daha az kan ürünü transfüzyonuna ihtiyaç duyulması, daha düşük ölüm oranı ve ameliyat sonrası daha yüksek fonksiyonel sonuçları nedeniyle redüksiyonun sağlanabildiği, yeterli kemik stoğu olan hastalarda proksimal femur çivisi daha iyi bir seçenek olarak düşünülmektedir.

Çıkar İlişkisi: Yazarlar herhangi bir çıkar ilişkileri bulunmadığını beyan eder.

Kaynaklar

1. Kesmezacar H, Ayhan E, Unlu MC, Seker A, Karaca S. Predictors of mortality in elderly patients with an intertrochanteric or a femoral neck fracture. J Trauma 2010;68:153-158.
2. Roth T, Kammerlander C, Gosch M, Luger TJ, Blauth M. Outcome in geriatric fracture patients and how it can be improved. Osteoporos Int 2010;21:615-619.
3. Fichman SG, Mäkinen TJ, Safir O, Vincent A, Lozano B, Kashigar A, Kuzyk PR. Arthroplasty for unstable pertrochanteric hip fractures may offer a lower re-operation rate as compared to cephalomedullary nailing. Int Orthop 2016;40:15-20.

4. Emami M, Manafi A, Hashemi B, Nemati A, Safari S. Comparison of intertrochanteric fracture fixation with dynamic hip screw and bipolar hemiarthroplasty techniques. *Arch Bone Jt Surg* 2013;1:14-17.
5. Görmeli G, Korkmaz MF, Görmeli CA, Adanaş C, Karataş T, Şimşek SA. Comparison of femur intertrochanteric fracture fixation with hemiarthroplasty and proximal femoral nail systems. *Ulus Travma Acil Cerrahi Derg* 2015;21:503-508.
6. Jensen J. S. Classification of trochanteric fractures. *Actaorthop. Scand* 1980;51:803-810.
7. Saklad M. Grading of patients for surgical procedures. *Anesthesiology* 1941;2:281-284.
8. Harris WH. Traumatic arthritis of the hip after dislocation and acetabular fractures: treatment by mold arthroplasty. An end-result study using a new method of result evaluation. *J Bone Joint Surg Am* 1969;51:737-755.
9. Tang P, Hu F, Shen J, Zhang L, Zhang L. Proximal femoral nail antirotation versus hemiarthroplasty: a study for the treatment of intertrochanteric fractures. *Injury* 2012;43:876-881.
10. Kesmezacar H, Oğüt T, Bilgili MG, Gökay S, Tenekecioğlu Y. Treatment of intertrochanteric femur fractures in elderly patients: internal fixation or hemiarthroplasty. *Acta Orthop Traumatol Turc* 2005;39:287-294.
11. Geiger F, Zimmermann-Stenzel M, Heisel C, Lehner B, Daecke W. Trochanteric fractures in the elderly: the influence of primary hip arthroplasty on 1-year mortality. *Arch Orthop Trauma Surg* 2007;127:959-966.