

Lökomooid Reaksiyon ve Konglemere Lenfadenopatiler İle Prezente Olan Granülositik Sarkom Olgusu ***Granulocytic Sarcoma Case Presenting with Leukemoid Reaction and Conglomerate Lymphadenopathies***

¹Hamide Eda Tatlıpınar, ²Hava Üsküdar Teke, ²Neslihan Andıç, ³Funda Canaz, ²Eren
Gündüz, ⁴Olga Meltem Akay

¹Eskişehir Osmangazi Üniversitesi Tıp Fakültesi, İç Hastalıkları Ana Bilim Dalı, Eskişehir, Türkiye

²Eskişehir Osmangazi Üniversitesi Tıp Fakültesi, Hematoloji Bilim Dalı, Eskişehir, Türkiye

³Eskişehir Osmangazi Üniversitesi Tıp Fakültesi, Patoloji Ana Bilim Dalı, Eskişehir, Türkiye

⁴Koç Üniversitesi Tıp Fakültesi, İç Hastalıkları Ana Bilim Dalı, Hematoloji Bilim Dalı,
İstanbul, Türkiye

Özet: Granülositik sarkom, myeloid seri progenitör hücrelerini içeren ekstrapmeduller alanlarda yer alan tümöral bir kitledir. Genellikle kemik, periost, yumuşak dokuda lokalize olurlar. Granülositik sarkom, akut myeloid löseminin klinik bir başlangıç bulgusu olarak kendini gösterebilir. 42 yaşında kadın hasta, boğaz ağrısı nedeniyle kliniğimize başvuran olgumuzun fizik muayenesinde tonsiller hipertrofik, hepatosplenomegali ve multipl konglemere özellikle lenfadenopatileri mevcuttu. Laboratuvar incelemesinde, hemoglobin 7.2 gr/dl, lökosit $144 \times 10^9/L$ platelet $36 \times 10^9/L$ saptandı. Periferik yayma ve kemik iliği aspirasyon bulguları ile akut veya kronik myeloid lösemi düşünülmeyen hastaya lenfoma ön tanısı ile eksizyonel lenf nodu biyopsisi yapıldı ve biyopsi sonucu granulositik sarkom ile uyumlu saptanarak 7+3 remisyon-indüksiyon kemoterapisi başlandı. Hasta progresyon ve sepsis nedeniyle ex oldu. Sonuç olarak; lökomoid reaksiyonla gelen ve patolojik lenfadenopatileri olan hastalarda tabloya granülositik sarkomun eşlik edebileceği düşünülmeli ve doku tanısı ile ön tanı desteklenmelidir.

Anahtar Kelimeler: lenfadenopati, granulositik sarkom, serebral enfarkt

Eda Tatlıpınar H, Üsküdar Teke H, Andıç N, Canaz F, Gündüz E, Akay OM. 2018, Lökomooid Reaksiyon ve Konglemere Lenfadenopatiler İle Prezente Olan Granülositik Sarkom Olgusu, *Osmangazi Tıp Dergisi*, 40 (2):70-74

Doi: 10.20515/otd.349655

Abstract: Granulocytic sarcoma is a tumoral mass which exist at extramedullary areas and consist of myeloid progenitor cell lines. They are generally localized in bone, periost and soft tissue. Granulocytic sarcoma can present with the initial finding of acute myeloid leukemia. Fourty two years old female patient admitted to our clinic with sore throat and her physical examination tonsils was hypertrophic, hepatosplenomegaly and multiple conglomerate lymphadenopathies were determined. At the laboratory findings: hemoglobin level was 7.2 g / dl, leukocyte count was $144 \times 10^9/L$, platelet count was $36 \times 10^9/L$. As with peripheral blood smear and bone marrow aspiration findings acute or chronic myeloid leukemia were excluded. Excisional lymph node biopsy was performed to rule out preliminary lymphoma diagnosis. The result of the biopsy was consistent with granulocytic sarcoma and 7+3 remission-induction chemotherapy was started. The patient died secondary to progression of disease and sepsis. As a result at patients with leukomoid reaction and pathological lymphadenopathies it must be inmind that granulocytic sarcoma may be coexisting and the diagnosis must be confirmed with biopsy.

Keywords: lymphadenopathy, granulocytic sarcoma, cerebral infarct

Eda Tatlıpınar H, Uskudar Teke H, Andic N, Canaz F, Gunduz E, Akay OM. 2018 , Granulocytic Sarcoma Case Presenting with Leukemoid Reaction and Conglomerate Lymphadenopathies, *Osmangazi Journal of Medicine* , 40 (2):70-74

Doi: 10.20515/otd. 349655

1. Giriş

Granülositik sarkom, myeloid seri progenitör hücrelerini içeren ekstrameduller alanlarda yer alan tümöral bir kitledir. İmmatür miyeloid hücrelerin ekstrameduller bir neoplazisidir. Bu tümör hücreleri, myeloperoksidaz boyası ile karakteristik yeşilimsi renk almalarından dolayı "Chloroma" olarak da adlandırılır ve bu özellik 1813 yılında, Burns tarafından tanımlanmıştır^(1,2). Cinsiyet ve yaştan bağımsız olarak vücudun herhangi bir bölgesinde görülebilir. Bu tümörler, santral sinir sistemi (SSS) tutulumu az olmakla birlikte genellikle kemik, periost, yumuşak doku, lenf nodları veya deride lokalize olurlar^(3,4). En yaygın orbita ve paranazal sinüsler tutulur, ancak, gastrointestinal sistem, genitouriner sistem, meme, serviks, tükrük bezleri, mediasten, plevra, kalp, periton, safra yolları, santral sinir sistemi de tutulabilen alanlardır^(1,3-5). Semptomlar, lezyonun lokalizasyon yeri ile ilişkilidir⁽¹⁾.

Granülositik sarkom, akut myeloid lösemisinin (AML) klinik bir başlangıç bulgusu olarak kendini gösterebilir. AML hastalarının %2-8'inde görülür. Bazen, akut myeloid lösemisinin relapsı veya kronik myeloid lösemisinin blastik transformasyonu ile birlikte dir. Akut lösemi bulguları henüz kan ve kemik iliğinde mevcut değilken granülositik sarkom ile ekstrameduller kitle olarak ya da AML ile ilişkili olduğuna dair kanıt olmadan da ortaya çıkabilmektedir⁽⁶⁻⁸⁾. Granülositik sarkom, akut myeloid lösemili hastalar için genellikle kötü prognoz göstergesidir⁽⁶⁾. Granülositik (myeloid) sarkom (GS) veya myeloblastoma çoğu kez akut myeloid lösemilerin seyri sırasında ortaya çıkabilir. Lösemi öyküsü olmayan izole granülositik sarkomlu birçok hasta genelde yanlışlıkla lenfoma tanısı alabilir. Granülositik sarkom en baskın olan hücre tipine göre granülositik, monoblastik ve miyelomonositik olmak üzere alt sınıflara ayrılır⁽⁷⁾.

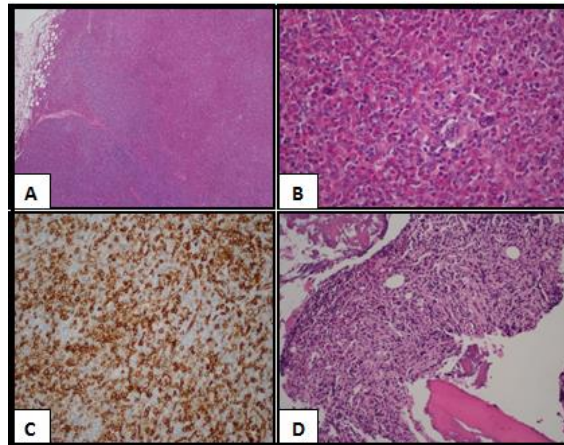
Bu yazıda multipl konglomere lenfadenopatiler ve lökositoz ile başvuran, granulositik sarkom tanısı alan bir olgu sunuldu.

2. Olgu

42 yaşında kadın hasta boğaz ağrısı nedeni kliniğimize başvurdu. Fizik muayenede tonsiller hipertrofik, hepatosplenomegali ve multiple lenfadenopatiler saptandı. Laboratuvar incelemesinde, hemoglobin 7.2gr/dl, lökosit $144 \times 10^9/L$ platelet $36 \times 10^9/L$ saptandı. Periferik kan yaymasında nötrofil hakimiyeti ve sola kayma olup blast saptanmadı. Hasta lökomoid reaksiyon olarak değerlendirildi. Abdomen ultrasonografisinde karaciğer 22 cm ve dalak 17 cm saptandı. Karaciğer parankim ekojenitesi ve konturları normal olup dalak parankim ekojenitesi özellikle lateral ve inferior kesimlerde heterojen görünümde olup dalak enfarktı saptandı. Hastanın çekilen boyun bilgisayarlı tomografisinde (BT) bilateral servikal alanlarda büyüğü sağ level 2A'da juguler veni komprese eden en büyüğü 2,5 cm olan çok sayıda lenfadenopati mevcuttu. Hastanın takiplerinde konuşma bozukluğu ve ani bilinç değişikliği gelişmesi nedeni ile beyin BT çekildi ve subtentoryal kesitlerde sağ frontoparyetal lob düzeyi lateral ventrikül anterior hornu komşuluğunda yaklaşık olarak 35×30 mm'lik bir alanda hipodens kronik dönem enfarkt alanı tespit edildi. Her iki serebral hemisferde multisistemik enfarkt alanları saptandı. Kardiyak diffüzyon serebral MR'da da yaygın enfarkt mevcuttu. Toraks BT'de mediastende çok sayıda patolojik lenf nodu ve sol pleural yapraklar arasında en kalın yerinde 3,5cm'yi bulan pleural sıvı, her iki aksiller bölgede yer yer konglomerasyon gösteren büyüğü yaklaşık $5,7 \times 3$ cm boyutta çok sayıda patolojik lenf nodu saptandı. Batın ve pelvik BT'de de multipl sayıda bazıları konglomere olan patolojik lenf nodları saptandı. Pozitron emisyon tomografisi (PET-CT) bilateral servikal ön ve arka üçgeni dolduran, bilateral aksiller, sağda daha belirgin her iki supraklavikular bölgede, mediastende ve intraabdominal multiple lenf nodları, dalakta multiple hipodens enfarkt alanları ve sol hemitoraksta pleural sıvı olarak raporlandı. Hastanın intrakardiyak trombus şüphesi üzerine yapılan ekokardiyografisinde kardiyak yapılarda trombus saptanmadı, hafif triküspit yetmezliği ve kardiyomiopati tespit

edildi. Hastanın pleural sıvısı ve solunum sıkıntısı nedeniyle intravenöz furosemid tedavisi verildi. Dirençli ateş tablosu yaygın enfarktlara bağlandı. Hastanın kan ve idrar kültüründe üreme olmadı. Trombosit değeri $50 \times 10^9/L$ olan hastaya düşük molekül ağırlıklı heparin 1x0,8 ml başlandı. Trombofilik tetkiklerinden MTHFR gen mutasyonu A1298C homozigot mutant; PNH paneli, miyeloproliferatif hastalık açısından JAK 2 mutasyonu ve KML açısından Ph kromozomu negatif saptandı. C3 ve C4 normal idi. Kedi tırmığı hastalığı şüphesine yönelik çalışılan kan tetkikleri negatif saptandı. Lökositoz etyolojisine yönelik yapılan kemik iliği biyopsisinde granülositik seride artış olup blast saptanmadı. Hastaya yapılan kemik iliği biyopsisinde, sellularite %30-40 olup megakaryosit izlenmedi. MPO, CD117, CD4, CD45, CD15 ve CD68 ile miyeloid prekürsörler pozitif saptandı. CD34 ile %8-10 oranında blastik natürde hücre mevcuttu. Aşık eritroid prekürsör izlenmedi ve gümüşleme ile retikülün liflerde artış, yaygın alanlarda trikrom ile fokal kollagen fibrozis gözlendi (Grade2). Toluidin blue negatif saptandı. Olguda matür ve immatür granülositer seri elemanlarında artış ve miyelofibrozis saptandı. Sol aksiller lenf nodu biyopsisinde lenfoid yapı bozulmuş olup yerini irregüler nükleer konturlu, dar sitoplazmalı, nüveciği belirgin orta-iri boyutlu blastik görünümde hücreler, matür ve immatür granülositer prekürsörler, tingable body

makrofajların izlendiği monositoid görünümde nodüler alanlar saptandı. Olguya uygulanan immunohistokimyasal boyamalarda MPO ile yaygın alanlarda matür ve immatür granülositer seri elemanları ile az sayıda blastik görünümde hücrede pozitif boyanma, CD 34 ve lizozim ile blastik görünümde hücreler, CD68 ve CD4 ile monositoid görünümdeki hücrelerin izlendiği nodüler alanlar saptandı (figür 1). Histopatolojik ve immunohistokimyasal bulgular granülositik sarkoma ile uyumlu idi. Hastaya 7+3 remisyon-indüksiyon kemoterapisi başlandı. İdrar kültüründe *Candida glabrata* ve kan kültüründe *Stafilococcus haemolyticus* üremesi üzerine hastaya meropenem, vankomisin ve flukanazol tedavisi olarak antibiyoterapisi başlandı. Hastanın taburculuk sonrası takiplerinde ateşi olması nedeniyle hasta tekrar hospitalize edildi. Çekilen yüksek rezolusyonlu BT'de sağ akciğer üst lob apekte yaklaşık 12,5 mm çaptaki nodüler yoğunluk artımı aspergilloma ile uyumlu saptanması üzerine tedaviye amfoterisin B eklendi. Paralizi durumu devam eden hastaya çekilen beyin BT'sinde enfarkt alanlarında progresyon saptandı. Ciddi trombositopeni nedeniyle antikoagülan tedavi verilemedi. 7+3 tedavisiyle remisyon sağlanamayan hastaya FLAG-IDA kemoterapisi başlandı. Takiplerinde klinik olarak progrese olan hasta solunum yetmezliği ve sepsis nedeniyle exitus oldu.



Figür 1.

- A.** Lenf nodu subtotal olarak neoplastik hücrelerce infiltre (H&E,x40)
B. Neoplastik hücreler immatür fakat eozinofilik öncüller blastik hücreler arasında yerleşmiş (H&E,x400)

C. Tümör hücreleri, CD34 ile pozitif (x100)

D. Kemik iliği trephine biyopsisinde myeloid prekürsörler (H&E,x200)

3. Tartışma

Lökomooid reaksiyon, kan sayımında lökositlerin $50 \times 10^9/L$ 'den daha fazla olması ve erken miyeloid prekürsörlerde belirgin artış olması olarak tanımlanır⁽⁹⁾. Lökomooid reaksiyonun ayırıcı tanısında lösemi ve enfeksiyonlar dikkate alınmalıdır. Nötrofilik lökomooid reaksiyonda ise sebep olan ilaçlar, hemoraji, enfeksiyonlar, hipersensitivite sendromu, miyeloid büyüme faktörleri, malignite ve splenektomi akılda tutulmalıdır^(9,10). Bizim vakamızın tam kan sayımında lökosit sayısı $144 \times 10^9/L$ olup nötrofilik karakterde bir lökomooid reaksiyon mevcuttu. Periferik kan yaymasında blast izlenmedi. Hastaya hematolojik maligniteyi ekarte etmek amacıyla kemik iliği (Kİ) aspirasyon ve biyopsisi yapıldı. Kİ biyopsisinde, sellularite %30-40 olup, MPO, CD117, CD4, CD45, CD15 ve CD68 ile miyeloid prekürsörler artmıştı. CD34 ile %8-10 oranında blastik natürde hücre mevcuttu. Aşık eritroid prekürsör izlenmedi ve gümüşleme ile retikülün liflerde artış, yaygın alanlarda trikrom ile fokal kollagen grade 2 fibrozis gözlemlendi. Toluidin blue negatif saptandı. Olguda matür ve immatür granülositer seri elemanlarında artış ve miyelofibrozis saptandı. Lösemi olduğu bilinen bir hastada granülositik sarkom tanısı koymak zor değildir. Klinik olarak lösemi öyküsü olmayan hastada granülositik sarkom tanısı koymak zor olduğundan doku tanısına gereksinim vardır. Granülositik sarkom ayırıcı tanısında non-Hodgkin lenfoma, lenfoblastik lösemi, melanoma, Ewing sarkomu, blastik plazmasitoid dentritik hücreli neoplazi ve ekstramedullar hematopoez yer aldığından doku tanısı çok değerlidir⁽¹¹⁾. Alınan doku örnekleri immunohistokimyasal, flow sitometri, FISH ve moleküler analize gönderilmelidir. İmmunohistokimyasal inceleme miyeloid köken ile ilişkili CD13, CD33, CD34, CD43, CD45, CD99, CD117, MPO, CD68, lizozim gibi antijenlerin varlığını tespit etmede çok değerlidir. MPO ve CD117 granülositik sarkomda miyeloid

farklılaşmayı göstermek için en sensitif markerlardır^(12,13). Lezyonların histopatolojik incelemesinde eozinofilik öncüllerin görülmesi granülositik sarkom lehinedir⁽¹⁴⁾. Lizozim, miyeloperoksidaz, CD43, CD45 için pozitif boyanma granülositik sarkom için karakteristiktir⁽¹⁴⁾. Miyeloperoksidaz tanıyı doğrulamada ve miyeloid kökenli hücreleri göstermede en uygun yöntemdir⁽¹⁵⁾. Atipik mononükleer hücrelerdeki intrasitoplazmik granüllerin, naftol-ASD-klorasetat esteraz (KAE) ile pozitif boyanması bu hücrelerin granülosit olduğunu gösterir. Lösemik miyeloblastlar bol miktarda lizozim içerirler, bu nedenle KAE ile boyanmayan eozinofilik miyeloid hücrelerde immunoperoksidaz tekniği ile lizozimin gösterilmesi tanıda değerli bir yöntemdir⁽¹⁶⁾. Olgumuzun lenf nodu biyopsi patolojisinde de literatür ile uyumlu olarak CD43, CD45, MPO ve lizozim pozitif tespit edildi.

Granülositik sarkom, yumuşak doku kitlesi olarak ortaya çıktığından bilgisayarlı tomografi görüntüleme açısından uygundur⁽¹⁷⁾. Malign tümörlerin tespitinde PET sensitiftir ve görüntülemeye kullanılabilir. Granülositik sarkomun prognozu ile ilgili veriler sınırlıdır. Ekstramedullar hastalık kısa survival ve fakir prognoz ile ilişkilendirilmiş olsa da, granülositik sarkom için 5 yıllık sağ kalım oranları %20-30 arasında olup bu da genel anlamda AML ile benzerlik göstermektedir⁽¹⁸⁾. Granülositik sarkom tanısı, eşlik eden lösemi yoksa şiddetli lökomooid reaksiyon ve hepatosplenomegaliye rağmen daha zor olabilir. İzole granülositik sarkomlu hastalarda tedavide gecikme AML'ye progresyon ile sonuçlanabilir⁽¹⁹⁾. Kemoterapi, radyoterapi, kemik iliği transplantasyonu ve cerrahi tedavi seçenekleridir. Literatür taramasında görüldüğü üzere şiddetli lökomooid reaksiyon ve hepatosplenomegaliye başvuru eşlik eden lösemisi olmayan hastalarda granülositik sarkom tanısı koymak zor olabilir. Granülositik sarkomlu hastalar yanlış tanı alarak tanıda gecikme ile ve dolayısıyla tedavide gecikme ile

sonuçlanabilir. Özellikle non-Hodgkin lenfoma tanısıyla morfolojik benzerlik nedeniyle karışabilir. Olgumuzda lökomooid reaksiyonla başvuran, klinik olarak lösemi bulgusu olmayan, lenfadenopati ve hepatosplenomegalisi bulunan hastamızda yapılan incelemeler sonucunda lenf nodundan doku tanısı ile granülositik sarkom tanısı konuldu. Tanı konulur konulmaz AML tedavisi gibi 7+3 kemoterapisi başlandı. Fakat hasta taburculuk sonrası başvurusunda bu kez granülositik sarkoma ilave AML progresyonu ile başvurdu. İzole granülositik sarkom ile başvuran hastada tedavimizde gecikme

olmamasına rağmen AML'ye progresyon gelişti. Hastaya FLAG-IDA KT'si başlanmasına rağmen hasta solunum yetmezliği ve sepsis nedenli exitus oldu.

4. Sonuç

Lökomooid reaksiyonla gelen ve patolojik lenfadenopatileri olan hastalarda tabloya granülositik sarkomun eşlik edebileceği düşünülmeli ve doku tanısı ile ön tanı desteklenmelidir.

KAYNAKLAR

1. Pathak B, Bruchim I, Brisson ML, Hammouda W, Bloom C, Gotlieb WH. Granulocytic sarcoma presenting as tumors of the cervix. *Gynecol Oncol* 2005; 98: 493-497.
2. Shea B, Reddy V, Abbitt P, Benda R, Douglas V, Wingard J. Granulocytic sarkoma (chloroma) of the breast: a diagnostic dilemma and review of the literature. *Breast J* 2004; 10: 48-53.
3. Greer JP, Baer MR, Kinney MC. Acute Myeloid Leukemia in Adults. in Wintrobe's clinical hematology. Lippincott Williams&Wilkins. Philadelphia, USA, 11th ed., 2004; pp 2103-2104.
4. Lichtman MA. Classification and clinical manifestations of the clonal myeloid disorders, in Williams Hematology. The McGraw-Hill Co. New York, USA, 7th ed., 2006; pp 1152.
5. Sung Co, Ko YH, Park CK, Jang KT, Heo JS. Isolated biliary granulocytic sarcoma followed by acute myelogenous leukemia with multilineage dysplasia: a case report and literature review. *J Korean Med Sci* 2006; 21: 550-554.
6. Palit A, Inamadar AC, Athanikar SB, Sampagavi VV, Deshmukh NS, Yelikar BR. An elderly man with a violaceous nodule and anemia. *Indian J Dermatol Venereol Leprol* 2005; 71; 376-378.
7. Avni B, Koren-Michowitz M. Myeloid sarcoma: current approach and therapeutic options. *Therapeutic Advances in Hematology*. 2011;2(5):306-316.
8. Nigam JS, Misra V, Kumar V, Varma K. Aleukemic granulocytic sarcoma presenting at multiple sites: ovary, breast and soft tissue. *Rare Tumors*. 2012;4(3, article e36)
9. Halkes CJM, Dijstelbloem HM, Eelkmann Rooda SJ, Kramer MHH. Extreme leucocytosis: not always leukaemia. *Netherlands Journal of Medicine*. 2007;65(7):248-251
10. George TI. Malignant or benign leucocytosis. *Hematology American Society of Hematology Education Program*. 2012;2012:475-484.
11. Ngu IW, Sinclair EC, Greenaway S, Greenberg ML. Unusual presentation of granulocytic sarcoma in the breast: a case report and review of the literature. *Diagn Cytopathol*. 2001;24(1):5
12. Chang C-C, Eshoa C, Kampalath B, Shidham VB, Perkins S. Immunophenotypic profile of myeloid cells in granulocytic sarcoma by immunohistochemistry: correlation with blast differentiation in bone marrow. *The American Journal of Clinical Pathology*. 2000;114(5):807-811.
13. Swerlow SH, Campo E, Haris NL, et al. WHO Classification of Tumours of Haematopoietic and Lymphoid Tissues. 4th edition. Lyon, France: IARC Press; 2008. 3-57.
14. Odom RB, James WD, Berger TG: Andrew's Diseases of the Skin. Clinical Dermatology. 9th edition. Philadelphia, W.B. Saunders Company, 2000:939
15. Lee RG, Bitcell TC, Foerster J, Athens JN, Lukes JN: Cutaneous T cell lymphoma mycosis fungoides and Sezary syndrome. Wintrobe's Clinical Hematology. John ZK, Salhany KE, Greer JP, King JR. 10th edition. Philadelphia, Lippincott Williams & Wilkins, 1999:2586-2587.
16. Sadick N, Edlin D, Myskowski PL, et al. Granulocytic sarcoma. A new finding in the setting of preleukemia. *Arch Dermatol* 1984;120:1341-1343
17. Pui MH, Fletcher BD, Langston JW. Granulocytic sarcoma in childhood leukemia: imaging features. *Radiology*. 1994;190(3):698-702.
18. Paydas S, Zorludemir S, Ergin M. Granulocytic sarcoma: 32 cases and review of the literature. *Leuk Lymphoma*. 2006;47(12):2527-2541.
19. Narayan P, Murthy V, Su M, Woel R, Grossman IR, Chamberlain RS. Primary myeloid sarcoma masquerading as an obstructing duodenal carcinoma. *Case Reports in Hematology*. 2012;2012:7 pages.490438