

ENDOMETRİAL HİPERPLAZİ OLGULARININ DEĞERLENDİRİLMESİ*

Dr. Bülent Demir¹, Dr. Nihal Kılınç², Dr. Emine Seda Güvendağ Güven³,
Dr. Süleyman Güven⁴, Dr. Talip Gül⁵

ÖZET

Amaç: Endometrial hiperplazi tipinin kadın yaşı ile ilişkisinin araştırılması.

Materyal ve Metod: Endometrial hiperplazi tanısı almış olan 74 olgunun endometrial biopsi sonuçları retrospektif olarak değerlendirildi. Olgular 50 yaş altı (1.grup) ile 50 yaş ve üzeri (2.grup) olmak üzere iki gruba ayrıldı. Hiperplazi tanıları histopatolojik olarak: Basit atipisiz, kompleks atipisiz ile atipili basit ve atipili kompleks hiperplazi olmak üzere dört grupta toplandı. Veriler patoloji raporları ve hasta dosyalarından elde edilmiştir. .

Bulgular: 1. gruptaki 54 hastadan 43'ünde (%79.6) basit atipisiz hiperplazi, 2'sinde (%3.7) basit atipili hiperplazi, 5'inde (%9.25) kompleks atipisiz hiperplazi, 4'ünde (%7.4) atipili kompleks hiperplazi mevcuttu. 2. gruptaki 20 hastadan 9'unda (%45) basit atipisiz hiperplazi, 3'ünde (%15) atipili basit hiperplazi, 3'ünde (%15) kompleks atipisiz hiperplazi, 5'inde (%25) atipili kompleks hiperplazi mevcuttu. İki grup karşılaştırıldığında, elli yaş ve üzerindeki grupta (1.grup) atipili basit ve atipili kompleks hiperplazi oranları diğer gruba (2.grup) göre istatistiksel olarak anlamlı olarak yüksel bulunmuştur (p<0.005).

Sonuç: Elli yaş üzeri endometrial hiperplazi olgularında basit atipili ve kompleks atipili endometrial hiperplazi elli yaş altındaki olgulara göre daha sık görülür.

Anahtar Kelimeler: Endometrial hiperplazi, Basit atipili, Kompleks atipili.

ABSTRACT

Aim: To investigate the relationship between endometrial hyperplasia type and age.

Material and Method: The 74 patients with pathology-proven endometrial hyperplasia were retrospectively evaluated. The women were grouped as below (group 1, 54 women) and above (group 2, 20 women) 50 years old. Furthermore the pathologic diagnoses were divided into four groups as simple hyperplasia without atypia, simple hyperplasia with atypia, complex hyperplasia without atypia and complex hyperplasia with atypia. Data were collected from pathology reports and patients files.

Results: In group 1, 43 of 54 women (79.60%) had simple hyperplasia without atypia, 2 of 54 (3.70%) had simple hyperplasia with atypia, 5 of 54 (9.25%) had complex hyperplasia without atypia, and 4 of 54 (7.0%) had complex hyperplasia with atypia. However, in group 2, 9 of 20 women (45.00%) had simple hyperplasia without atypia, 3 of 20 (15.00%) had simple hyperplasia with atypia, and 5 of 20 (25.00%) had complex hyperplasia with atypia. The rates of simple or complex hyperplasia with atypia had significantly higher in women with old ages (>50 years old) than those in counterpart group (p<0.005).

Conclusion: Simple or complex endometrial hyperplasia with atypia is more common diagnosis in women with older ages (>50 years old) endometrial hyperplasia cases.

Key words: Endometrial hyperplasia, Simple endometrial hyperplasia, Complex endometrial hyperplasia.

Geliş tarihi: 28/06/2006

Kabul tarihi: 24/09/2006

¹Sağlık Bakanlığı Ergani Devlet Hastanesi Kadın Hastalıkları ve Doğum Kliniği, DİYARBAKIR

²Sağlık Bakanlığı Ergani Devlet Hastanesi Patoloji Kliniği, DİYARBAKIR

³Sağlık Bakanlığı Etlik Doğumevi ve Kadın Hastalıkları Eğitim Araştırma Hastanesi, ANKARA

⁴Diyarbakır Asker Hastanesi, DİYARBAKIR

⁵Kadın Hastalıkları ve Doğum Anabilim dalı, Dicle Üniversitesi Tıp Fakültesi, DİYARBAKIR

*5. Ulusal Jinekoloji ve Obstetrik Kongresinde Poster Olarak Sunulmuştur (16-21 Mayıs 2006/Antalya)

İletişim: Dr. Bülent DEMİR

Sağlık Bakanlığı Ergani Devlet Hastanesi Kadın Hastalıkları ve Doğum Kliniği, DİYARBAKIR

Tel: (0 532) 760 86 17 Faks: (0 412) 611 27 27

E-posta: drbd@mynet.com

Giriş

Endometrial hiperplaziler (EH) progesteron eksikliğinde, endometriumun uzun süreli östrojenik etki altında kalması sonucu ortaya çıkar. EH histolojik olarak benign-kanser öncülü lezyon arasında bir hastalık spektrumunu tanımlar. EH genellikle perimenopozal dönemde gelişir ve anovulasyon ile ilişkilidir. Anovulatuvar siklusu olan genç erişkinlerde, hatta adolesan çağda da bildirilmiştir. EH prevalansı 45-55 yaşlar arasında artmaktadır (1,2).

EH'de, risk faktörlerinin (anovulasyon, östrojen replasman tedavisi, tamoksifen, diabetes mellitus, hipertansiyon, obezite, östrojen salgılayan over tümörleri gibi) ve semptomların değerlendirilmesi önemlidir. Anormal kanama en sık görülen semptomdur (3,4,5). Postmenopozal dönemde, smear'de, fagosite akut enflamatuar hücre içeren histiosit ve normal endometrial hücre varlığı, EH veya endometrial karsinoma olasılığını 3-4 kat artırmaktadır (6). Transvajinal ultrasonografi ile postmenopozal endometrium kalınlığının 5 mm ve üstü ölçümü, endometrial hiperplazi açısından uyarıcı bir bulgudur. Endometrial kalınlık ölçümü yanında, endometrial düzensizlik ve endometrial kavitede sıvı birikimi tanıda yardımcı olabilir. Tanıdaki altın standard, endometrial doku örneklemesidir. Örnekleme dilatasyon ve küretaj (D&C, yalancı negatiflik oranı %60) veya 4 kadran endometrial biyopsi (yalancı negatiflik oranı %10-15) ile yapılır. Bunun yanında, direkt olarak histeroskopik yollarda biyopsi yapılabilir (7).

Tedavide, risk faktörleri, olgunun yaşı, histopatolojik tipi, fertilitte isteği, eşlik eden patolojilerin (myoma uteri, polip) varlığı göz önüne alınarak yapılmalıdır.

Uluslararası Jinekolojik Patologlar Topluluğunun (ISGP 1984) onayladığı en son sınıflandırma şeması lezyonların doğal gidişini yansıtan uzun süreli çalışmaların yanısıra, sitolojik ve yapısal özelliklere dayandırılmıştır (3,8). ISGP Cemiyetinin önerisine göre EH'in sınıflandırması tablo 1' de verilmiştir.

Basit hiperplazide hem bez, hem stroma artışı ile endometriumun total hacminde artış fokal veya difüz olabilir (Resim 1). Polipoid gelişim gösterebilir. Bezler genelde proliferatiftir. Olguların %1'inde fokal veya total sekretuar değişiklikler gözlenir. Stroma ekzojen progesteron kullanımı dışında desidual reaksiyon göstermez. Stromada endometrit bulguları sıklıkla eşlik eder. Bezler küçük yuvarlak ve düzenlidir.

Tablo 1—Endometrial Hiperplazilerde ISGP Sınıflaması (Uluslararası Jinekolojik Patologlar Topluluğunun [ISGP] 1984)

| Tanı | Sitolojik atipi | Yapısal düzen | Kansere dönüş |
|------------------|-----------------|---------------|---------------|
| Basit EH | – | regüler | %1 |
| Kompleks EH | – | irregüler | %3 |
| Basit atipili EH | + | regüler | %8 |
| Kompleks atipili | + | irregüler | %29 |

Atipi: stratifikasyon, polarite kaybı, artmış nükleus / sitoplazma oranı, pleomorfizim, anizozitoz, hiperkromazi, belirgin nükleolus, artmış mitotik aktivite.

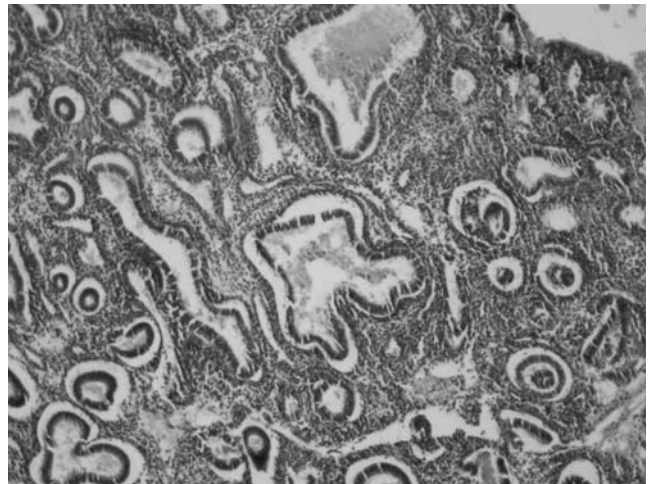
Yapısal Irregülerite: bezlerde sırtıta dizilim, bezler arada stromal alanların olmaması, azalmış, stromal / bez oranı, epitelyal stratifikasyon.

EH; endometrial hiperplazi.

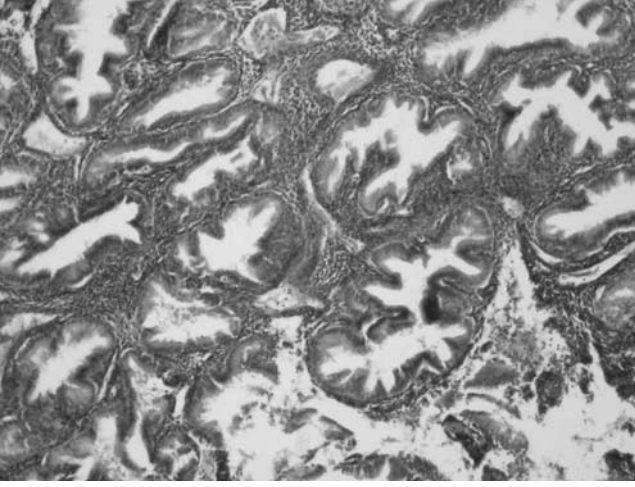
Fokal kistik genişlemeler izlenir. Arada ince stroma kalacak kadar sırt sırta vermezler. Tomurcuklanmalar olabilir, çok sayıda olursa veya eldiven parmağı-testere dişi görünümü alırsa kompleks hiperplazi denmelidir (3,9,10).

Kompleks hiperplazide sitolojik atipi olmadan yaygın glandüler yapısal atipi veya kalabalıklaşma gözlenir (Resim 2). Eldiven parmağı, testere dişi, papiller görünüm, stromada bezlerde yoğun kalabalıklaşma, sırt sırta verme dikkati çeker.

Basit veya kompleks hiperplazide hücrel atipi varlığı halinde tanıya "atipili" tanımı eklenmelidir (Resim 3-4). Atipik hiperplazi sadece endometrium bezlerini ilgilendirir. Tüm endometriumu hiçbir za-



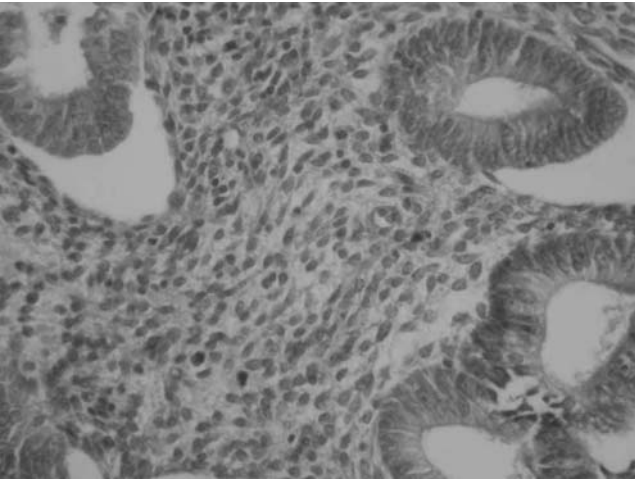
Resim 1—Basit Atipisiz Endometrial Hiperplazi (HEX100).



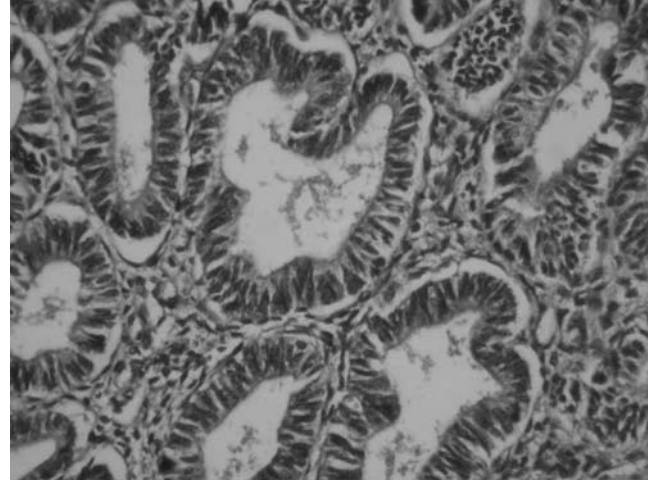
Resim 2—Kompleks Atipisiz Endometrial Hiperplazi (HEX100).

man tutmaz. Multifokal olabilir, aradaki endometrium alanları normal, atrofik veya (basit-kompleks) hiperplazik olabilir. Bazelerde polarite kaybı ile birlikte gerçek stratifikasyon vardır. Anizositoz, kalabalıklaşma gösteren büyük ve düzensiz nükleuslar, büyük ve düzensiz nükleol, fokal geniş ve yoğun eozinofilik sitoplazma görülür (3,10-12).

Endometrial hiperplazinin karsinoma ilerleme riski sitolojik atipinin varlığına ve ağırlığına bağlıdır. Kurman ve ark. (8) tedavi edilmemiş endometrial hiperplazisi olan ve ortalama 13.4 yıl takip edilmiş olan 170 hastanın endometriyal küretaj sonuçları üzerinde çalışmışlardır. Bu çalışmacıların bulgularına göre karsinoma ilerleme oranı basit hiperplazili hastalarda



Resim 3—Basit Atipili Endometrial Hiperplazi (HEX100).



Resim 4—Kompleks Atipili Endometrial Hiperplazi (HEX100).

%1, kompleks hiperplazili hastalarda %3, basit atipik hiperplazili hastalarda %8, kompleks atipik hiperplazili hastalarda %29 olarak tespit edilmiştir (Tablo 1). Atipisiz hiperplazilerin % 2'si ile atipili hiperplazilerin % 23'de adenokarsinoma ilerleme tespit edilmiştir. Karsinom gelişimi için geçen süre atipisiz hiperplaziler için 10, atipik hiperplaziler için 4 yıl olarak bildirmiştir. Bu nedenle sitolojik atipi lezyonunun karsinoma dönüşümünü belirlemede çok iyi bir parametredir. Endometrial doku örneklemede kompleks atipili hiperplazi saptanan olguların % 17-43'ünde histerektomide iyi diferansiye adenokarsinom saptanmaktadır (13). Bu nedenle kompleks atipik hiperplazilerin tedavisi, çocuk sayısını tamamlamış olgular için histerektomidir.

Bu çalışmada kliniğimizde tanı almış ve tedavi edilmiş 74 endometrial hiperplazi olgusunun kadın yaşına göre dağılımı değerlendirilmiştir.

MATERYAL VE METOD

Endometrial hiperplazi tanısı almış olan 74 hastanın probe küretaj kayıtları retrospektif olarak değerlendirildi. Hiperplazi tanuları histopatolojik olarak basit, kompleks ile basit atipili ve kompleks atipili hiperplazi olmak üzere dört grupta toplandı. Olgular (1.grup) 50 yaş altı ile (2.grup) 50 yaş ve üzeri olmak üzere iki gruba ayrılarak sonuçlar iki grup arasında karşılaştırıldı. Birinci grupta toplam 54 olgu ikinci grupta toplam 20 olgu vardı.

Tüm veriler patoloji kayıtlarından ve hasta dosyalarından toplanmıştır.

BULGULAR

Değerlendirilmeye alınan 74 hastanın yaş ortalaması 45.08 ± 7.62 idi (sınır, 24-68). 54 hasta (%72.90) grup 1 ve 20 hasta (%27.10) grup 2 idi. Endometrial hiperplazi saptanan grup 1 olgularının klinik ön tanıları; 14 hastada (%25.90) disfonksiyonel uterin kanama, 23 hastada (%42.50) endometrial hiperplazi, 10 hastada (%18.50) myoma uteri, 3 hastada (%5.50) servikal ve endometrial patoloji, 4 hastada (% 7.40) endometrial patoloji idi.

Grup 2 olgularının klinik ön tanıları ise: 7 hastada (%35.00) endometrial hiperplazi, 6 hastada (%30.00) disfonksiyonel uterin kanama, 4 hastada; (%20.00) myoma uteri, 2 hastada (%10.00) servikal ve endometrial patoloji, 1 hastada (%5.00) endometrium kanseri idi.

Histopatolojik tanıları yaş gruplarına göre incelendiğinde; 1. gruptaki 54 hastadan 43'ünde (%79.60) basit atipisiz hiperplazi, 2'sinde (%3.70) basit atipili hiperplazi, 5'inde (%9.25) kompleks atipisiz hiperplazi, 4'ünde (%7.40) atipili kompleks hiperplazi mevcuttu. 2.gruptaki 20 hastadan 9'unda (%45.00) basit atipisiz hiperplazi, 3'ünde (%15.00) atipili basit hiperplazi, 3'ünde (%15.00) kompleks atipisiz hiperplazive 5'inde (%25.00) atipili kompleks hiperplazi mevcuttu (Tablo 2).

İki grup karşılaştırıldığında, elli yaş ve üzerindeki grupta (1.grup) atipili basit ve atipili kompleks hiperplazi oranları diğer gruba (2.grup) göre istatistiksel olarak anlamlı olarak yüksek bulunmuştur ($p < 0.005$).

TARTIŞMA

Endometrial hiperplazi geniş bir spektrum oluşturan heterojen özellik gösteren anormal proliferasyonlar grubudur. Bir kısmının endometrial karsinomun öncül lezyonları olduğu bilinmektedir. Tedavi edilmeyen hiperplazili hastaların bir kısmında karsinom gelişmesi, ayrıca endometrial adenokarsinom tanısı alan bazı histerektomi materyallerinde birçok alanda hiperplazinin saptanması hiperplazi tanısının önemini arttırmaktadır (4,8,14-18).

EH'nin hafif formları daha çok genç yaşta görülme eğiliminde olup, büyük çoğunluğu tedaviyle veya kendiliğinden düzelmektedir. Ağır formları daha çok peri veya postmenopozal dönemde görülüp anlamlı malign potansiyele sahiptir. EH'nin zemininde geli-

Tablo 2—Histopatolojik Tanıların Yaş Gruplarına Göre Dağılımı.

| Hiperplazi tipi | Yaş Grupları | |
|---------------------|------------------------------|------------------------------|
| | 1. grup <50 yaş (54 olgu) | 2. grup >50 yaş (20 olgu) |
| Basit EH | 43 (%79.60) | 9 (%45.00) |
| Kompleks EH | 2 (%3.70) | 3 (%15.00) |
| Basit atipili EH | 5(%9.25) | 3 (%15.00) |
| Kompleks atipili EH | 4 (%7.40) | 5 (%25.00) |

şen karsinomlar daha iyi diferansiye ve daha genç yaşta gelişir (3,19).

Anormal endometrial kanamalı hastalarda endometrial patoloji saptanma olasılığının yüksek olduğunu ve bu riskin yaş ile birlikte (özellikle 40 yaş üzeri) arttığını bildiren çalışmalar mevcuttur (20).

Stovall ve arkadaşları (20) 5 yıllık süre içerisinde histerektomi yapılan 1013 hastanın kayıtlarından hiperplazi ve kanser tanısı alanları değerlendirmişlerdir. Endometrial kanser tanılı hastaların benign endikasyonla histerektomi yapılan kadınlara oranla yaş ortalamalarının daha yüksek olduğunu (ortalama 61.2) bulmuşlardır.

Karadeniz ve ark. (21) yaptığı çalışmada; 137 endometrial hiperplazi olgusunun değerlendirmesinde atipili hiperplazi olgularının 50 yaşın üstünde daha çok görüldüğünü bildirilmiştir.

Bizim çalışmamızda; endometrial hiperplazi saptanan hastaların yaş ortalaması 45.08 ± 7.62 (24-68) idi. Histopatolojik tanıları yaş gruplarına göre incelendiğinde; 1. gruptaki hastaların %79.60'ında basit atipisiz hiperplazi, %3.70 basit atipili hiperplazi, %9.25'inde kompleks atipisiz hiperplazi, %7.4'ünde kompleks atipik hiperplazi mevcuttu. Bunun yanında aynı oranlar ikinci grupta sıra ile %45.00, %15.00, %15.00 ve %25.00 olarak saptanmış olup bu bulgularda Stovall ve arkadaşlarının (20) bulguları ile uyumludur.

Kompleks atipik hiperplazide beraberinde kanser bulunma oranı %62.5'e kadar çıkar civarında iken basit hiperplazide aynı oran %5.4'dür. Bu nedenle bu olguların tanısı ve tedavisinde dikkatli değerlendirme yapılmalıdır (22).

Tedavide esas amaç, hiperplastik değişiklikleri düzeltecek, etkinliği yüksek tedavilerle malignite gelişimini önlemek olmalıdır. Bunun yanında, kişiye özgü tedavi temel alınmalıdır. EH tedavisi, hastanın bulunduğu yaş ve fertilitate durumuna göre değişir (7).

Sonuç olarak 50 yaş üzeri grupta artmış atipili hiperplazi oranı ve bunun kansere dönme oranının yüksek olması nedeniyle, Elli yaş üzeri grupta hiperplazi tanısı alan olguların tedavisinde histerektomi tercih edilmelidir. Elli yaş altındaki grupta ise atipili hiperplazi oranının düşük olması nedeniyle, hastalara belirli aralıklar ile düzenli olarak endometrial biopsilerle ve medikal tedaviler ile izlenmesi uygun bir yaklaşım olacaktır. Endometrial biyopsi de kanser alanı yoksa, operasyon morbiditesini azaltılması ve anormal uterin kanamanın kesin tanısı için, histerektomi istemeyen, çocuk istemi olmayan olgularda, histeroskopi (H/S) ve histeroskopik endometrial ablasyon tedavisi düşünülebilir.

KAYNAKLAR

- Atasü T, Kaleli S, Gezer A. Endometrial Hiperplaziler: Prekanseröz Lezyonlar olarak irdelenmesi. *Jinekoloji ve Obstetrik Dergisi* 1996;10:195-201.
- Uslu T. Endometrial Hiperplazi.-Güner H (editör). *Jinekolojik Onkoloji Kitabı*, 1. Baskı, Ankara, Çağdaş Kitapevi, 2002:124-8
- Kurman RJ, Norris HJ. Endometrial hyperplasia and related cellular changes. In: Kurman RJ (ed): *Blaustein's Pathology of the Female Genital Tract*. 4th ed. New York: Springer-Verlag, 1994: p.411-38.
- Chamlian DL, Taylor HB. Endometrial hyperplasia in young women. *Obstet Gynecol* 1970;36:659-66.
- Whitehead MI, Townsend PT, Pryse-Davies J, Ryder TA, King RJ. Effects of estrogens and progestins on the biochemistry and morphology of the postmenopausal endometrium. *N Engl J Med* 1981;305:1599-605.
- Gomez-Fernandez CR, Ganjei-Azar P, Behshid K, Avertte HE, Nadjji M. Normal endometrial cells in Papanicolaou smears: prevalence in women with and without endometrial disease. *Obstet Gynecol* 2000;96:874-8.
- Tanır H, Hassa H. Endometriyal Hiperplazilerde Tanı ve Tedavi Yönetimi. *TJD Uzmanlık Sonrası Eğitim Dergisi* 2004;6: 49-52.
- Kurman RJ, Kaminski PF, Norris HJ. The Behaviour of endometrial hyperplasia: a long term study of untreated hyperplasia in 170 patients. *Cancer* 1985;56:403-12.
- Yörükoğlu K, Koyuncuoğlu M, Özen E, Küpelioglu AA. Kronik nonspesifik endometritler ile hiperplazilerin ilişkisi. *Türk Patoloji Dergisi* 1993;9:15-8.
- Silverberg SG. Hyperplasia and carcinoma of the endometrium. *Semin Diagn Pathol* 1988;5:135-53.
- Gordon MD, Ireland K. Pathology of hyperplasia and carcinoma of the endometrium. *Semin Oncol* 1994;21:64-70.
- Silverberg SG, Kurman RJ. Tumors of the uterine corpus and gestational trophoblastic disease. In: *Atlas of tumor pathology, Fascicle 3*. Armed Forces Institute of Pathology: Washington D.C. 1992, p.18-32.
- Janicek MF, Rosenshein NB. Invasive endometrial cancer in uteri resected for atypical endometrial hyperplasia. *Gynec Oncol* 1994;52:373-8.
- Greenwald P, Caputo TA, Wolfgang PE. Endometrial cancer after menopausal use of estrogens. *Obstet Gynecol*. 1977;50(2):239-43.
- Smith DC, Prentice R, Thompson DJ, Herrmann WL. Association of exogenous estrogen and endometrial carcinoma. *N Engl J Med*. 1975;293:1164-7.
- Beutler HK, Dockerty MB, Randall LM. Precancerous lesions of the endometrium. *Am J Obstet Gynecol* 1963;86:433-43.
- Connelly PJ, Alberhasky RC, Christopherson WM. Carcinoma of the endometrium. III. Analysis of 865 cases of adenocarcinoma and adenoacanthoma. *Obstet Gynecol* 1982;59:569-75
- Gusberg SB. The individual at high risk for endometrial carcinoma. *Am J Obstet Gynecol* 1976;126:535-42.
- Emons G, Fleckenstein G, Hinney B, Huschmand A, Heyl W. Hormonal interactions in endometrial cancer. *Endocr Relat Cancer* 2000;7:227-42.
- Stovall TG, Solomon SK, Ling FW. Endometrial sampling prior to hysterectomy. *Obstet Gynecol* 1989;73:405-9.
- Karadeniz RS, Altay MM, Ünlübilgin E, Kahraman BG, Örnek T, Haberal A.137 Endometrial Hiperplazi Olgusunun Değerlendirilmesi. *Türk Fertilite Dergisi* 2004; 12:144-149.
- Karamursel BS, Guven S, Tulunay G, Kucukali T, Ayrhan A. Which surgical procedure for patients with atypical endometrial hyperplasia? *Int J Gynecol Cancer* 2005;15:127-31.