

OVERYAN KARSİNOMU TAKLİT EDEN MİKSOİD TİPTE MALİGN PERİTONEAL MEZOTELYOMALARDA FERTİLİTE KORUYUCU TEDAVİ

Dr. Halis Özdemir¹, Dr. Polat Dursun¹, Dr. Reyhan N. Haberal², Dr. Özlem Özen², Dr. Ali Ayhan¹

ÖZET

Miksoid tipte malign peritoneal mezotelyoması olan ve fertilitte koruyucu cerrahi yapılan 26 yaşındaki hasta sunuldu. Hastanın kliniğe başvuru semptomu karın ağrısı ve distansiyonu. Overyan karsinom düşünülerek hastamıza fertilitte koruyucu cerrahi yapıldı. Hastanın nihai patolojisi miksoid malign peritoneal mezotelyoma olarak geldi. Gemcitabine ve cisplatinli kemoterapi rejimi 6 kür olarak uygulandı. Hastada kemoterapi sonrası 6. ayda nüks gelişti. Tümörül debulking yapıldı ve pemetreksat ve cisplatin kombinasyonlu kemoterapi rejimi başlandı. Malign peritoneal mezotelyoma kötü prognozla giden ve sağkalımı genellikle 2 yılın altında olan bir kanserdir. O yüzden bu hastalarda ilk uygulanan cerrahi esnasında maksimal debulking yapılması ve kemoterapinin hemen başlanması uygundur.

Anahtar Kelimeler: Over, Mezotelyoma, Fertilitte koruyucu.

ABSTRACT

We report a case of malignant peritoneal mesothelioma in a 26-year-old woman. She had abdominal pain and distension. We performed fertility sparing surgery to patient considering with diagnosis of ovarian cancer. Final pathology received as mxyoid type of malign peritoneal mesothelioma. Combination chemotherapy of cisplatin and gemcitabine was administered to patient. After 6 months, finishing chemotherapy, she came with recurrens and required second surgery and second line chemotherapy. Malign peritoneal mesotelioma has poor prognosis and patient overall survive is usually shorter than 2 years. We suggest that initial surgery must be maximal debulking and chemotherapy must be started immediately

Key Words: Ovary, Mesothelioma, Fertility sparing.

Peritoneal kavitenin malign mezotelyomaları (PMM) tüm mezotelyomaların %10-20'sini oluşturur. Olguların 2/3'ünü erkekler oluştururken en sık görülen peritoneal tümörün yüzeyle seröz karsinomu olduğu kadınlarda nadirdir (%17-32) (21). Kadınlarda PMM insidansı milyonda 0.2-2 vakadır (24-25). Kadınlarda genellikle abdominal distansiyon, sindirim bozuklukları ve kilo kaybı, asit, karın ağrısı gibi özgül olmayan semptomlar görülür (26). Olguların çoğunda asit var-

dır ve asit sıvısının sitolojik olarak incelenmesi tanısal olabilir.

Mezotelyomalar asbest maruziyeti ile güçlü bir ilişkisi mevcuttur ancak peritoneal mezotelyomaların ancak %50'sinde asbest maruziyeti gösterilmiştir (1-2). Malign mezotelyomalar histopatolojik olarak epitelial (tubulopapiller, nonglandular/solid), sarkomatoid, bifazik ve andiferansiye (az diferansiye) tiplerde görülürler. Peritoneal mezotelyomaların %75'i epitelial tiptir (22).

Geliş tarihi: 27/11/2010

Kabul tarihi: 04/12/2010

¹Başkent Üniversitesi Tıp Fakültesi Kadın Hastalıkları ve Doğum Anabilim Dalı ANKARA

²Başkent Üniversitesi Tıp Fakültesi Patoloji Anabilim Dalı ANKARA

İletişim: Dr. Halis Özdemir

Başkent Üniversitesi Tıp Fakültesi Kadın Hastalıkları ve Doğum Anabilim Dalı ANKARA

Tel: 0312 232 44 00

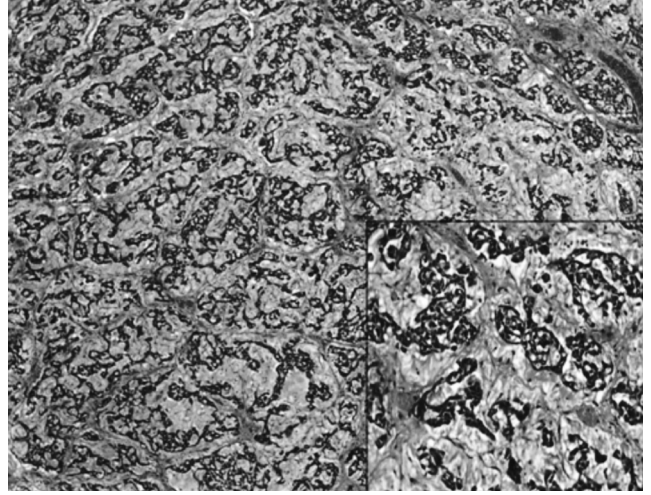
E-posta: drhalisozdemir@gmail.com

Malign mezotelyomalada prognoz genellikle kötüdür ve plevral mezotelyomalarda ortalama sağ kalım 4-12 ay, peritoneal mezotelyomalarda ise ortalama sağ kalım 1 senenin altındadır (9-10). Tümör morfolojisi ile sağ kalım arasında anlamlı bir ilişki yoktur. Sadece Nonaka ve ark. 35 olguluk serilerinde nükleer derece ve mitoz sayısının prognostik öneme sahip olduğunu vurgulamaktadırlar (22).

PMM ayırıcı tanısında öncelikle primer peritoneal seröz karsinom düşünülmelidir (31). Morfolojik olarak bu iki tümörü birbirinden ayırmak zaman zaman güç olabilmektedir. Bu nedenle histokimyasal ve immunohistokimyasal yöntemler ayırıcı tanıda yardımcı olur. Günümüzde mezotelyoma tanısı için yeterli tek bir belirteç olmadığı için ayırıcı tanıda geniş bir panel kullanılmaktadır.

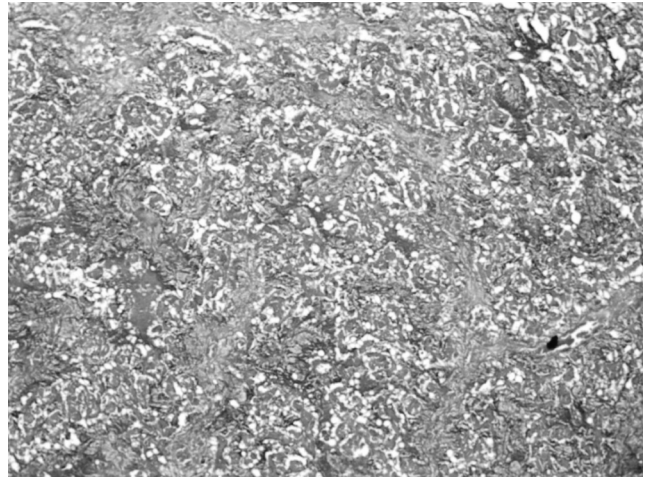
OLGU SUNUMU

26 yaşındaki kadın hasta dış merkeze karında şişlik ve ağrı şikayeti ile başvurmuş ve yapılan değerlendirmede adneksiyal kitle tespit edilmesi üzerine laparotomi ile sağ tuba uterinayı içene alan yaklaşık 6 cmlik frajil kitle çıkarılmış ve sağ salpenjektomi yapılmış. Preoperatif tümör belirteçleri Ca125:40,2 (<35), Ca15-3: 7,2(<28), Ca19-9:6,74 (<37), CEA:0,3 (0,21-2,5) ve AFP:1,49 (<1,49) imiş. Hastanın Dış merkez patoloji sonucunun müsinoz adenokarsinom olarak gelmesi üzerine hasta merkezimize başvurdu. Hastaya gastrointestinal odak açısından tarama yapıldı ve primer odak saptanamadı. Mammografi normal olarak raporlandı. Hastaya primer overyan tümör ön tanısı ile omentektomi, bilateral pelvik ve paraaortik lenf nodu diseksiyonu, appendektomi, pelvik peritonektomi ve sağ oofarektomiye içeren tamamlayıcı cerrahi yapıldı. İntraoperatif inceleme için uterin seroza ve sol overden gönderilen biyopsi sonucunun müsün gölcükleri içinde atipi göstermeyen epitel hücreleri izlendi olarak bildirilmesi yanı sıra hastanın fertilitésinin korunması arzusunda göz önüne alınarak sol over ve uterusu korunmuştur. Patoloji sonucu mikzoid malign mezotelyoma olarak raporlanan tümörün (Şekil 1) stroması "Alcian blue" histokimyası ile kuvvetli pozitif reaksiyon gösterirken (Şekil 2) PAS histokimyası negatif, müsün histokimyası ise zayıf pozitif. Tümörün orijinini bekirmeye yönelik yapılan immunohistokimyasal çalışmada tümör

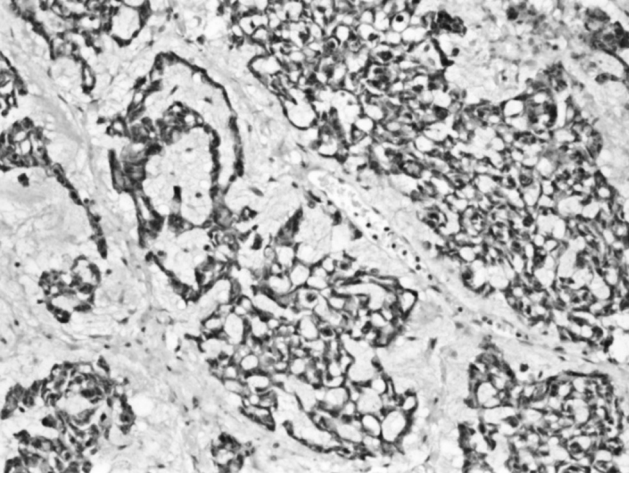


Şekil 1–Müsin gölcükleri içindeki tümör hücre grupları izleniyor Hematoksilin&Eozin4 orjinal büyütme (iç resim x20 orjinal büyütme).

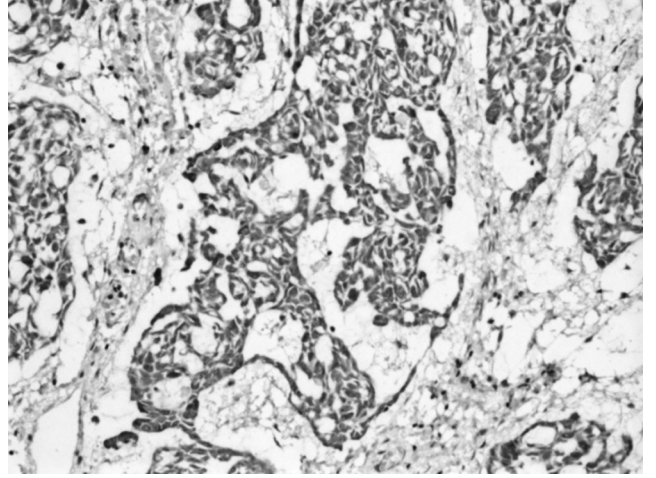
hücreleri Pansitokeratin, kalretinin (Şekil 3), CAM5.2 (Şekil 4) ve CK5/6 (Şekil 5) antikorları ile pozitif reaksiyon gösterirken, adenokarsinom belirteçleri olan EMA, CEA, Ber-EP 4 ve MOC-31 antikorları negatifti. Ayrıca over yüzey epitel kökenli tümör belirteçleri (CK7 ve WT-1) yanı sıra, seks kord stromal tümör belirteçleri de (inhibin, vimentin) negatifti. Ek olarak S-100, GCDFP 15, PR, CK 20, CD 15, Bcl-2 antikorları ile reaksiyon görülmezken ER antikoruna ile fokal ve zayıf reaksiyon mevcuttu. Omentumunda, sağ over yüzeyinde, appendikste, douglas ve peritoneal yüzeylerde



Şekil 2–Tümör adaları arasında "Alcian Blue" histokimyası ile pozitif reaksiyon gösteren müsün görülüyor (x10 orjinal büyütme).

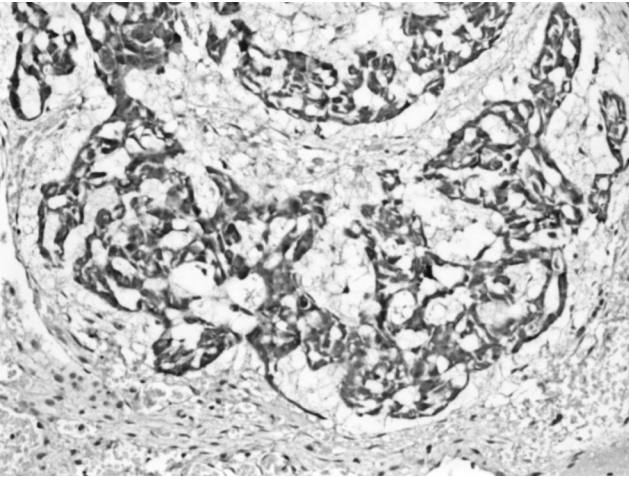


Şekil 3–Kalretinin antikoruna ile diffüz-kuvvetli reaksiyon gösteren tümör hücreleri görülüyor (İmmünohistokimya x20 orjinal büyütme).



Şekil 5–Sitokeratin 5/6 antikoruna ile diffüz-kuvvetli reaksiyon gösteren tümör hücreleri izleniyor (İmmünohistokimya x20 orjinal büyütme).

tümöral infiltrasyon izlendi. Yapılan lenf nodu diseksiyonundan elde edilen 23 adet lenf nodu reaksiyoner nitelikte idi. Hastaya gemcitabine ve cisplatinli kemoterapi protokolü uygulandı ve 6 kür sonunda yapılan abdominopelvik bilgisayarlı tomografide herhangi bir rekürrens izlenmedi. Ca125 : 6,43 (<35) olarak ölçüldü. Kemoterapi bitiminden 3 hafta sonra gönderilmiş olan SMRPs (soluble mesothelin-related peptides) <1 (<1,5) bulundu. Kemoterapi bitiminden 2 ay sonra yapılan pelvik ultrasonografide (USG) sol adnekte 59x39x47 mm kistik kitle izlendi ve Ca125 değeri 10.7 olarak saptandı. Hastaya 2 ay kombine oral



Şekil 4–CAM 5.2 antikoruna ile diffüz-kuvvetli reaksiyon gösteren tümör hücreleri izleniyor (İmmünohistokimya x20 orjinal büyütme).

kontraseptif verilmiş olup kontrol pelvik USG sinde kitle izlenmedi. Ca125 değeri ise 11,13 olarak ölçüldü. Rekürrensi olmayan hastaya kemoterapi bitiminden 6 ay sonra çocuk istemi nedeniyle ovulasyon indüksiyonu başlandı. Kломifen sitrat ile ovulasyon indüksiyonunda 18 mm folikül elde edildi ve HCG ile ovulasyon sağlandı. Gebelik elde edilememesi üzerine hasta IVF programına alındı. AMH: 0,9 ve ca125: 32,8 (0-16,3) olarak geldi. Yapılan USG' de Douglasta hiperkojen olasılıkla da hemorajik sıvı saptanmasına ek olarak sol overde hipertrofik izlendi ve hastaya pelvik BT çekildi. Batın içinde loküle yüksek dansiteli sıvı, sol over hipertrofik ve kistik olarak izlendi. Yapılan TV USG sinde sol adneksiyal lojda douglasa uzanım gösteren hipoeoik ve heterojen yapıda 92x90x63 mm lobüle kontürlü yer yer kistik alanlar içeren solid lezyon izlenmesi üzerine hastaya laparotomi planlandı. Yapılan laparatomide sol adneksiyal lojda solid kitle ve batında multiple tümöral implantlar izlenmesi üzerine hastaya histerektomi, sol unilateral salpingooferektomi ve tümöral debulking yapıldı. Patoloji sonucu rekürrens ile uyumlu olan hastaya pemetreksat ve cisplatinli kemoterapi rejimi başlandı ve 6 kür uygulandı.

TARTIŞMA

Peritoneal malign mezotelyoma, plevral mezotelyomalara göre daha az sıklıkla izlenir. Daha çok er-

kek hastalarda izlenir. 82 hastalık bir seride sadece 6 bayan yer alıyordu (30). Baker ve arkadaşlarının yaptığı 75 hastalık bir seride bayanlarda hastalığın görülme yaşı ortalama yaş 47.4 olarak verilmiş ve en geç görülme yaşı 17 olarak raporlanmış (31). Bizim hastamızın yaşı 26. Ovarian tutulum ile seyreden malign mezotelyomalar daha da nadir izlenmektedir. Attanoos ve Gibbs, 11,629 hastalık malign mezotelyoma hasta serisinden sadece 4 hastada predominant over tutulumu olduğunu raporlamışlardır (32). Spesifik bir semptomu yoktur. Hastalar genellikle abdominal distansiyonla kliniğe başvurur. İkinci en sık semptom ise abdominal ağrıdır (27-28-29). Peritoneal malign mezotelyomalar, plevral malign mezotelyomaya oranla nadir izlenmesi ve hasta serilerinin az olması sebebiyle standart bir tedavi yaklaşımı bulunmamaktadır. En önemli prognostik faktör cerrahi olarak tümör yükünün minimuma indirilmesidir (13).

Mikzoid malign mezotelyoma literatürde Shia ve ark.'larının 19 olguluk serisi dışında az sayıda olgu sunumu şeklinde yer almaktadır. Belirgin bir mikzoid stromanın (tümörün %50'sinden fazla) eşlik ettiği daha iyi prognoza sahip bir malign mezotelyoma varyantı olarak tanımlanmıştır (23).

Hastamızda ön tanı olarak over karsinomu düşünülmüş ve hastanın fertilitate arzusu olması sebebiyle fertilitate koruyucu cerrahi yapılmıştır. Ancak komplet sitoreduktif cerrahi yapılmış olması (skor <2) ve kemoterapi verilmiş olmasına rağmen kemoterapi bitiminden 6 ay sonra rekürrens izlenmiştir. Genel sağ kalım plevral ve peritoneal mezotelyoma için literatürde 1 senenin altı olarak verilmiştir (9-10). Ancak hastamız tümörünün mikzoid tip olması sebebiyle daha iyi bir prognoz göstermektedir (tanıdan sonra geçen süre: 20 ay).

Hastamızda nüks öncesi klomifen sitrat ile over hiperstimülasyonu yapmış olması nüks ihtimalini artıran bir faktör olabilir mi diye düşündürmekle beraber literatürde bu konuda herhangi bir veri yer almamaktadır ve bununla birlikte hastamızda östrojen reseptörü fokal ve zayıf boyanmıştır. PMM'lı hastalarda rekürrens hızının yüksek oluşu ve genel sağ kalımın bir yılın altında olması sebebiyle bu hastalarda fertilitate koruyucu cerrahi anlamlı olmamaktadır. Abdominal kavitenin tümörü olması nedeniyle yapılan histerektominin ve ooferektominin prognoz üzerine etkisini araştıran yeterli çalışma bulunmamakta bera-

ber, uterus ve overe infiltratif bir tümörün maksimal sitoreduksiyon amaçlı alınmasının prognoza katkısı literatür verileri ışığında uygun olan seçenektir (13). Nitekim hastamızda da kemoterapi sonrası 6. ayda nüks gelişmesi üzerine ikinci bir cerrahi uygulanmıştır. Ancak tanısız zorluk nedeniyle over kanserlerini taklit eden erken yaşta PMM hastalarında nasıl bir yaklaşımın benimsenmesi gerektiği hala net değildir. Bununla ilgili vaka sayısı yüksek yayınlara ihtiyaç vardır. Özellikle nadir görülen ve daha iyi prognoza sahip mikzoid mezotelyomalar için daha geniş vaka sunumlarına ihtiyaç vardır. Şu anki uygun yaklaşımın prognoza katkı sağladığı gösterilmiş olan maksimum sitoreduksiyon olduğunu düşünüyoruz.

Sonuç olarak, PMM olgularında erken evrede ve başlangıç cerrahisinde maksimal sitoreduksiyon yapılmış olsa da fertilitate koruyucu yaklaşım yapmak için yeterli veri yoktur. Bu konuda daha çok vaka serisi içeren çalışmalara ihtiyaç vardır.

KAYNAKLAR

1. Busch JM, Kruskal JB, Wu B. Armed Forces Institute of Pathology. Best cases from the AFIP. Malignant peritoneal mesothelioma. Radiographics. 2002; 22:1511-1515. [PubMed: 12432120]
2. Antman KH, Pomfret EA, Aisner J, MacIntyre J, Ostein RT, Greenberger JS. Peritoneal mesothelioma: natural history and response to chemotherapy. J Clin Oncol. 1983; 1:386-391. [PubMed: 6668506]
3. Tossavainen A. Asbestos, asbestosis and Cancer: exposure criteria for clinical diagnosis. In: People and Work Research Reports, vol 14. Helsinki: Finnish Institute of Occupational Health 1997; 14:8-27.
4. Driscoll TR, Baker GJ, Daniels S, Lee J, Thompson R, Ferguson DA, et al. Clinical aspects of malignant mesothelioma in Australia. Aust NZJ Med 1993; 23: 19-25. [PubMed: 8460968]
5. Legha SS, Muggia FM. Pleural mesothelioma: clinical features and therapeutic implications. Ann Intern Med 1977; 87: 613-621. [PubMed: 921093]
6. Vianna NJ, Maslowsky J, Roberts S, Spellman G, Patton RB. Malignant mesothelioma; epidemiologic patterns in New York State. N Y State J Med 1981; 81: 735-738. [PubMed: 6938842]
7. Asensio JA, Goldblatt P, Thomford NR. Primary malignant peritoneal mesothelioma. A report of seven cases and a review of the literature. Arch Surg 1990; 125: 1477-1481. [PubMed: 2241560]
8. Reuter K, Raptopoulos V, Reale F, Krolikowski FJ, D'Orsi CJ, Graham S, et al. Diagnosis of peritoneal mesothelioma: computed tomography, sonography, and

- fine-needle aspiration biopsy. *AJR Am J Roentgenol* 1983; 140: 1189-1194. [PubMed: 6602490]
9. Sebbag G, Yan H, Shmookler BM, Chang D, Sugarbaker PH. Results of treatment of 33 patients with peritoneal mesothelioma. *Br J Surg* 2000; 87:1587-1593. [PubMed: 11091251]
 10. Zellos LS, Sugarbaker DJ. Diffuse malignant mesothelioma of the pleural space and its management. *Oncology* 2002; 16:907-925. [PubMed: 12164558]
 11. Hotta T, Taniguchi K, Kobayashi Y, Johata K, Sahara M, Naka T, et al. Chemotherapy and serum hyaluronic acid levels in malignant peritoneal mesothelioma. *Hepatogastroenterology*. 2004; 51:1073-1083. [PubMed: 15239250]
 12. Le DT, Deavers M, Hunt K, Malpica A, Verschraegen CF. Cisplatin and irinotecan (CPT-11) for peritoneal mesothelioma. *Cancer Invest*. 2003; 21:682-689. [PubMed: 14628425]
 13. Sebbag G, Sugarbaker P. Peritoneal mesothelioma proposal for a staging system. *European Journal of Surgical Oncology*, 2001; Volume 27, Issue 3, 223-224. [PubMed: 11373096]
 14. Elmes PC, Simpson JC. The clinical aspects of mesothelioma. *Q J Med*, 1976, 45: 427-4. [PubMed: 948545]
 15. De Pangher Manzini V. Malignant peritoneal mesothelioma. *Tumori*. 2005; 91:1-5. [PubMed: 15849996]
 16. Acherman YI, Welch LS, Bromley CM, Sugarbaker PH. Clinical presentation of peritoneal mesothelioma. *Tumori*. 2003; 89:269-273. [PubMed: 12908781]
 17. Sethna K, Sugarbaker PH. Localized visceral invasion of peritoneal mesothelioma causing intestinal obstruction: a new clinical presentation. *Hepatogastroenterology*. 2005; 52:1087-1089. [PubMed: 16001635]
 18. Vukovi_ M, Krivoku_ a D, Moljevi_ N. Malignant Peritoneal Mesothelioma: a Case Report. *Acta Chir Belg*, 2009, 109; 408-410. [PubMed: 19943603]
 19. Naka H, Naka A. Clinicopathological study of 100 Japanese patients with peritoneal mesothelioma in Japan. *Gan No Rinsho*, 1984; 30:1-10. [PubMed: 6230471]
 20. Moertel C.G. Peritoneal mesothelioma. *Gastro-enterology*, 1972; 63: 346-50. [PubMed: 4558717]
 21. Kerrigan SA, Turnnir RT, Clement PB, Young RH, Churg A. Diffuse malignant epithelial mesotheliomas of the peritoneum in women: a clinicopathologic study of 25 patients. *Cancer*. 2002 Jan 15;94(2):378-85
 22. Nonaka D, Kusamura S, Baratti D, Casali P, Cabras AD, Younan R, Rosai J, Deraco M. Diffuse malignant mesothelioma of the peritoneum: a clinicopathological study of 35 patients treated locoregionally at a single institution. *Cancer*. 2005 Nov 15;104(10):2181-8.
 23. Shia J, Qin J, Erlandson RA, King R, Illei P, Nobrega J, Yao D, Klimstra DS. Malignant mesothelioma with a pronounced myxoid stroma: a clinical and pathological evaluation of 19 cases. *Virchows Arch*. 2005 Nov;447(5):828-34. Epub 2005 Jul 14.
 24. Boffetta P. Epidemiology of peritoneal mesothelioma: a review *Ann Oncol* 2007;18:985-90
 25. Mohammed F, Sugarbaker PH. Peritoneal mesothelioma. *Curr Treat Options Oncol* 2002;3:375-86
 26. Antman KH, Pass HI, Schiff PB. Benign and malignant mesothelioma. In: De Vita VTJ, Hellman S, Rosenenberg SA, eds. *Cancer Principles and Practice of Oncology*. Philadelphia, PA: Lippincott, Williams & Wilkins, 2001, 1943-69.
 27. Elmes P.C., Simpson J.C. The clinical aspects of mesothelioma. *Q J Med*, 1976, 45 : 427-4
 28. De Pangher Manzini V. Malignant peritoneal mesothelioma. *Tumori*. 2005;91:1-5.
 29. Acherman YI, Welch LS, Bromley CM, Sugarbaker PH. Clinical presentation of peritoneal mesothelioma. *Tumori*. 2003;89:269-273.
 30. Kannerstien M, Churg J. Peritoneal mesothelioma. *Hum Pathol*. 1977;8:83-94
 31. Patricia M. Baker, Philip B. Clement and Robert H. Young. Malignant Peritoneal Mesothelioma in Women. *Am J Clin Pathol* 2005;123:724-737
 32. Attanoos RL, Gibbs AR. Primary malignant gonadal mesotheliomas and asbestos. *Histopathology* 2000;37:150-9