

OVARYAN VE UTERİN LEZYONLARDA FROZEN SECTION VE PATOLOJİ SONUÇLARININ KARŞILAŞTIRILMASI

Dr. Banu Bingöl¹, Dr. Faruk Abike², Dr. İlkan Dünder¹, Dr. İlknur Türkmen³,
Dr. Nuray Başsüllü³, Dr. Gülen Bülbül Doğusay³

ÖZET

Amaç: Malignite şüphesi olan endometrial ve ovaryan lezyonlarda intraoperatif Frozen Section sonuçları ile paraffin blok patoloji sonuçları karşılaştırılmış ve intraoperatif FS' nin öneminin gösterilmesi planlandı.

Materyal-Method: Ovaryan veya endometrial malignite şüphesi ile opere edilen ve intraoperatif Frozen Section yapılan 52 hastanın, preoperatif, intraoperatif bulguları, intraoperatif FS sonuçları ve postoperative paraffin bloklarla yapılan nihai patoloji sonuçları retrospektif olarak incelenmiştir.

Bulgular: 16 hastada uterin kaynaklı lezyon, 36 hastada adneksiyal-pelvik lezyon mevcuttu. FS sonuçlarına göre; 21 hastaya TAH BSO, 13 hastaya ovaryan kistektomi, 10 hastaya TAH BSO + Pelvik-paraaortik lenfadenektomi + Omentektomi + Appendektomi uygulandı. FS sonuçlarına göre uterusdan kaynaklı lezyonlar (n=16, %30,8); leiomyoma (n=10, %19,2), normal endometrium (n=2, %3,8) ve endometrium adenokarsinom (n=1, %2), endometrial polip (n=1, %2), vajinal kafa fibröz doku (n=1, %2), kompleks atipili hiperplazi (n=1, %2) tespit edildi. FS sonuçlarında en sık saptanan ovaryan lezyonlar ise seröz kistadenom (n=7, %13,5) ve endometrioma (n=7, %13,5) olarak tespit edilmiştir. Tüm FS sonuçları değerlendirildiğinde 44 olgu sonucu benign, 8 olguda malignite tespit edilirken, kesin patoloji sonuçlarında 43 olgu sonucu benign, 9 olguda malignite tespit edilmiştir.

Sonuç: Paraffin kesit histoloji, kesin tanı için altın standart kabul edilmektedir. Çalışmalarda FS hata oranı (benign-malign) %1,5 olarak bildirilmiş olup, bu oran kabul edilebilir sınırlardadır. Çok büyük boyutlarda doku yüzeylerinde çok kısa süre içerisinde sonuç bildirme zorluğu bu hatalara neden olabilmektedir.

Anahtar Kelimeler: Ovaryan Lezyonlar; Uterin Lezyonlar; Frozen Section; İntraoperatif Tanı; Malignite Şüphesi.

ABSTRACT

Purpose: The endometrial and ovarian malignancy suspicion of intra-operative Frozen Section pathology results of paraffin block wheal formation in the results compared and shown the importance of intraoperative FS.

Material-Method: 52 patients were taken in this study who were operated with suspicion of ovarian and endometrial malignancy. Intraoperative FS results were determined and compared to final pathologic diagnosis.

Findings: 16 patients had uterine lesion, 36 patients were available adneksiyal-pelvic lesion. According to the results of the FS; 21 patient were undertaken TAH BSO, 13 ovarian cystectomy, 10 TAH BSO +PPLND+ Omentectomy + Appendectomy . According to the results of the FS, uterin lesions (n = 16,% 30.8); leiomyoma (n = 10,% 19.2), normal endometrium (n = 2,% 3.8) and endometrium adenocarcinoma (n = 1, 2%), endometrial polyp (n = 1,2%), vaginal kafa fibrous tissue (n = 1, 2%), complex atipili hyperplasia (n = 1, 2%) were detected. FS is the most frequently detected ovarian lesions in serous cystadenom (n = 7,% 13.5) and the endometrioma (n = 7,% 13.5) have been identified. The result of evaluation of the results of all FS, 8 cases of malignancy from benign cases 44 detected.

Key Words: Ovarian Lesions; Uterin Lesions; Frozen Section, Intraoperative Diagnosis; Suspicion of Malignancy.

Geliş tarihi: 20/03/2012

Kabul tarihi: 16/04/2012

¹İstanbul Bilim Üniversitesi, Florence Nightingale Hastanesi, Kadın Hastalıkları ve Doğum Departmanı, İSTANBUL

²Medicana International Ankara Hastanesi, Kadın Hastalıkları ve Doğum Departmanı, ANKARA

³İstanbul Bilim Üniversitesi, Florence Nightingale Hastanesi, Patoloji Departmanı, İSTANBUL

İletişim: Dr. Faruk Abike

Medicana International Ankara Hastanesi, Kadın Hastalıkları ve Doğum Departmanı, 06200, Söğütözü-ANKARA

Tel: 0533 638 51 68

E-Posta: farukabike@gmail.com

Giriş

Over kanserleri, tüm kadın kanserleri arasında beşinci sırada yer almaktadır. Over kaynaklı malignensilerin tanısının konulması, histolojik doku örneklerini değerlendirmesi olmadan oldukça zordur. Over kanserinin tanısının konulması ve doğru ve evreleme ve tedavi yapılması ve hastalığın doğru yönetimi için histolojik tanı zorunludur. Hastalarda çoğu zaman asemptomatik olup, ileri evrelerde bile karında şişlik, abdominal distansiyon, non spesifik karın ağrısı gibi semptomlara sahiptir. Bu sebeple, Malignensi Risk İndeksi (RMI-Risk of Malignancy Index) kullanılmakta olup, CA 125 seviyesi ile beraber overdeki lezyonun ultrasonografik özellikleri ile yaş ve menapoz durumuna göre hesaplama yapılır (1-3). RMI skoru, 200 üstü olgular evreleme cerrahisi için jinekolojik onkoloji kliniği olan merkezlere refere edilmesi uygun görülmüştür (2, 3). Kesin tanı ancak sitopatolojik inceleme ile konabilir.

Endometrium kanseri en sık görülen jinekolojik kanser olup, son 30 yılda görülme sıklığında önemli derecede artış saptanmıştır. Endometrium kanseri genellikle, anormal uterin kanama ya sebep olması nedeniyle, genellikle erken evrelerde tanı konulmaktadır. Erken evre endometrium kanserleri cerrahi olarak tedavi edilebilmektedir. Total abdominal histerektomi ve bilateral salpingooferektomi (TAH BSO) ile erken evre endometrial kanserlerde kür sağlanabilmektedir (4). Erken evre endometrial kanser cerrahisinde, intraoperatif bulgular çok önemlidir, eğer erken evre endometrial kanser tanısı konulabilirse, TAH BSO'ya ilave olarak lenfadenektomiye gerek olmayabilir. Erken evre endometrial kanserlerde frozen section'in (FS) önemi 1998 de International Federation of Gynecology and Obstetrics (FIGO) tarafından belirtilmiş ve intaroperatif patolojik tanı yapılarak agresif cerrahi yapılmasının ve buna bağlı morbidite ve mortalitenin azaltılacağı bildirilmiştir (5-7).

Intraoperatif Frozen Section (FS), endometrial ve ovaryan kaynaklı malignensilerin cerrahi tedavisinde ve cerrahi tedavi yönetiminde önemli yol gösterici olarak rol alır. Preoperative olarak malignite öntanısı alan olgularda cerrahi tedavi yönetiminde ve intraoperatif olarak cerrahın karşılaştığı atipik lezyonlarda benign- malign ayırımında önemli rol oynar (8-11). Günümüzde intraoperatif FS, jinekolojik onkoloji cerrahi yapılan tüm merkezlerde yoğun olarak kullanılmakta ve cerrahiye önemli yardımı bulunmaktadır.

Lezyonun atipik özelliği tanımlanması dışında, aynı zamanda metastaz hakkında da bilgi verebilmektedir. Pekçok çalışmada, FS'nin yeterli sensitivite ve spesifiteye sahip olduğu bildirilmiştir.

Bu çalışmamızda , malignite şüphesi olan endometrial ve ovaryan lezyonlarda intraoperatif FS sonuçları ile paraffin kesitle yapılan patoloji sonuçları karşılaştırılmış ve intraoperatif FS' nin öneminin gösterilmesi planlanmıştır.

MATERYAL METOD

Ocak 2010-Ocak 2012 tarihleri arasında, İstanbul Bilim üniversitesi Florence Nightingale Hastanesi ve Medicana International Ankara Hastanesi Kadın Hastalıkları ve Doğum kliniğinde, ovaryan veya endometrial malignite şüphesi ile opera edilen ve intraoperatif Frozen Section yapılan 52 hastanın, preoperative, intraoperatif bulguları, intraoperatif FS sonuçları ve postoperative paraffin bloklarla yapılan nihai patoloji sonuçları retrospektif olarak incelenmiştir. Hastaların yaş, şikayet, hastaneye başvuru nedeni, preoperative muayene ve laboratuvar bulguları incelenmiştir. Operasyondan 24 saat önce patoloji ile telefonla görüşülerek intraoperatif konsültasyondan haberdar edilmiştir. Operasyonda lezyon çıkarıldıktan hemen sonra spesmen hemen patolojiye gönderilmiş ve FS sonucu yaklaşık 20-60 dakika içinde telefonla konsulte edilerek, cerrahiye devam edilmiş veya tamamlanmıştır. Parafin bloklar hazırlanarak değerlendirilen kesin patoloji sonuçları postoperative 3-5. Günlerde rapor edilmiş ve sonuçlar karşılaştırılmıştır.

SONUÇLAR

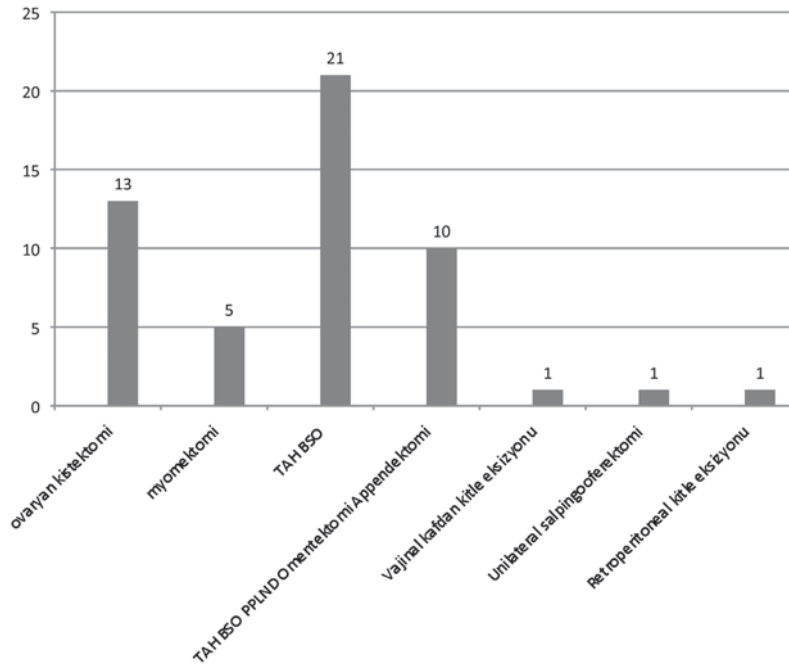
Malignite şüphesi olan ortalama yaş 47,8 (21-75) olan 52 hasta çalışma kapsamına alınmıştır. Hikayesinde jinekolojik veya non-jinekolojik kanser hikayesi olan hastalar çalışmaya alınmamıştır. Hastaların hastaneye başvuru nedenleri incelendiğinde; en sık şikayet kasık ağrısı (%50) iken, 6 hastada rutin kontrolde lezyon tespit edilmiştir . Hastaların muayene ve ultrasonografi ile değerlendirilmesi sonucunda; 38 (%73) hastada adneksiyal kitle, 7 (%13,3) hastada uterusdan kaynaklanan kitle tespit edilmiştir. Hastaların CA 125 düzeyleri incelendiğinde, 17 (%32,7) hastada yüksek CA125 düzeyleri saptanırken, 35 (%67,3) hastada normal sınırlarda tespit edilmiştir (Tablo 1).

Tablo 1—Hastaların Şikayet, Klinik Bulgu ve CA %12 Düzeyleri

Hastaneye Başvuru Nedeni		
	Karın Ağrısı	26 (%50)
	Anormal Vajinal Kanama	16 (%30,8)
	Vajinaya Uzanan Kitle	1 (%2)
	Karın Şişliği	2 (%3,8)
	Adet sancısı	1 (%2)
	Şikayet Yok	6 (%11,6)
Klinik Bulgular		
	Adneksiyal Kitle	38 (% 73)
	Uterusdan kaynaklanan kitle	7 (% 13,3)
	Artmış endometrial Kalınlık	5 (% 9,7)
	Vajinaya Uzanan Kitle	1 (% 2)
	Vajinal kafa kitle	1 (% 2)
CA 125		
	Yüksek	17 (% 32,7)
	Normal	35 (% 67,3)

16 hastada uterin kaynaklı lezyon, 36 hastada adneksiyal-pelvik lezyon mevcuttu. Preoperatif 24 saat önce patolojiye haber verilerek hastalar operasyona alındı ve lezyonlar çıkarıldıktan sonra hemen FS için patoloji departmanına gönderildi. FS sonuçlarına göre; 21 hastaya TAH BSO, 13 hastaya ovaryan kistektomi, 10 hastaya TAH BSO + Pelvik-paraaortik lenfadenektomi + Omentektomi + Appendektomi uygulandı (Grafik 1).

FS sonuçlarına göre uterusdan kaynaklanlar lezyonlar (n=16, %30,8); leiomyoma (n=10, %19,2), normal endometrium (n=2, %3,8) ve endometrium adenokarsinom (n=1, %2), endometrial polip (n=1, %2), vajinal kafa fibröz doku (n=1, %2), kompleks atipili hiperplazi (n=1, %2) tespit edildi. FS sonuçlarında en sık saptanan ovaryan lezyonlar ise seröz kistadenom (n=7, %13,5) ve endometrioma (n=7, %13,5) olarak tespit edilmiştir (Tablo 2).

**Grafik 1—Uygulanan cerrahi operasyonlar.**

Tablo 2—FS Sonuçları

Frozen Section Sonuçları

Uterus Kaynaklı Lezyonlar (16; %30,8)

Leiomyoma	10 (%19,2)
Polip	1 (%2)
Vajinal kafda fibröz doku	1 (%2)
Endometrial Adeno CA	1 (%2)
Kompleks atipili hiperplazi	1 (%2)
Normal endometrium	2 (%3,8)

Ovaryan-peritoneal Lezyonlar (36; %69,2)

Seröz kistadenom	7 (%13,5)
Müsinöz kistadenom	2 (%3,8)
Borderline tümör	4 (%7,7)
Endometrioma	7 (%13,5)
Matür kistik teratom	3 (%5,8)
Fibrom	2 (%3,8)
Korpus hemorajikum	1 (%2)
Lipom	1 (%2)
Psödokist	1 (%2)
Seröz kistadenokarsinom	2 (%3,8)
Müsinöz kistadenokarsinom	1 (%2)
Granüloza hücreli karsinom	1 (%2)
Malign Brenner tümör	1 (%2)
Lenfoma	1 (%2)
Metastatik adenokarsinom	1 (%2)

Parafin blok kesin patoloji sonuçları değerlendirildiğinde; uterus kaynaklı lezyonlarda en sık leiomyoma (n=9, %17,3) ve normal endometrium (n=2, %3,8) saptanırken, ovaryan lezyonlarda en sık endometrioma (n=8, %15,4) ve seröz kistadenom (n=7, %13,5) olarak tespit edilmiştir (Tablo 3). FS ve kesin patoloji sonuçlarının karşılaştırılması Tablo 4’de verilmiştir.

Tüm FS sonuçları değerlendirildiğinde 44 olgu sonucu benign, 8 olguda malignite tespit edilirken, kesin patoloji sonuçlarında 43 olgu sonucu benign, 9 olguda malignite tespit edilmiştir (Grafik 2). FS benign-malign ayrımında %89 oranında başarı ile malignite ayrımını yapabilmektedir.

TARTIŞMA

Preoperatif olarak ovaryan ve uterin kaynaklı lezyonların ayrımında klinik ve labortuvar bulguları yardımcı olsa da, kesin ayırım için dokunun sitolojik incelenmesi şarttır. FS, intraoperatif benign malign ayrımı ve cerrahi tedavinin şekillendirilmesinde büyük öneme sahip olup, cerraha yardımcı olmakta ve

yol göstermektedir. Özellikle ovaryan ve endometrial lezyonlar ve erken evre endometriyum kanserinde, FS önemli yere sahiptir. Jinekolojik onkoloji dışında pek çok operasyonda da başarılı bir şekilde kullanılmakta ve cerrahinin yönetiminde cerraha yol göstermektedir. İntraoperatif saptanan atipik şüpheli lezyonlarda da FS önemli oranda cerrahı yönlendirebilmektedir. Bu noktada patolog cerrah iletişimi ve preoperatif olarak patologun bilgilendirilmesi ve hastanın özellikleri ve klinik bulguların paylaşımı çok önem arz etmektedir.

2005 yılında yapılan bir derlemede, 3659 ovaryan lezyonu olan hastanın FS sonuçları değerlendirilmiş ve %71,6 benign, %5,5 borderline ve %22,9 malign sonuçlar tespit edilmiştir (12). Yakın zamanda yayınlanan bir çalışmada ise %54,2 benign, %9,9 borderline ve %35,9 malign ovaryan lezyon tespit edilmiştir (13). Bizim çalışmamızda ovaryan lezyonlarda FS sonuçlarında; %69,5 benign, %11,1 borderline ve %19,4 oranında malign lezyon tespit edilmiştir. Kesin patoloji sonuçlarında ise; %73 benign, %5,4 borderline ve %21,6 oranında malign ovaryan lezyon tespit edilmiştir.

Tablo 3—Paraffin Blok Patoloji Sonuçları

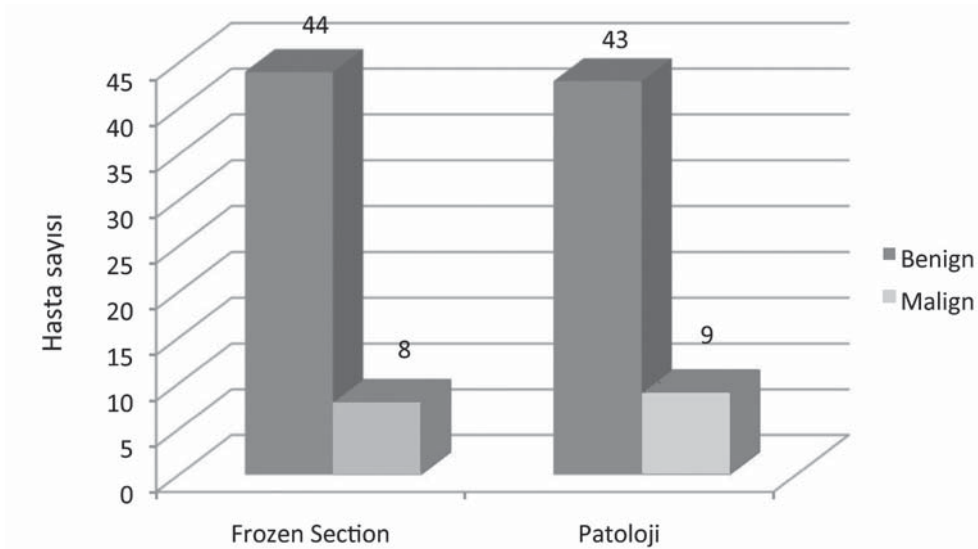
Parafin Patoloji Sonuçları

Uterus Kaynaklı Lezyonlar (15; %28,8)

Leiomyoma	9 (%17,3)
Polip	1 (%2)
Vajinal kafda subepitelyal fibrozis	1 (%2)
Endometrial Adeno CA	1 (%2)
Kompleks atipili hiperplazi	1 (%2)
Normal endometrium	2 (%3,8)

Ovaryan-peritoneal Lezyonlar (37; %71,2)

Seröz kistadenom	7 (%13,5)
Müsinöz kistadenom	2 (%3,8)
Borderline (seröz-Müsinöz)	2 (%3,8)
Endometrioma	8 (%15,4)
Matür kistik teratom	3 (% 5,8)
Fibrom	2 (%3,8)
Korpus hemorajikum	2 (%3,8)
Lipogranulom	1 (%2)
Psödokist	1 (%2)
Seröz kistadenokarsinom	2 (%3,8)
Müsinöz kistadenokarsinom	1 (%2)
Granüloza hücreli karsinom	1 (%2)
Malign Brenner tümör	1 (%2)
B hücreli Lenfoma	1 (%2)
Metastatik Kolon adenokarsinom	1 (%2)
Tuba seröz adenokarsinom	1 (%2)
Torsiyone Over	1 (%2)



Grafik 2—Benign-Malign ayırımında FS ve Patoloji sonuçları.

Tablo 4—FS ve Patoloji Sonuçlarının Karşılaştırılması

Frozen Section		Patoloji	
Leiomyoma	10 (%19,2)	Leiomyoma	9 (%17,3)
Polip	1 (%2)	Polip	1 (%2)
Vajinal kafda fibröz doku	1 (%2)	Vajinal kafda subepitelyal fibrozis	1 (%2)
Endometrial Adeno CA	1 (%2)	Endometrial Adeno CA	1 (%2)
Kompleks atipili hiperplazi	1 (%2)	Kompleks atipili hiperplazi	1 (%2)
Normal endometrium	2 (%3,8)	Normal endometrium	2 (%3,8)
Seröz kistadenom	7 (%13,5)	Seröz kistadenom	7 (%13,5)
Müsinöz kistadenom	2 (%3,8)	Müsinöz kistadenom	2 (%3,8)
Borderline tümör	4 (%7,7)	Borderline (seröz-Müsinöz)	2 (%3,8)
Endometrioma	7 (%13,5)	Endometrioma	8 (%15,4)
Matür kistik teratom	3 (% 5,8)	Matür kistik teratom	3 (% 5,8)
Fibrom	2 (%3,8)	Fibrom	2 (%3,8)
Korpus hemorajikum	1 (%2)	Korpus hemorajikum	2 (%3,8)
Lipom	1 (%2)	Lipogranulom	1 (%2)
Psödokist	1 (%2)	Psödokist	1 (%2)
Seröz kistadenokarsinom	2 (%3,8)	Seröz kistadenokarsinom	2 (%3,8)
Müsinöz kistadenokarsinom	1 (%2)	Müsinöz kistadenokarsinom	1 (%2)
Granüloza hücreli karsinom	1 (%2)	Granüloza hücreli karsinom	1 (%2)
Malign Brenner tümör	1 (%2)	Malign Brenner tümör	1 (%2)
Lenfoma	1 (%2)	B hücreli Lenfoma	1 (%2)
Metastatik adenokarsinom	1 (%2)	Metastatik Kolon adenokarsinom	1 (%2)
		Tuba seröz adenokarsinom	1 (%2)
		Torsiyone Over	1 (%2)

Şüpheli endometrial lezyonlarda, intraoperatif FS cerrahinin yönlendirilmesi ve morbidite, mortalitenin azaltılması ve aşırı agresif cerrahiden kaçınılması açısından çok önemlidir. Ülkemizden bir çalışmada, Öztürk ve ark. 220 endometriyal karsinomlu hastanın histolojik evre ve myometrial invazyonun saptanması için preoperatif endometrial biopsi, transvaginal sonografi ve FS sonuçlarını karşılatırmış ve FS sonuçlarının endometrial biopsi ve transvaginal sonografiden üstün olduğunu belirtmiş, FS sensitivitesini %73,9 ve spesifitesini ise %91 olarak bildirmiştir. Özellikle endometriyal kanserlerde intraoperatif myometrial biopsi değerlendirmesinin iyi bir seçenek olabileceği bildirilmiştir (14). Buna karşın, 457 endometriyum kanserli olgunun FS sonuçlarının değerlendirildiği bir çalışmada, FS sonuçlarına göre yapılan cerrahide, evre 1A olguların %13 ve evre 1B olguların %6,6 'sında suboptimal cerrahi yapıldığı bildirilmiş, FS sonuçlarına göre cerrahi yönetimin tek başına yeterli olmayacağı öne sürülmüştür (15). Bizim çalışmamızda

uterus kaynaklı lezyonlarda FS sonuçlarına göre %6,3 malign lezyon, %93,7 malign lezyon saptanmış ve kesin patoloji sonuçları ile tam doğruluk saptanmıştır.

Çalışmamızdaki 52 hastanın sonuçları değerlendirildiğinde; FS sonuçlarında; %15,4 malign, %7,7 borderline, %76,9 benign lezyon saptanmıştır. Buna karşın kesin patoloji sonuçları incelendiğinde; %17,3 malign, %3,8 borderline, %78,9 benign lezyon saptanmıştır. Frozen sonucu borderline olarak bir olgunun kesin patolojisi malign olarak tespit edilmiştir. FS benign-malign lezyon ayırımında %88,9 oranında doğru sonuç belirtmekle beraber, %1,9 olgu malign olmasına karşın saptanamamıştır.

Paraffin kesit histoloji, kesin tanı için altın standart kabul edilmektedir. Çalışmalarda FS hata oranı (benign-malign) %1,5 olarak bildirilmiş olup, bu oran kabul edilebilir sınırlardadır. Çok büyük boyutlarda doku yüzeylerinde çok kısa süre içerisinde sonuç bildirme zorluğu bu hatalara neden olabilmektedir (13,16). FS sonuçlarının bu şartlarda bildirildiği cer-

rah tarafından iyi bilinmeli ve mutlaka preoperative olarak muayene, klinik bulgular ve RMI skorları ile beraber FS sonuçları kombine edilerek değerlendirilmeli ve cerrahi yönetim bu düzlemde şekillendirilmelidir. FS sonuçları ile yüksek oranda doğrulukla benign- malign ayrımı yapılabilse de, FS sonuçlarının kesin tanı olmadığı akılda bulundurulmalıdır.

KAYNAKLAR

- Jacobs I, Oram D, Fairbanks J, Turner J, Frost C, Grudzinskas JG. A risk of malignancy index incorporating CA 125, ultrasound and menopausal status for the accurate preoperative diagnosis of ovarian cancer. *Br J Obstet Gynaecol* 1990;97:922-9.
- Bailey J, Taylor A, Naik R, Lopes A, Godfrey K, Hatem HM, et al. Risk of malignancy index for referral of ovarian cancer cases to a tertiary center: does it identify the correct cases? *Int J Gynecol Cancer* 2006;16(Suppl 1):30-4.
- National Institute for Clinical Excellence. Ovarian Cancer – Pre-publication checklist. [www.nice.org.uk/guidance/index.jsp?action=download&o=52791].
- The Writing Committee, on behalf of the ASTEC Study Group. Efficacy of systematic pelvic lymphadenectomy in endometrial cancer (MRC ASTEC trial): a randomized study. *Lancet*. 2009;373:125-136.
- Fanning J, Tsukada Y, Piver MS. Intraoperative frozen section diagnosis of depth of myometrial invasion in endometrial adenocarcinoma. *Gynecol Oncol*. 1990;37:47-50.
- Noumoff JS, Menzin A, Mikuta J, et al. The ability to evaluate prognostic variables on frozen section in hysterectomies performed for endometrial carcinoma. *Gynecol Oncol*. 1991;42:202-208.
- Larson DM, Johnson K, Olson KA. Pelvic and para-aortic lymphadenectomy for surgical staging of endometrial cancer: morbidity and mortality. *Obstet Gynecol*. 1992;79:998-1001.
- Geomini P, Bremer G, Kruitwagen R, et al. Diagnostic accuracy of frozen section diagnosis of the adnexal mass: a metaanalysis. *Gynecol Oncol*. 2005;96:1-9.
- Tangjitgamol S, Jesadapatrakul S, Manusirivithaya S, et al. Accuracy of frozen section in diagnosis of ovarian mass. *Int J Gynecol Cancer*. 2004;14:212-219.
- Geomini PM, Zuurendonk LD, Bremer GL, et al. The impact of size of the adnexal mass on the accuracy of frozen section diagnosis. *Gynecol Oncol*. 2005;99:362-366.
- Baker P, Oliva E. A practical approach to intraoperative consultation in gynecological pathology. *Int J Gynecol Pathol* 2008;27: 353-65.
- Medeiros LR, Rosa DD, Edelweiss MI, Stein AT, Bozzetti MC, Zelmanowicz A, et al. Accuracy of frozen section analysis in the diagnosis of ovarian tumour: a systematic quantitative review. *Int J Gynecol Cancer* 2005;15:192-202.
- Cross P, Naik R, Patel A, Nayar A, Hemming J, Williamson S, et al. Intra-operative frozen section analysis for suspected early-stage ovarian cancer: 11 years of Gateshead Cancer Centre experience. *BJOG* 2012;119:194-201.
- Ozturk E, Dikensoy E, Balat O, Ugur MG, Aydin A. Intraoperative frozen section is essential for assessment of myometrial invasion but not for histologic grade confirmation in endometrial cancer: a ten-year experience. *Arch Gynecol Obstet*. 2011 Nov 9. [Epub ahead of print]
- Kumar S, Bandyopadhyay S, Semaan A, Shah JP, Mahdi H, et al. (2011) The Role of Frozen Section in Surgical Staging of Low Risk Endometrial Cancer. *PLoS ONE* 6(): e21912. doi:10.1371/journal.pone.0021912
- Frumovitz M, Slomovitz BM, Singh DK, Broaddus RR, Abrams J, et al. Frozen section analyses as predictors of lymphatic spread in patients with earlystage uterine cancer. *J Am Coll Surg* 2004; 199: 388-393.