

## ÇOCUKLARDA ANAFİLAKSİNİN NADİR BİR SEBEBİ: TAVUK ETİ ALERJİSİ

### *A Rare Cause of Anaphylaxis in Children: Chicken Meat Allergy*

Gökçe MİRGAN ÇETİNER<sup>1</sup> Şule TOPRAK<sup>2</sup> Dilek AZKUR<sup>2</sup>

<sup>1</sup> Kırıkkale Yüksek İhtisas Hastanesi, Çocuk Sağlığı ve Hastalıkları Kliniği, KIRIKKALE, TÜRKİYE

<sup>2</sup> Kırıkkale Üniversitesi Tıp Fakültesi, Çocuk Sağlığı ve Hastalıkları ABD, KIRIKKALE, TÜRKİYE

#### ÖZ

Tavuk eti, dünya genelinde yaygın olarak tüketilen bir besin olmasıyla birlikte, nadir durumlarda IgE aracılı alerjik reaksiyonlara ve anafilaksiye yol açabilir. Tavuk eti alerjisi, doğrudan birincil bir alerji olabileceği gibi, yumurta-kuş sendromu veya balık-tavuk sendromu gibi çapraz reaksiyonlara bağlı ikincil bir alerji olarak da ortaya çıkabilir. Bu makalede, birincil tavuk eti alerjisine bağlı tekrarlayan anjiyoödem ve anafilaksi öyküsü olan 17 yaşında bir adolesan olgu sunulmaktadır. Olgunun öyküsünden son dört yıldır tekrarlayan anjiyoödeminin olduğu, tavuk eti tüketimi sonrası dudaklarda şişlik, kızarıklık, nefes darlığı ve karın ağrısı gibi semptomlar ile acil servise başvurusu olduğu öğrenilmiştir. Diğer besinlerle semptom tariflemeyen hastanın deri prik testinde tavuk eti, hindi eti ve kedi tüyüne duyarlılık saptanmış, ancak yumurta veya balık alerjisi bulunmamıştır. Klinik ve laboratuvar değerlendirmeler sonucunda, tavuk etine bağlı birincil alerji tanısı konulmuş ve hastaya çapraz reaksiyon riski nedeniyle tavuk eti ve diğer kümes hayvanlarının etlerini tüketmemesi önerilmiştir. Sonuç olarak, birincil tavuk eti alerjisi nadir görülen bir durum olsa da tekrarlayan anjiyoödem ve anafilaksi vakalarında tavuk etinin olası bir tetikleyici olduğu göz önünde bulundurulmalıdır.

**Anahtar Kelimeler:** Anafilaksi, anjiyoödem, çocuk, tavuk eti

#### ABSTRACT

Chicken meat, while being a widely consumed food globally, can rarely cause IgE-mediated allergic reactions and anaphylaxis. Chicken meat allergy may manifest as a primary or secondary allergy due to cross-reactions, such as in egg-bird syndrome or fish-chicken syndrome. This study presents the case of a 17-year-old adolescent with a history of recurrent angioedema and anaphylaxis due to primary chicken meat allergy. The patient's history revealed recurrent angioedema over the past four years, with emergency department visits following chicken meat consumption due to symptoms such as lip swelling, redness, shortness of breath, and abdominal pain. The patient, who did not report symptoms with other foods, was found to have sensitization to chicken meat, turkey meat, and cat dander in skin prick tests, but no allergy to eggs or fish. Based on clinical and laboratory evaluations, a diagnosis of primary chicken meat allergy was established, and the patient was advised to avoid consuming chicken meat and other poultry due to the risk of cross-reactivity. In conclusion, although primary chicken meat allergy is rare, it should be considered a potential trigger in cases of recurrent angioedema and anaphylaxis.

**Keywords:** Anaphylaxis, angioedema, child, chicken meat



Yazışma Adresi / Correspondence:

Kırıkkale Üniversitesi Tıp Fakültesi, Çocuk Sağlığı ve

Tel / Phone: +905057899743

Geliş Tarihi / Received: 26.11.2024

Dilek AZKUR

Hastalıkları ABD, KIRIKKALE, TÜRKİYE

E-posta / E-mail: dilekazkur@gmail.com

Kabul Tarihi / Accepted: 28.11.2024

## GİRİŞ

Tavuk eti, yaygın olarak tüketilen ve sağlıklı bir diyetin önemli bileşeni olarak önerilen bir besindir. Tavuk ve diğer kümes hayvanlarının eti hem çocuklarda hem de yetişkinlerde diğer besinlere kıyasla daha az oranda IgE aracılı alerjik reaksiyonlara neden olur ve tavuk etine bağlı anafilaksi nadir görülmektedir (1-3). Tavuk eti alerjisi, kümes hayvanlarına karşı doğrudan gelişen birincil bir alerji şeklinde görülebileceği gibi, daha önce yumurta ve/veya kuş tüylerine (yumurta-kuş/kuş-yumurta sendromu) ya da balığa (balık-tavuk sendromu) alerjisi olan bireylerde ikincil bir alerji olarak da ortaya çıkabilir (4). Bu olgu sunumunda birincil tavuk eti alerjisine bağlı tekrarlayan anjiyoödem ve anafilaksi gelişen adolesan bir olgu sunulacaktır.

## OLGU SUNUMU

On yedi yaşında kız hasta, dudaklarında tekrarlayan şişlik şikayetiyle başvurdu. Hastanın öyküsünden son dört yıldır dudaklarında ani gelişen şişlik atakları nedeniyle 3-4 kez acil servise başvurduğu ve uygulanan medikal tedavi sonrası şikayetlerinin ertesi gün düzeldiği öğrenildi. Hastanın iki yıl önce dudaklarında gelişen şişliğin, tavuk eti tüketiminden 5-10 dakika sonra meydana geldiğinin fark edildiği ve bu olayın ardından tavuk eti tükettiğinde vücudunda kızarıklık, kabarıklık, nefes darlığı, karın ağrısı, boğazında kaşıntı hissi gibi semptomlar geliştiği ve bu durumun hastada anksiyeteye yol açtığı belirtildi. Bu nedenle tavuk eti tüketmeyen hastanın başvurudan dört ay önce bir okul gezisinde yanlışlıkla tavuk içeren börekten bir lokma yedikten hemen sonra boğazda kaşıntı ve nefes darlığı nedeniyle acil servise başvurduğu ve bu olaydan sonra hiç tavuk eti tüketmediği öğrenildi. Hastanın tavuk eti dışındaki diğer besinleri tükettiğinde herhangi bir şikayetinin olmadığı ancak son bir aydır burun akıntısı, kaşıntı ve hapşırma gibi semptomlarının bulunduğu ifade edildi. Hastanın özgeçmişinde dikkat çeken bir özellik bulunmamakla birlikte, annesi ve kardeşlerinde alerjik rinit öyküsü olduğu ve son yedi aydır evde kedi beslendiği öğrenildi.

Hastanın fizik muayenesi normal olarak değerlendirildi. Aeroalerjenler (ALK-Abelló, Hørsholm, Denmark) ve besinlerle yapılan deri prik testinde tavuk eti, hindi eti, kuzu eti, patates ve kedi atopisi saptandı (Tablo 1, Resim 1). Laboratuvar tetkiklerinde hemoglobin 8 g/dl, ortalama eritrosit hacmi 61 fL, retikülosit %0.8, eozinofil %4.1, total IgE 443 IU/ml, folat 3.2 ng/ml, vitamin B12 276 pg/ml, transferrin saturasyonu %3.1, ve ferritin 3.2 ng/ml idi. Hastanın et karışımı (dana eti, tavuk eti, domuz eti) spesifik IgE düzeyi 1.09 kU/L, kedi spesifik IgE düzeyi 19.8 kU/L ve köpek spesifik IgE düzeyi 0.45 kU/L ve diğer spesifik IgE düzeyleri negatif olarak saptandı (ImmunoCAP, Thermo Fisher, Uppsala, Sweden) (Tablo 2). Dana eti, kuzu eti ve patates

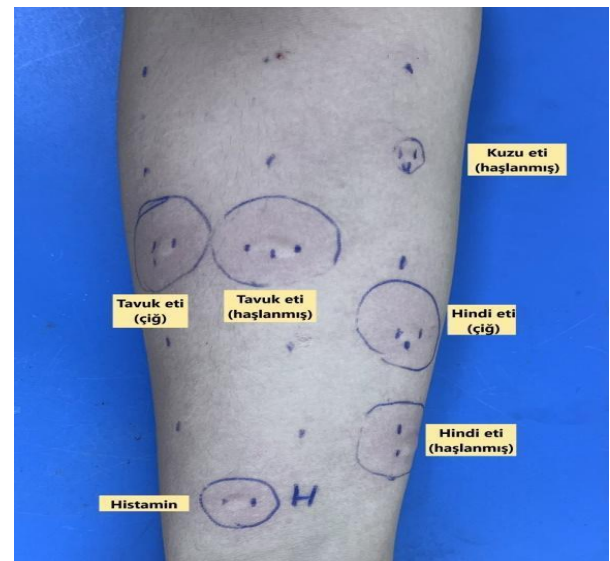
tükettiğinde şikâyeti olmayan hasta, hiç domuz eti tüketmediğini bildirdi. Tavuk eti ile ilişkili anafilaksi öyküsü nedeniyle, tanısal amaçlı tavuk eti ile besin yükleme testi yapılmadı.

**Tablo 1:** Olgunun besinlerle deri prik testi sonuçları

Alerjenler	Endurasyon / eritem (mm)
Çiğ tavuk eti (prik to prik)	9x7 / 25x30
Haşlanmış tavuk eti (prik to prik)	8x5 / 28x29
Çiğ hindi eti (prik to prik)	6x6 / 28x28
Haşlanmış hindi eti (prik to prik)	13x7 / 32x28
Dana eti	0
Çiğ dana eti (prik to prik)	0
Haşlanmış dana eti (prik to prik)	0
Kuzu eti	0
Çiğ kuzu eti (prik to prik)	0
Haşlanmış kuzu eti (prik to prik)	3x3 / 5x5
Balık karışımı (Yılan balığı, morina, alabalık, sardalya, uskumru, ton balığı)	0
Yumurta akı	0
Yumurta sarısı	0
Patates	3x3 / 5x5
Negatif	0
Histamin	5x5 / 18x18

**Tablo 2:** Olgunun serum spesifik IgE düzeyleri

Alerjen	Spesifik IgE düzeyi
Et karışımı (Dana eti, tavuk eti, domuz eti)	1.09 ku/L
Dana eti	0.19 kU/L
Yumurta akı	0.07 kU/L
Deniz ürünleri karışımı (Balık, karides, mavi midye, ton balığı, somon balığı)	0.20 kU/L
Patates	0.17 kU/L
Koyun eti	0.06 kU/L
Kedi tüyü	19.8 kU/L
Köpek tüyü	0.45 kU/L



**Resim 1:** Olgunun besinlerle yapılan deri prik testi

Hastaya tavuk ve diğer kümes hayvanlarının etlerini tüketmemesi önerildi. Ayrıca, acil durumlarda kullanması için adrenalin oto-enjektörü reçetesi düzenlendi ve kullanımı konusunda hem hastaya ve hem de ailesine eğitim verildi. Alerjik rinit için nazal steroid ve setirizin kullanması önerildi ve anemi tedavisine yönelik olarak demir, folat ve vitamin B12 takviyeleri başlandı.

## TARTIŞMA

Tavuk eti alerjisinin tahmini görülme sıklığı %0.6-%1.5 arasında değişmekte olup semptomlar hafif oral alerji sendromundan sistemik reaksiyonlara kadar çeşitlilik göstermektedir (5). Kümes hayvanlarına gelişen IgE aracılı birincil reaksiyonlar erken çocuklukta ortaya çıkan diğer besin alerjilerinin aksine çoğunlukla ergenlerde ve genç yetişkinlerde görülmektedir (4). Kümes hayvanları arasında, alerjik reaksiyonu en sık tetikleyen tavuk etidir. Tavuk etine alerjisi olan bireyler genellikle hindi etine de alerjiktir (6). Ayrıca, ördek ve kaz gibi diğer kümes hayvanlarının etleriyle de çapraz reaktivite bulunmaktadır. Olgunun deri testinde hindi etine karşı alerjik duyarlanma saptanmış olmakla birlikte, tavuk eti dışında diğer kümes hayvanlarının etini tüketmediği için bu duyarlanmanın klinik önemi değerlendirilememiştir. Bununla birlikte, olası çapraz reaksiyon riski göz önünde bulundurularak hastaya diğer kümes hayvanlarını da tüketmemesi önerilmiştir. Yumurta-kuş sendromu iki şekilde ortaya çıkabilir. Birinci türde, genellikle yetişkinlerde veya çocuklukta geç başlangıçlı yumurta alerjisi vakalarında görüldüğü gibi, kuş tüyleri ve dışıklarına maruz kalma sonucu hava yoluyla alınan kuş alerjenlerine duyarlılık gelişir. İkinci türde ise, bağırsak mukozası aracılığıyla yumurta sarısı alerjenlerine duyarlılıkla karakterizedir (7). Her iki durumda da yumurta sarısında bulunan ve tavuk proteinleriyle yüksek derecede çapraz duyarlılık gösteren  $\alpha$ -livetin (Gal d 5) kaynaklı IgE aracılı alerjik reaksiyon meydana gelir. Bu reaksiyonlar, çiğ yumurta veya tavuk eti tüketimi ile tetiklenebilir (7). Yumurta-kuş sendromu erken çocukluk döneminde ortaya çıkar ve genellikle ergenlikten önce düzelir. Olgunun yumurta tüketimi sonrasında herhangi bir şikâyetinin olmaması ve yumurtaya alerjik duyarlanma tespit edilmemesi nedeniyle, olguda yumurta-kuş sendromu düşünülmüdü. Tavuk eti ile balık arasında da çapraz reaksiyon bulunmaktadır; balık alerjisinin ana alerjenleri olan cod parvalbumin ve carp parvalbumin, tavuk parvalbumini ile çapraz reaksiyon gösterebilir (8). Bu durum, tavuk alerjisi olan bireylerin balığa, balık alerjisi olan bireylerin ise tavuğa alerjik reaksiyon göstermesine neden olabilir. Olgumuzun deniz ürünlerini tüketmesi herhangi bir şikâyete neden olmamış ve deri prik testi ile serum spesifik IgE düzey ölçümlerinde balığa karşı alerjik duyarlılık saptanmamıştır.

Olgu, birçok kez tavuk tüketimi ile reaksiyon göstermesine rağmen, aile tarafından semptomların besin ile ilişkilendirilmesi uzun zaman almıştır. Bu durum, tekrarlayan ürtiker, anjiyoödem ve/veya nedeni bilinmeyen anafilaksi öyküsü olan çocuklarda, besin günlüğü tutmanın tanısalla süreçteki önemini açıkça ortaya koymaktadır (9,10).

Amerika Birleşik Devletleri, Kore ve Japonya gibi ülkelerde gerçekleştirilen kapsamlı epidemiyolojik çalışmalarda, atopik hastalıklara sahip bireylerde, herhangi bir alerjisi olmayan bireylere kıyasla daha fazla demir eksikliği görüldüğü ve anemiye daha yatkın oldukları bildirilmiştir (11). Alerji zemininde gelişen inflamasyona yanıt olarak artan hepsidin gastrointestinal sistemden demir emilimini, makrofajlardan demir salınımını azaltarak demir eksikliğine neden olabilir. Besin alerjileri ile ilgili diyet kısıtlamaları da vitamin ve mikronütrient eksikliğine katkıda bulunabilir. Olgumuzda demir eksikliğine bağlı mikrositer anemi tespit edilip tedaviye başlanmıştır. Alerjik çocuklar demir ve vitamin eksiklikleri açısından değerlendirilmelidir. Eksiklerin giderilmesi, sağlıklı büyüme ve atopik hastalık yönetimi için önemlidir.

Sonuç olarak, literatürde, tavuk eti alerjisi genellikle yumurta-kuş sendromu veya balık-tavuk sendromu gibi ikincil alerjilerle ilişkilendirilirken, birincil tavuk eti alerjisi nadir olarak bildirilmiştir. Tekrarlayan anjiyoödem ve anafilaksi gelişen çocuk hastalarda tavuk etinin de tetikleyici bir besin olabileceği göz önünde bulundurulmalıdır.

*Çatışma Beyanı:* Yazarların beyan edeceği herhangi bir çıkar çatışması yoktur.

*Katkı Oranı Beyanı:* Ana fikir/Planlama: DA, ŞT; Analiz/Yorum: DA, ŞT; Veri Sağlama: GMÇ, DA; Yazım: GMÇ, DA; Gözden Geçirme ve Düzeltme: DA, ŞT; Onaylama: DA, ŞT.

*Destek ve Teşekkür Beyanı:* Çalışmaya ilişkin hiçbir kurum ya da kişiden finansal destek alınmamıştır.

*Hasta Onamı:* Hastadan bilgilendirilmiş onam formu alınmıştır.

Bu olgu, 29 Kasım-3 Aralık 2023 tarihleri arasında Antalya'da düzenlenen XXIX. Ulusal Allerji ve Klinik İmmünoloji Kongresi'nde e-poster (EP-265) olarak sunulmuştur.

## 1. KAYNAKLAR

- Ballardini N, Nopp A, Hamsten C, et al. Anaphylactic reactions to novel foods: Case report of a child with severe crocodile meat allergy. *Pediatrics*. 2017;139(4):e20161404.
- Fuc E, Zlotkowska D, Wasilewska E, Wroblewska B. OVA-Experienced CD4(+) T cell transfer and chicken protein challenge affect the immune response to OVA in a murine model. *Int J Mol Sci*. 2021;22(12):6573.

3. Can C, Yazicioglu M, Ciplak G. Chicken meat anaphylaxis in a child with no allergies to eggs or feathers. *Iran J Pediatr.* 2014;24(6):786-787.
4. Wanniang N, Codreanu-Morel F, Kuehn A, Morisset M. Poultry meat allergy: A review of allergens and clinical phenotypes. *Curr Treat Options Allergy.* 2022;9(3):187-203.
5. Guiddir T, Senechal H, Selva MA, et al. Chicken meat allergy in children: Complex sensitization profiles with newly described allergen candidates. *Allergy.* 2024;79(8):2262-2266.
6. Hemmer W, Klug C, Swoboda I. Update on the bird-egg syndrome and genuine poultry meat allergy. *Allergo J Int.* 2016;25:68-75.
7. Quirce S, Maranon F, Umpierrez A, de las Heras M, Fernandez-Caldas E, Sastre J. Chicken serum albumin (Gal d 5\*) is a partially heat-labile inhalant and food allergen implicated in the bird-egg syndrome. *Allergy.* 2001;56(8):754-762.
8. Kuehn A, Codreanu-Morel F, Lehnert-Weber C, et al. Cross-reactivity to fish and chicken meat-a new clinical syndrome. *Allergy.* 2016;71(12):1772-1781.
9. Tsuge M, Ikeda M, Mitani O, Yasui M, Tsukahara H. Anaphylaxis after jellyfish ingestion with no history of stings: A pediatric case report. *Allergy Asthma Clin Immunol.* 2021;26;17(1):99.
10. Witkowski M, Grajeta H, Gomulka K. Hypersensitivity reactions to food additives-preservatives, antioxidants, flavor enhancers. *Int J Environ Res Public Health.* 2022;19(18):11493.
11. Vassilopoulou E, Venter C, Roth-Walter F. Malnutrition and allergies: Tipping the immune balance towards health. *J Clin Med.* 2024;13(16):4713.