



## Relationship Between Blood Iron Levels and Some Liver Enzymes and Histology in Hairy Goat Crossbred

Kıvanç IRAK<sup>1</sup> Zelal KARAKOÇ<sup>2</sup> Handan MERT<sup>3</sup> Özgür Yaşar ÇELİK<sup>4</sup> Gülşah AKGÜL<sup>4</sup> Nihat MERT<sup>3</sup>

<sup>1</sup> Siirt University, Faculty of Veterinary Medicine, Department of Biochemistry, Siirt, Turkey

<sup>2</sup> Siirt University, Faculty of Veterinary Medicine, Department of Histology and Embryology, Siirt, Turkey

<sup>3</sup> Van Yuzuncu Yil University, Faculty of Veterinary Medicine, Department of Biochemistry, Van, Turkey

<sup>4</sup> Siirt University, Faculty of Veterinary Medicine, Department of Internal Diseases, Siirt, Turkey

Received: 31.10.2017

Accepted: 29.11.2017

### SUMMARY

Iron and protein deficiency in food may be a reason for hyposideremia as well as lack of vitamin C and steatore, due to iron absorption mechanism disorders. Hyposideremia may be detected in hepatic failure, nephrotic syndrome, uremia, exudative enteropathy, congenital atransferrinemia and malignant hypocidemia. In the present study, it was aimed to investigate the effects of blood iron level on some biochemical and haematological parameters and liver histology in Hairy goat crossbred fed with standard feed. On the basis of serum iron levels before slaughtering, blood samples were taken from normal iron level of 10 and low iron level of 17 male hairy goat crossbred from vena jugularis and iron (Fe), alanine aminotransferase (ALT), gamma glutamyl transferase (GGT), aspartate aminotransferase (AST), red blood cells, hemoglobin and hematocrit were analyzed. For histological examination, liver tissue samples were kept in 10% formalin solution from control and experimental group animals during slaughtering. In liver sections; to determine overall status the Crossman's triple, to identify glycogen PAS, to determine ferritin presence the Perl's technique were used. With of the blood analyzes in control and experimental groups Fe levels  $210.24 \pm 5.13$  and  $127 \pm 4.16$   $\mu\text{g/dL}$ , ALT activity  $31.17 \pm 0.38$  and  $20.71 \pm 0.54$  U/L, GGT activity  $54.03 \pm 0.87$  and  $49.59 \pm 2.23$  U/L, AST activity was  $63.46 \pm 2.67$  and  $69.29 \pm 2.04$  U/L, red blood cell numbers  $8.06 \pm 0.64$  and  $6.50 \pm 1.13$  ( $\times 10^6/\mu\text{l}$ ), hemoglobin levels  $10.95 \pm 0.43$  and  $7.15 \pm 0.80$  g/dl and hematocrit levels  $32.57 \pm 3.02$  and  $30.43 \pm 2.04$  were found, respectively. On histological investigation in liver tissue in group with iron deficiency; it has been revealed that hepatocytes lost glycogen, ferritin storages decreases, and the structure of remark cords deteriorate. It was concluded that the low level of Fe in Hairy goat crossbred may be due to a possible nutritional insufficiency.

**Key Words:** Hairy goat, Iron, Serum biochemistry, Hematology, Nutrition

### ÖZET

## Kıl Keçisi Melezlerinde Kan Demir Düzeyinin Bazı Karaciğer Enzimleri ve Histolojisi İle İlişkisi

Besinlerdeki demir ve protein yetersizliği, steatore ve vitamin C eksikliğinde olduğu gibi demir emilim mekanizmasındaki bozukluklar da hiposideremiye neden olabilir. Karaciğer yetmezliği, nefrotik sendrom, üremi, eksudatif enteropati, doğumsal atransferrinemi ve malignitelerde hiposideremi saptanabilir. Sunulan çalışmada standart yem ile beslenen Kıl Keçisi melezlerinde kan demir düzeyinin bazı biyokimyasal ve hematolojik parametreler ile karaciğer histolojisi üzerine olan etkilerinin araştırılması amaçlandı. Kesim öncesi yapılan serum demir analizlerine göre demir düzeyi normal 10, düşük 17 adet erkek Kıl Keçisi melezlerinin kesim sırasında vena jugularislerinden usulüne uygun olarak kan örnekleri alınıp demir (Fe), alanin aminotransferaz (ALT), gama glutamil transferaz (GGT), aspartat aminotransferaz (AST), alyuvar ve hematokrit analizleri yapıldı. Histolojik inceleme için yine kesim sırasında kontrol ve deneme grubu hayvanlardan karaciğer doku örnekleri alınarak %10 formalin solüsyonunda bekletildi. Karaciğere yapılan kesitlerde genel durumu belirlemek için Crossman's triple, glikojeni belirlemek için PAS, ferritin varlığını belirlemek için ise Perl's Tekniği uygulandı. Kan analizlerinin sonuçları kontrol ve deneme grubunda sırasıyla; Fe düzeyi  $210.24 \pm 5.13$ - $127 \pm 4.16$   $\mu\text{g/dL}$ , ALT aktivitesi  $31.17 \pm 0.38$ - $20.71 \pm 0.54$  U/L, GGT aktivitesi  $54.03 \pm 0.87$ - $49.59 \pm 2.23$  U/L, AST aktivitesi  $63.46 \pm 2.67$ - $69.29 \pm 2.04$  U/L, alyuvar sayısı  $8.06 \pm 0.64$ - $6.50 \pm 1.13$  ( $\times 10^6/\mu\text{l}$ ), hemoglobin düzeyi  $10.95 \pm 0.43$ - $7.15 \pm 0.80$  g/dl, hematokrit  $\%32.57 \pm 3.02$ - $30.43 \pm 2.04$  olarak tespit edildi. Yapılan histolojik incelemelerde demir eksikliği görülen grupta karaciğerde hepatositlerin glikojeni kaybettiği, depo ferritin azaldığı ve remark kordonlarının yapısının bozulduğu belirlendi. Sonuç olarak, demir düzeyi düşük olan Kıl Keçisi melezlerinde karaciğerin histolojik yapısında önemli değişiklikler olduğu gözlemlendi. Bu grupta görülen demir eksikliğinin olası bir beslenme yetersizliğine bağlı olabileceği kanısına varıldı. Sonuç olarak, Kıl Keçisi melezlerinde Fe düzeyinin düşüklüğünün olası bir beslenme yetersizliğine bağlı olabileceği kanısına varıldı.

**Anahtar Kelimeler:** Kıl keçisi, Demir, Serum biyokimyası, Biyokimyasal parametre, Hematoloji, Beslenme

## GİRİŞ

Esansiyel iz elementlerin en önemlisi olan ve eritrositlerde bol miktarda bulunan demir, yaşamsal önemi olan birçok olayda yer almaktadır. Demir, ferritin ve transferrin yapısının önemli bir bileşeni olmakla birlikte oksijen taşıyan kromoproteinler (miyogloblin ve hemogloblin), sitokrom oksidaz, ksantin oksidaz, peroksidaz ve katalaz gibi önemli enzimlerin de yapısında bulunmaktadır (Belce 2002). Vücuttaki total demir miktarı ortalama 4-5 gramdır ve bunun yaklaşık %65'i hemoglobinde, %4 kadarı miyoglobinde, %1'i de intrasellüler oksidasyonu kolaylaştıran çeşitli hem bileşiklerinde bulunmaktadır. Toplam demir miktarının %0.1'i de kan plazmasında transferrin proteini ile birleşmektedir. Ferritin halinde retikuloendotelial sistem ve karaciğer parankim hücrelerinde depolanan demir miktarı %15 ile %30 kadardır (Guyton ve Hall 2001). Depolanmış haldeki demirin daha küçük miktarı hemosiderin adlı çözünmeyen formdadır. Plazmadaki demir miktarı çok düşük düzeylere indiğinde ferritinden demir oldukça kolay ayrılırken, hemosiderinden ayrılması daha zordur (Özgüner ve ark. 2003).

Eritrositlerde hipokromi ve mikrositoz, serum demirinin ve serum ferritin düzeyinin azalması ve total demir bağlama kapasitesinin artması ile karakterize olan demir eksikliği anemisi durumlarında, intrasellüler demir taşıyıcı molekülün kapasitesi genişler ve eğer diyetle varsa daha fazla demir emilir; hücre içinde ferritin oluşmaz ve demirin çoğu plazmada artmış olan apotransferrine aktarılır (Ali 2005).

Serum demir düzeyinin normalden düşük olması hiposideremi olarak tanımlanır. Besinlerdeki demir ve protein yetersizliği, steatore ve vitamin C eksikliğinde olduğu gibi demir emilim mekanizmasında ki bozuklukta hiposideremiye neden olabilir. Gebelik, kan kaybının olduğu durumlar, karaciğer yetmezliği, nefrotik sendrom, üremi, eksudatif enteropati, doğumsal atranferrinemi ve malignitelere de hiposideremi tespit edilebilir (Anonim 2016).

Bu çalışmada kıl keçileri için hazırlanmış ticari rasyon ile beslenen Kıl Keçisi melezi keçilerde serum demir düzeyinin bazı kan parametreleri (ALT, GGT, AST, alyuvar, hemoglobin, hematokrit) ve karaciğer histolojisi ile ilişkisinin araştırılması amaçlandı.

## MATERYAL ve METOT

Çalışmanın materyalini, Siirt ili merkezine bağlı Kezer bölgesindeki bir küçükbaş hayvan işletmesinde kuru madde de %15.14 ham protein, 2.55 Mcal/kg metabolik enerji, %0.50 fosfor ve %0.97 kalsiyum içerikli ticari rasyon ile beslenmiş Kıl Keçisi melezleri oluşturdu. Besiye alınıp kesime gidecek olan hayvanlardan kesim öncesinde muayene amaçlı vena jugularislerinden usulüne uygun olarak hem antikoagulanlı hem de antikoagulanlı tüplere kan örnekleri alındı. Antikoagulanlı tüplere alınan kan örnekleri pıhtılaştıktan sonra çizilerek 3000 rpm de 10 dak. santrifüj edilerek serumları ayrıldı. Yapılan analizler sonucunda serum demir düzeyi referans değerlerden (İmik ve ark. 1998; Demir ve ark. 2011; Aşkın 2013) düşük 17 ve serum demir düzeyi referans değerlerde olan 10 adet erkek olmak üzere toplam 27 adet Kıl Keçisi melezinden antikoagulanlı tüplere alınan kan numunelerinde ALT, GGT, AST aktiviteleri, antikoagulanlı tüplere alınan kan örneklerinde ise alyuvar, hemoglobin, hematokrit düzeyleri analiz edildi. Karaciğer dokuları ise histolojik olarak incelendi. Fe, ALT, GGT, AST analizleri

otoanalizörde (SIEMENS ADVIA 1800 Chemistry System) ve hematolojik parametrelerin (alyuvar, hemoglobin, hematokrit) analizi ise tam otomatik kan sayım cihazında (Mindray BC 2800 Vet) gerçekleştirildi.

Histolojik inceleme için kesim sırasında bu hayvanlardan alınan karaciğer dokuları %10 formalin solüsyonunda bekletildi. Yıkama işleminin ardından %70'lik alkol serisinden başlamak suretiyle rutin histolojik tespitleri yapıldı. Parafin bloklara alınan dokulardan Rotary mikrotomunda (Leica RM 2125 RT) 5 mikrometre çapında seri kesitler alındı. Her bir bloktan 3 adet preparat hazırlandı. 1 numaralı preparat genel yapı ve patolojik bir durumun bulunup bulunmadığını belirlemek için Crossman's triple ile boyanarak değerlendirildi. Diğer preparatlara glikojeni belirlemek için PAS, ferritin varlığını belirlemek için ise Perl's boyama tekniği uygulandı. Boyama sonrası preparatlar dijital fotoğraf makinesi ataçmanlı (NIS Element Imaging Software Version 3.0) araştırma mikroskopunda (Nicon-Eclipse 400 DSRI) incelenerek fotoğraflandı (Bancroft ve Cook 1984).

## İstatistiksel Analiz

Çalışmada elde edilen hematolojik ve biyokimyasal verilerin istatistiksel analizi, SPSS 15.0 (SPSS, Inc., Chicago, USA) paket programı ile yapıldı. Gruplar arasındaki farklılık Student's T-Testi kullanılarak karşılaştırıldı. Veriler, aritmetik ortalama±standart hata ( $\bar{X} \pm S_x$ ) olarak verildi. İstatistiksel değerlendirmede  $P < 0.05$  düzeyi önemli olarak kabul edildi.

## BULGULAR

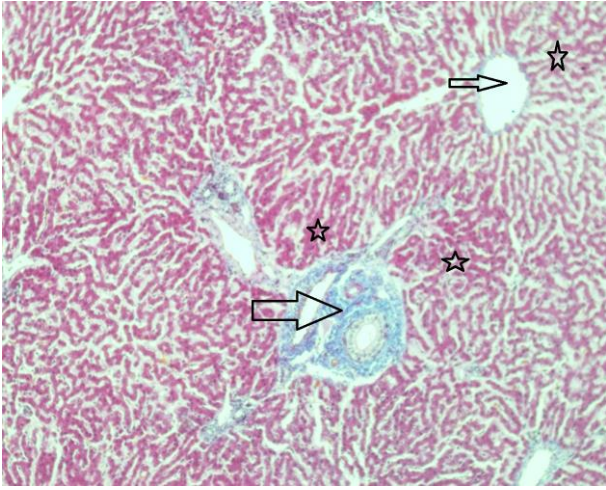
Kıl Keçisi melezlerinden alınan kan örneklerinde Fe seviyesi, ALT, GGT, AST aktiviteleri ile alyuvar, hemoglobin ve hematokrit düzeyleri Tablo 1'de verildi. Kan analizlerinin sonuçları kontrol ve deneme grubunda sırasıyla; Fe düzeyi  $210.24 \pm 5.13 - 127 \pm 4.16$  µg/dL, ALT aktivitesi  $31.17 \pm 0.38 - 20.71 \pm 0.54$  U/L, GGT aktivitesi  $54.03 \pm 0.87 - 49.59 \pm 2.23$  U/L, AST aktivitesi  $63.46 \pm 2.67 - 69.29 \pm 2.04$  U/L, alyuvar sayısı  $8.06 \pm 0.64 - 6.50 \pm 1.13$  ( $\times 10^6 / \mu/l$ ), hemoglobin düzeyi  $10.95 \pm 0.43 - 7.15 \pm 0.80$  g/dl, hematokrit %  $32.57 \pm 3.02 - 30.43 \pm 2.04$  olarak tespit edildi.

**Tablo 1.** Kıl Keçisi melezlerine ait bazı biyokimyasal parametreler

**Table 1.** Some biochemical parameters of hairy goat crossbred

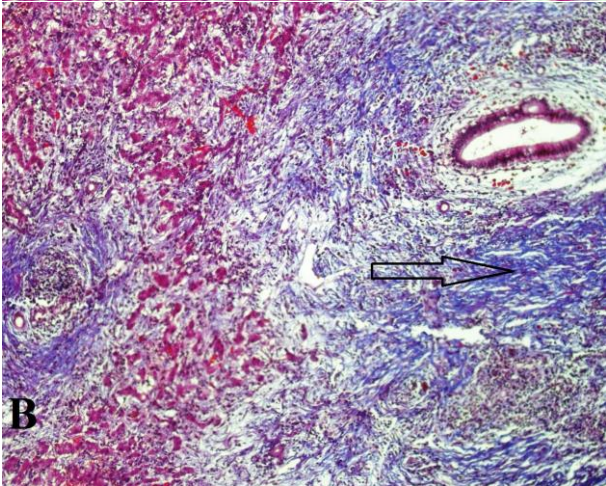
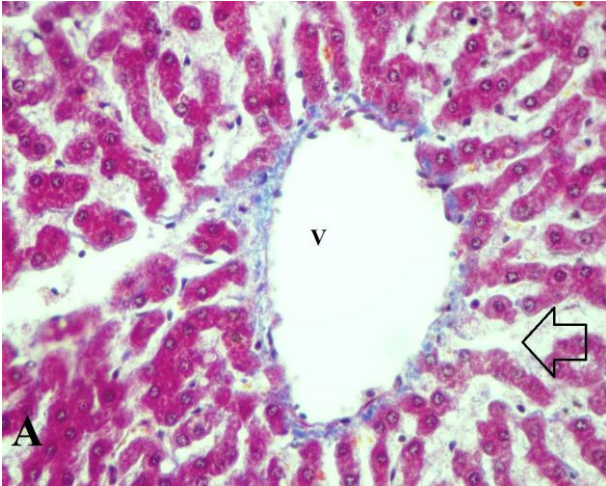
Parametreler	Kontrol (n=10) $\bar{X} \pm S_x$	Deneme (n=17) $\bar{X} \pm S_x$	P
Fe (µg/dL)	210.24±5.13	127±4.16	0.01
ALT (U/L)	31.17±0.38	20.71±0.54	0.05
GGT (U/L)	54.03±0.87	49.59±2.23	0.47
AST (U/L)	63.46±2.67	69.29±2.04	0.09
Alyuvar ( $\times 10^6 / \mu/l$ )	8.06±0.64	6.50±1.13	0.01
Hemoglobin (g/dl)	10.95±0.43	7.15±0.80	0.01
Hematokrit (%)	32.57±3.02	25.43±2.04	0.01

Normal karaciğer dokusu, portal alan, vena centralis ve hepatositler Şekil 1'de gösterildi. Karaciğerin genel yapısı değerlendirildiğinde Remark kordonlarının yapısının bozulduğu, kordonlar arasında ayrılmalar olduğu, bazı bölgelerde bağ doku artışının olduğu, vaskulizasyonda artış olduğu gözlemlendi (Şekil 2).



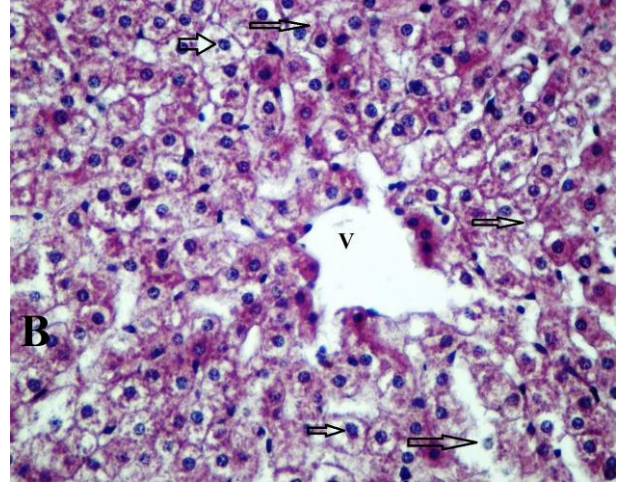
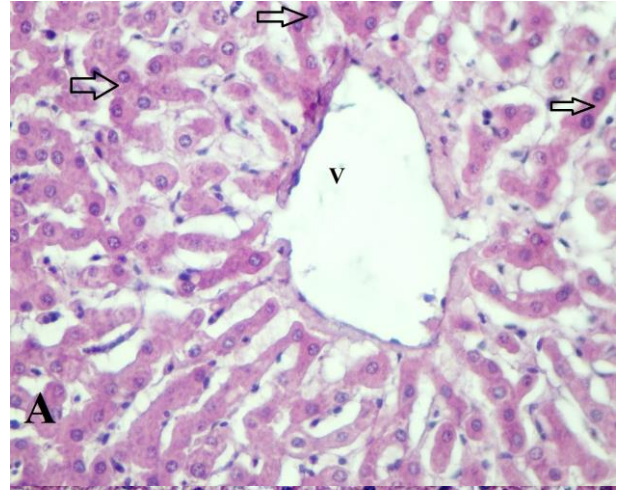
**Şekil 1.** Normal karaciğer dokusu, portal alan (kalın ok), vena centralis (ince ok), hepatositler (yıldız), (Crossman's triple boyama 10X)

**Figure 1.** Normal liver tissue, portal area (thick arrow), vena centralis (thin arrow), hepatocytes (star), (Crossman's triple staining 10X)



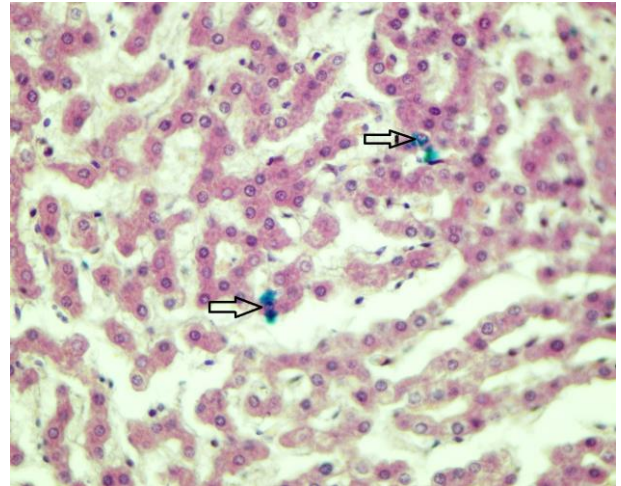
**Şekil 2. A:** Vena porta (v), kordonlar arasındaki açıklık (ok). **B:** Bağ doku artışı (ok). (Crossman's triple boyama, 40X, 20X).

**Figure 2. A:** Vena porta (v), opening between the cords (arrow). **B:** Connective tissue growth (arrow). (Crossman's triple staining, 40X, 20X)



**Şekil 3. A:** vena porta (v), hepatositlerdeki glikojen depoları (oklar), **B:** vena porta (v), glikojenini kaybetmiş hepatositler (PAS boyama, 40X).

**Figure 3. A:** vena porta (v), glycogen stores (arrows) in hepatocytes, **B:** vena porta (v), hepatocytes that have lost glycogen (PAS staining, 40X).



**Şekil 4.** Oklar: hepatositlerdeki ferritin (Perl's tekniği, 40X)

**Figure 4.** Arrows: ferritin in hepatocytes (Perl's technique, 40X)

Karaciğerdeki glikojenin varlığını tespit etmek için uygulanan PAS boyamada, hepatositlerde PAS pozitif reaksiyon olmasına rağmen, tüm doku örneklerinde

glikojenini kaybetmiş hepatositlerin de varlığı dikkati çektir (Şekil 3).

Karaciğerin ferritini kaybettiği, hepatositlerde ferritinin yok denecek kadar az düzeyde olduğu belirlendi (Şekil 4).

## TARTIŞMA ve SONUÇ

Evcil hayvanların sağlık durumunun hekimler tarafından değerlendirilmesinde, klinik bulguları tamamlayan ve onları destekleyen incelemeler arasında hematolojik ve biyokimyasal kan analizleri önemli role sahip olup, hastalığın erken teşhisi, etiyolojisi ve uygulanan tedavinin etkinliği yönünden önemli bilgiler vermektedir (Mert 1996, Karagül ve ark. 2000). Beslenme, stres, ısı, iklim şartları, hastalıklar, kas aktivitesindeki azalma, yaş, cinsiyet ve ırk gibi faktörler kan parametrelerinin değişmesinde etkin rol oynamaktadır (Awah ve Nottidge 1998; Gündüz 2000).

Keçilerde yapılan çalışmalarda Fe düzeyinin araştırıldığı çok az kaynağa rastlanmıştır. Demir ve ark. (2011) tarafından farklı işletme koşullarında yetiştirilen Ankara keçilerinde tiftik kalitesi ve kan serumlarındaki bazı mineral madde düzeylerinin araştırıldığı bir çalışmada farklı üç köyde yetiştirilen keçilerde serum Fe seviyesi sırasıyla 199.82±0.57, 226.5±0.24, 213.26±0.35 µg/dl, sağlıklı Ankara keçilerinin hematolojik ve biyokimyasal parametrelerinin değerlendirildiği bir başka çalışmada (Aşkın 2013) ise Fe düzeyi 129.87±3.63 µg/dl, Ankara keçilerinde Mart ve Haziran aylarında Fe konsantrasyonunun araştırıldığı başka bir çalışmada ise (İmik ve ark. 1998) ise sırasıyla 2.75±0.26, 1.95±0.19 µg/ml olmak üzere, bu çalışmada tespit edilen Fe düzeyinden (127±4.16 µg/dl) daha yüksek düzeyler saptanmıştır. AL-Dujaily ve AL-Hadithy (2014) tarafından klinik olarak sağlıklı (n=130) ve demir eksikliği anemisi olan (n=72) keçilerde bazı biyokimyasal parametrelerin belirlendiği bir çalışmada enfekte gruptaki hayvanlarda serum Fe, tranferrin saturasyonu ve bakır düzeyleri kontrol grubuna göre anlamlı bir şekilde düşük olarak tespit edilmiştir. Yapılan bu çalışmada Kıl Keçisi melezlerinde kontrol ve deneme grubunun serum demir düzeyleri 210.24 ve 127±4.16 µg/dL (P≤ 0.01) olarak tesbit edilmiştir. Demir miktarındaki bu düşüklüğün hepatositlerde ferritin deposunun azalması veya beslenme yetersizliğine bağlı olabileceğini düşündürmektedir.

Karaciğer, hematopoietik sistem için gerekli olan vitamin ve elementlerin hem metabolizmasında hem de depolanmasında önemli rol oynar. Bu bakımdan bunların eksikliğine bağlı olarak çeşitli anemi tipleriyle karşılaşmaktadır. Bu çalışmada karaciğer için spesifik olan enzimlerden ALT ve GGT aktiviteleri kontrol ve deneme gruplarında sırasıyla 31.17±0.38-20.71±0.54 ve 54.087-49.59±2.23 U/L olarak saptanmıştır. ALT değerleri Karagül ve ark. (2000) tarafından belirtilen referans değerler (24-83 U/L) arasındadır. Yapılan histolojik değerlendirmede, hepatositlerde dejenerasyon gibi herhangi bir yapısal bozukluğun tespit edilmemesi de ALT değerinin normal sınırlar içerisinde olduğunu desteklemektedir. Ancak grupların ortalama ALT aktiviteleri karşılaştırıldığında (P≤0.05) düzeyinde önem bulunmuştur. Mevcut çalışmada GGT aktivitesi Kaneko ve ark. (1997) tarafından bildirilen referans aralığında (20-56 IU/L) bulunurken, Aşkın (2003) tarafından belirtilen düzeylere (61.06±2.67 U/L) yakın olarak saptanmıştır. Grupların GGT aktiviteleri arasında önemli bir farklılık bulunmamaktadır (P≥0.05).

Mert (1996) tarafından keçilerde AST düzeyi için referans aralığı 167-513 IU/L olarak bildirilmiştir. AST aktivitesi değerlendirildiğinde sunulan çalışmada elde edilen bulgular (63.46±2.67- 69.29±2.04 U/L) istatistiksel anlamlı bulunmazken (P≥0.05), Mert (1996) ve Aşkın (2013) tarafından bildirilen değerlerden düşük, Njidda ve ark. (2013)'nin bulduğu değerden ise yüksek olarak belirlenmiştir. AST aktivitesindeki artış karaciğerdeki hücre harabiyeti sonucu ortaya çıkmaktadır.

Demir eksikliği anemisinin tanısında klinik bulgulara ek olarak serum demir, alyuvar, akyuvar sayısı, hematokrit yüzdesi, hemoglobin konsantrasyonu, toplam demir bağlama kapasitesi, gibi laboratuvar parametrelerinin değerlendirilmesi büyük önem taşımaktadır (Kaneko 1989). Klinik hekimlikte en çok ihtiyaç duyulan kan muayenelerinden biri de hematokrit değeridir. Hematokrit, alyuvar ve hemoglobin konsantrasyonları genellikle birbirleriyle paralel düzeylerde olsa da klinik olarak hematokrit tercih edilir. Bu muayene sayesinde, kanın korpusküler element/plazma oranı yani kanın sulu veya koyu oluşu, plazmanın rengi normal, ikterik, hemoglobinemik, çöken eritrosit hacmi ve takribi eritrosit sayısı öğrenilmiş olur. Hemoglobin konsantrasyonu, kabaca hematokrit değerinin ortalama 1/3'ü kadardır.

Mide-bağırsak parazitleriyle enfekte gebe Akkaraman ırkı koyunlarda serum demir parametreleri, bakır ve demir eksikliği anemisinin araştırıldığı bir çalışmada enfekte gruptaki hayvanlara ait alyuvar, hemoglobin ve hematokrit düzeyleri sırasıyla 9457±496 (10<sup>3</sup> mm<sup>3</sup>), 7.58±0.41 (g/dl) ve 23.80±0.77 (%), enfekte olmayan grupta ise sırasıyla 12021±693 (10<sup>3</sup>mm<sup>3</sup>), 12.27±0.58 (g/dl) ve 28.60±1.4 (%) olarak bildirilmiştir (Kozat ve ark. 2006). Yapılan bu çalışmada Kıl Keçileri'nin deneme grubuna ait kan örneklerinde alyuvar, hemoglobin ve hematokrit seviyeleri sırasıyla 6.50±1.13 (X10<sup>6</sup>/µl), 7.15±0.80 (g/dL) ve 25.43±2.04 (%) olmak üzere düşük olarak tespit edilmesi literatür bulgularınca da desteklenmektedir. Yapılan araştırmada, bu üç parametrede gruplar arası farklılıklar istatistiksel olarak önemli bulunmuştur (p≤ 0.01).

Anumol ve ark. (2012) tarafından koksidiyoz ile enfekte keçilerde bazı hematolojik ve biyokimyasal parametrelerin araştırıldığı bir çalışmada enfekte gruptaki hayvanlarda hemoglobin ve eritrosit sayılarının kontrol grubuna göre anlamlı derecede düşük olduğu, Fe düzeyi değerlendirildiğinde ise gruplar arasında anlamlı bir farkın olmadığı bildirilmiştir.

Goklaney ve ark. (2012) tarafından Hindistan'daki Rajasthan kurak bölgesindeki anemik keçilerde mineral takviyesinin etkinliğinin araştırıldığı çalışmada, anemili keçilerin kan hemoglobin, hematokrit, toplam eritrosit, kobalt, demir ve bakır düzeylerinin kontrol grubuna göre düştüğü bildirilmiştir. Aynı çalışmada bakır sülfat, kobalt sülfat, demir sülfat ve mangan sülfat içerikli mineral takviyesi kullanımının keçilerde beslenme anemisinin tedavisinde olumlu etkilerinin olduğu belirtilmiştir.

Yetersiz demir alımı (diyetteki fibrillerin az kullanılır olması, fitatlar fosfatlar vb), emilim bozuklukları (bağırsak sindirim bozukluğu, abdominal ameliyatlar) ve kanamalara bağlı kayıplar, demir yetersizliğinin sebeplerindedir. Demir yetersizliği bulunan bireylerde; plazma ferritin düzeyi düşer, plazma transferrin ve toplam demir bağlama kapasitesi yükselir, plazma demir seviyesi düşer ve sonunda buna bağlı olarak anemi gelişir (Karagül, 2000). Mevcut çalışmada demir düzeyinin referans değerlerden düşük olarak belirlenmesi beslenmeye bağlı bir Fe yetersizliği tablosunu akla getirmektedir.

Serum ferritini, vücudun depolanmış demir miktarını yansıtmaktadır. Ferritin, hücre içinde başlıca demir depolayan proteindir. Ferritin analizi ile kanda dolaşan bu proteinin miktarını ölçerek canlının demir depoları hakkında fikir sahibi olunur (Bolaman 2004).

Yapılan histolojik değerlendirmede karaciğerin bazı bölgelerinde bağ doku artışının gözlenmesi, bu bölgedeki hepatositlerin harabiyeti sonucu gerçekleştiğinden karaciğer enzimleri çok belirgin olarak değişmeye de hematolojik bulgulara saptanan değişimler keçilerdeki bir anemik probleme işaret etmektedir.

Demir eksikliği farklı düzeylerde oluşur. En hafif derecesinde demir stoğunun tükenmesi şekillenir. Burada organizmada yeterli miktarda fonksiyonel demir vardır ama fazladan demir deposu bulunmamaktadır. Bu evrede serum demir düzeyi normal ama ferritin düzeyi düşüktür. Demir eksikliği arttıkça demir stoğunun tümü kullanılmış, vücut demir naklini hızlandırmak için daha fazla transferrin üretilmeye başlanmıştır. Serum demiri düzeyi düşerken transferrin ve total demir bağlama kapasitesi miktarı artar. Bu dönemde daha az eritrosit yapılıdır. Demir eksikliği anemisinde kırmızı kan hücrelerinin sayısı azalır. Hücreler normalden daha soluk ve küçük görünebilirler (Mert 1996).

Vücuda dışardan alınan demir miktarı ile kaybedilen demir miktarı arasında denge vardır. Normal olarak her gün farklı şekillerde ve az miktarda demir kaybolmaktadır. Yani çok düşük miktarlarda demir alındığında bir zaman sonra demir eksikliği gelişecektir. Beslenme yetersizliği bulunmayan sağlıklı canlılarda demir eksikliği ve/veya demir eksikliği anemisinin oluşmasını engelleyecek kadar demir deposu vardır. Belli bazı durumlarda demire gereksinme artmaktadır (Mert 1996; Goklenay ve ark. 2012).

Canlıların demiri uygun biçimde kullanmadığı bazı durumlarda serum demir düzeyleri düşer. Özellikle kronik hastalıklarda, kanserlerde demir uygun biçimde kullanılmadığı için daha fazla eritrosit üretilmemektedir. Sonuçta transferrin üretimi azalması ve bağırsaklardan yeterli miktarda demir emilemediği için serum demiri miktarı azalmakta ferritin düzeyleri ise artmaktadır (Guyton ve Hall 2001).

Sonuç olarak, Kıl Keçisi melezlerinde Fe, hemogloblin ve hematokrit düzeyi düşüklüğünün olası bir beslenme yetersizliğine bağlı olabileceği ve bu durumu karaciğerdeki ferritin deposunun azaldığının belirlenmesinin desteklediği görülmüştür. Ayrıca keçilerde Fe ve Fe düzeyine etki eden parametrelerle ilgili çalışmaların yetersiz olduğu ve konu ile ilgili daha fazla çalışmaların yapılması gerektiği kanısına varılmıştır.

## TEŞEKKÜR

Çalışmadaki değerli katkılarından dolayı Dicle Üniversitesi Histoloji ve Embriyoloji Anabilim Dalı öğretim üyelerinden Doç. Dr. Hakan SAĞSÖZ'e teşekkür ederiz.

## KAYNAKLAR

- AL-Dujaily AH, AL-Hadithy HAH (2014).** Determination of some biochemical parameters in clinically healthy and anemic goats. *Kufa J Vet Med Sci*, 5(2), 168-178.
- Ali R (2005).** Demir Eksikliği Anemisi In: İç hastalıkları, Dolar E (Ed), Nobel Tıp Kitapevleri, 553- 557, İstanbul.
- Anonim (2016).** <http://www.mustafaaltinisik.org.uk/89-1-24.pdf>/Erişim tarihi: 29.11.2016
- Anumol J, Tresamol PV, Vinodkumar K, Saseendranath MR (2012).** Haemato biochemical alterations in goats infected with coccidiosis. *Tamilnadu J Vet & Anim Sci*, 8(3), 63-165.
- Aşkın İ (2013).** Sağlıklı Ankara Keçilerinin Hematolojik ve Biyokimyasal Parametrelerinin Değerlendirilmesi. Kırıkkale Üniversitesi Sağlık Bilimleri Enstitüsü, Fizyoloji Anabilim Dalı Yüksek Lisans Tezi, Kırıkkale.
- Awah JN, Nottidge HO (1998).** Serum biochemical parameters in clinically healthy dogs in Ibadan. *Tropical Veterinarian*, 16: 123-129.
- Bancroft JD, Cook HC (1984).** Manual of histological techniques. Churchill Livingstone, Edinburgh, London, Melbourne, New York.
- Belce A (2002).** Mineraller In: İnsan Biyokimyası, Onat T, Emerk K, Sözmen EY (Ed), Palme Yayıncılık, 529-531, Ankara.
- Bolaman Z (2004).** Demir Eksikliği Anemisi. VI. Ulusal İç Hastalıkları Kongresi. 14-18 Eylül, Antalya.
- Demir AÖ, Mert N, Karakuş F, Bingöl M, Kor A (2011).** Farklı işletme koşullarında yetiştirilen Ankara keçilerinde tiftik kalitesi ve kan serumlarındaki bazı mineral madde düzeylerinin araştırılması. 7. Ulusal Zooteknik Bilim Kongresi Bildiri Özetleri, 14-16 Eylül.
- Goklaney D, Singh AP, Dhuria RK, Ahuja A (2012).** Therapeutic evaluation of mineral preparation for amelioration of anaemia in goats of arid zone of Rajasthan. *Iranian J Appl Anim Sci*, 2 (2), 137-141.
- Guyton AC, Hall JE (2001).** Tıbbi Fizyoloji, (Türkçe çev. Ed. Çavuşoğlu H), Nobel Tıp Kitabevi, 387-388, Ankara.
- Gündüz H (2000).** Holştayn ineklerinde bazı biyokimyasal parametrelerin mevsimsel değişimleri. *YYU Vet Fak Derg*, 11, 50-53.
- İmrik H, Gücüs Aİ, Çetinkaya N (1998).** Ankara keçisi rasyonuna mineral madde ve vitamin eklenmesinin canlı ağırlık artışına, tiftiğin verimi, kalitesi ve mineral içeriği ile kan mineral konsantrasyonu üzerine etkileri. *Ankara Üniv Vet Fak Derg*, 45, 83-95.
- Kaneko JJ (1989).** Iron Metabolism and its Disease In: Clinical Biochemistry of Domestic Animals, 4th ed., Academic Press, 256-273, New York.
- Kaneko J, Harvey JW, Brus ML (1997).** Clinical Biochemistry of Domestic Animals, Academic Press, P: 932.
- Karagül H, Altıntaş A, Fidancı UR, Sel T (2000).** Klinik Biyokimya, 1. Baskı, Medisan Yayınevi, Ankara.
- Kozat S, Yüksek N, Göz Y, Keleş İ (2006).** Serum iron, total iron-binding capacity, unbound iron-binding capacity, transferrin saturation, serum copper, and hematological parameters in pregnant akkaraman ewes infected with gastro-intestinal parasites. *Turk J Vet Anim Sci*, 30, 601-604.
- Mert N (1996).** Veteriner Klinik Biyokimya. Ceylan Matbaacılık Ltd., Bursa.
- Njidda AA, Hassan IT and Olatunji EA (2013).** Haematological and biochemical parameters of goats of semi arid environment fed on natural grazing rangeland of northern Nigeria. *J Agric Vet Sci*, 3, 1-8.
- Özgüner M, Akdoğan M, Sulak O, Üngör B, Gökçimen A (2003).** Sıçanlarda demir sorbitol enjeksiyonunun karaciğer histolojisi üzerine etkilerinin biyokimyasal parametrelerle ilişkisi. *SDÜ Tıp Fak Derg*, 10(3), 44-49.