

KIRIK KAYNAMA YOKLUĞUNDA VE GECİKMESİNDE ELEKTROSTİMÜLASYON TİPLERİ VE MUKAYESESİ

G.S. Çakırgil*

T. Yazar**

Elektrostimülasyon yaklaşık 150 yıl önce düşünülmüş ancak teorik olarak kalmıştır, (9). Kemikteki bioelektrik potansiyelin farkedilip, değerleri belirlendikten sonra (7), elektrostimülasyon pratik anlam kazanmıştır. Bu gözlem sonucu olarak osteoblastik aktivitenin yüksek olduğu yerlerde elektronegatifliğin çok belirgin olduğu, şekil 1 de görüldüğü gibi grafiklenmiştir.

Osteoblastik aktivitenin yüksek olduğu metafiz, diafize oran ile daha negatiftir. Ancak aynı kemikte kırık yapılmış ve bu kırık bölgenin derhal daha elektronegatif hale geldiği ölçülmüştür. Kırıktan hemen sonra başlayan iyileşmede ilk safha, kırık hattında negatif ion konsantrasyonunun yükselmesidir. Şekil 2.


İyileşme fizyolojisinde kırık bölgenin elektronegatif hal alması, bu bölgenin negatif elektrod ile irrite edilmesini gündeme getirmiştir. Kırık iyileşmesi klinik olarak iyi bilinmekle beraber moleküler boyutta net olarak açıklığa kavuşmamıştır. Olay birçok faktöre bağlı bir dizi fizyolojik basamaktan geçmektedir. Bu faktörlerin elektrostimülasyondan nasıl etkilendikleri, bu çalışmanın konusu dışındadır. 1964 de doğru akım ile stimülasyon hakkında çok değerli laboratuvar ve klinik yayınlar yapıldı (1). Bu invazif metod yerini, yalnızca elektrodların psödoartroz hattında yer almaları suretiyle uygulanan diğer bir metoda (semi invazif) bıraktı (4). Bu sistemin de sakıncaları daha ileri teknikleri zorladı ve elektromagnetik stimülasyon ilk kez 1970 li yıllarda Amerika'da uygulanıdı (2).

Bu metotta, psödoartroz hattına elektrod konulmadığından, hiçbir cerrahi işlem yapılmadığı için iatrojenik enfeksiyon söz konusu

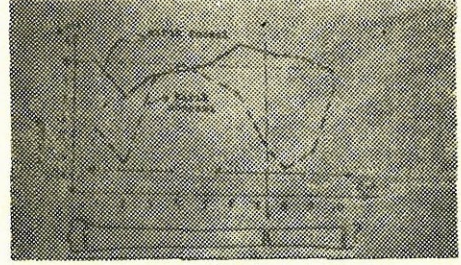
* A.Ü.T.F. Ortopedi ve Travmatoloji Ana Bilim Dalı Başkanı

** A.Ü.T.F. Ortopedi ve Travmatoloji Ana Bilim Dalı Araştırma Görevlisi

değildir. 1978-1979 da Bassett, fibrokartilaj safhasında kalmış kortikal iyileşmenin elektromagnetik olarak stimüle edilebileceğini gösterdi (3). Ayrıca 1981 de bu etki Werhahn tarafından ispat edildi (12).



Şekil 1 : Tavşan tibiasının in vivo olarak bölgesel gerilim ölçü değerleri.



Şekil 2 : Aynı kemikte oluşturulan kırık ile kırık hattının elektronegatif hal alması görülmektedir.


Materyel ve Metod

Bassett'in deneyleri ile (2) elektromagnetik stimülatörün ürettiği (tenbih) pulsun, genliği, frekansı (bir saniyedeki tekrar sayısı), fazı, dalga boyu, periodu gibi teknik özellikleri belirlendi. Bu otör, elektromagnetik stimülatörün ilk düzenlenmesinde «Helmutz bobin sistemi» ni kullandı. Böylece elde edilen magnetik alan bobinler arası hacimde homojen oluyordu. Bu sistemde düşey düzlemde yer alan bobin çifti vardır. Bobinlerin merkezlerinden geçen eksen ve bobinler arası hacimde magnetik alan en etkili değerini göstermektedir. Bu nedenle psödoartroz hattı bu merkezi hacimde yer almalıdır. Biz kliniğimizde bobinlerin işaretli röntgen filimlerinden faydalanarak bu ayarlamayı yapıyoruz. Burada yapılacak yerleştirme hatasının 1 cm. den fazla olmaması tavsiye edilir (2).

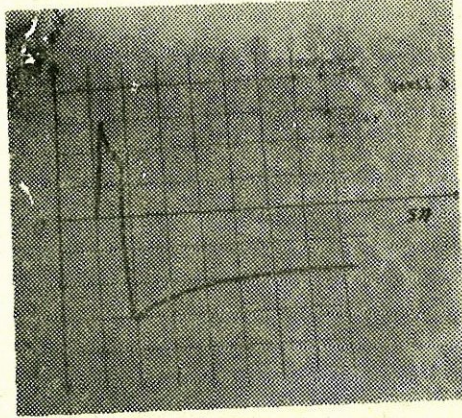
Kliniğimizde kullandığımız elektromagnetik stimülatörün dört bobinli sistemi vardır. Bobinler yatay ve düşey düzlemlerde yer almışlardır. Şekil 3 de bu sistem görülmektedir. Düşey bobin çifti iki dakika magnetik bir alan üretmekte ve daha sonra yatay bobin çifti iki dakika görev yapmaktadır. Sonuçta birbirine dik iki magnetik puls (tenbih) ile münavebeli olarak doku stimüle edilmektedir. Böylece magnetik alan şiddeti sabit tutulmak kaydı ile etkili olunulan doku kesiti arttırılmıştır. Magnetik alan şiddetinin artırılması dokuda hücre metabolizmasını bozmakta DNA molekülünde bağları çözmektedir (2). Klinik tedavide faydalı magnetik alanın dokuya verdiği enerji, santimetre başına 1,5 mili voltur. Bu değer yaklaşık olarak en kolay

uyarılabilen hücre membran potansiyelinin üçte biri boyutundadır (2). Oluşturulan puls (tenibih) un zaman ile değişimi Şekil 4 dedir.

Hastanın sistem ile ilişkisi Şekil 5 de olduğu gibi ayarlanır. Şöyleki, tedavi süresi günde 11 saattir ve genellikle, hastanın uyku saatinde uygulanır.




Şekil 3 : Yatay ve düşey düzlemlerde bobinler yer almıştır.



Şekil 4 : Uygulanan elektromagnetik pulsun zaman ile değişimi.

Tedavi boyunca hastanın birim hacim dokusunda $0,001^{\circ}\text{C}$ gibi çok ufak bir ısı açığa çıkar ki bunu hissetmek mümkün değildir (2).

Bu elektromagnetik stimülasyon metodunun, alternatif olan doğru akım stimülasyonu da hastaya bir stimülatör vasıtası ile uygulanmaktadır. Bizim kullandığımız stimülatör Şekil 6 da görülmektedir.



Şekil 5 : Hastanın ön kolunun bobinler arasında hacme uygulanması.



Şekil 6 : Doğru akım stimülatörü.

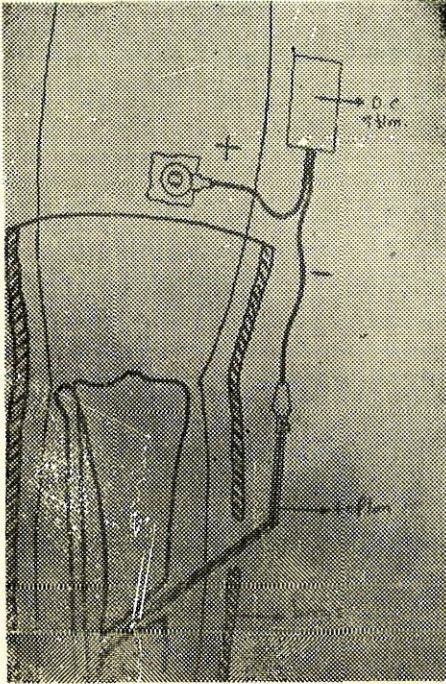
Bu stimülatör, bir sabit akım kaynağıdır. Akımın tatbik edildiği psödoartroz ortamının direnci ne olursa olsun akım değişmemektedir. Hastaya tatbik şeması Şekil 7 de gösterilmiştir.

Psödoartroz hattına yerleştirilen negatif elektrod, ameliyathane şartlarında uygulanmalıdır.

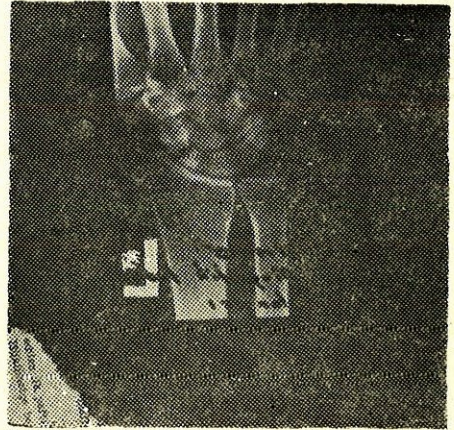
Elektroddan 20 mikroamper geçirilmesi, optimal osteogensisi sağlayacaktır (5). Elektrodun yakın çevresinde oluşacak elektroliz olayı ile gevşemesi beklenirse de kliniğimizde tarafımızdan uygulanan spiral elektrod bu pratik engeli ortadan kaldırmıştır.

KLİNİK VAKALARIMIZDAN ÖRNEKLER

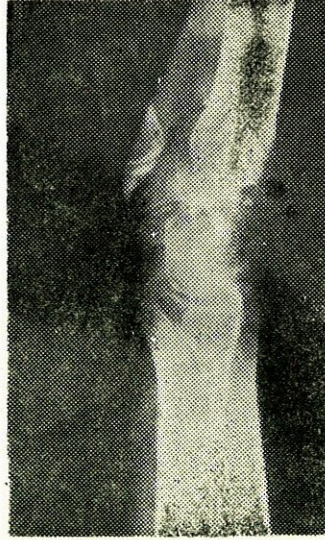
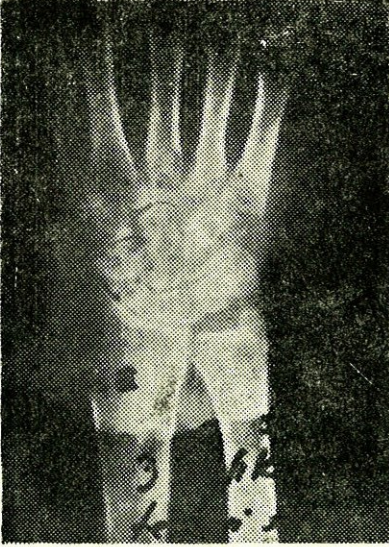
1 — G.E. 30 Y Erkek hasta. El bileğindeki ağrı nedeni ile başvurduğunda, radyolojik olarak skafoid psödoartrozu teşhis edildi. Üç yıldır konservatif tedavi gören hastaya elektromagnetik stimülasyon uygulandı. Bu hastada 12 haftalık bir tedavi sonunda klinik ve radyolojik olarak şifa sağlandı.



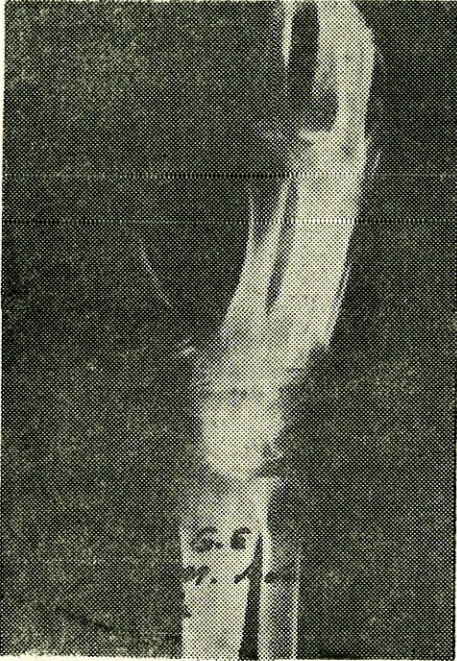
Şekil 7 : Doğru akım stimülatörünün tatbik şeması.



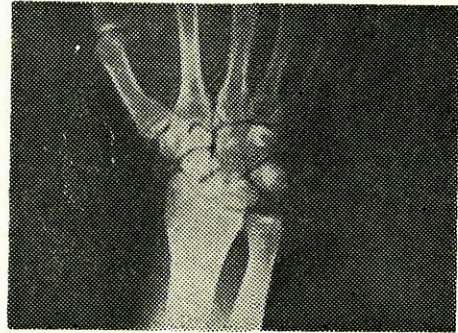
Şekil 8 : Skafoid psödoartrozu.



Şekil 9 : Aynı hastanın üç aylık kontrol grafisi.

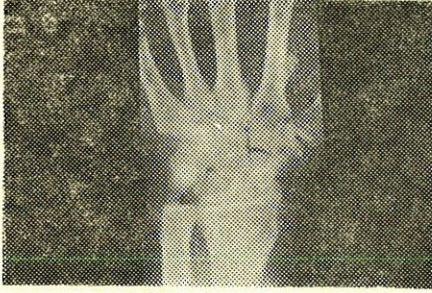

Şekil 10 : Aynı hastanın oblik bilek grafisi.

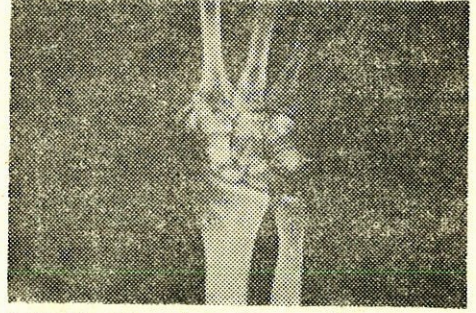


Şekil 11 : Skafoid kırıklı hastanın preoperatif filmi.

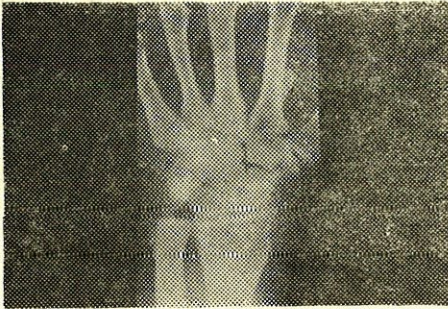
2 — A.Ş. 25 Y Erkek hastaya kliniğimize başvurusunda bir yıl önce Matti ameliyatı uygulanmış idi. El bileğindeki ağrı şikayeti ile gelen bu hastada skafaoid psödoartrozu teşhis edildi ve elektromagnetik stimülasyon uygulandı. Bu hastamızda da 4 aylık kontrolde klinik ve radyolojik şifanın tamamlandığı kaydedildi.



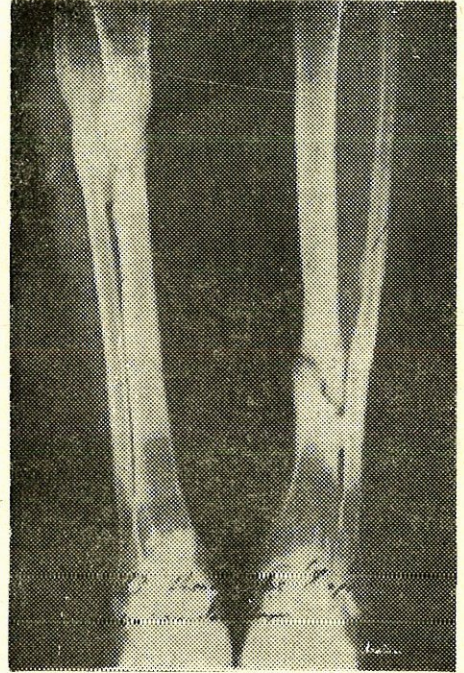
Şekil 12 : Hastanın radiusundan alınan greft uygulaması sonrası.



Şekil 13 : Hastada gelişen psödoartroz.



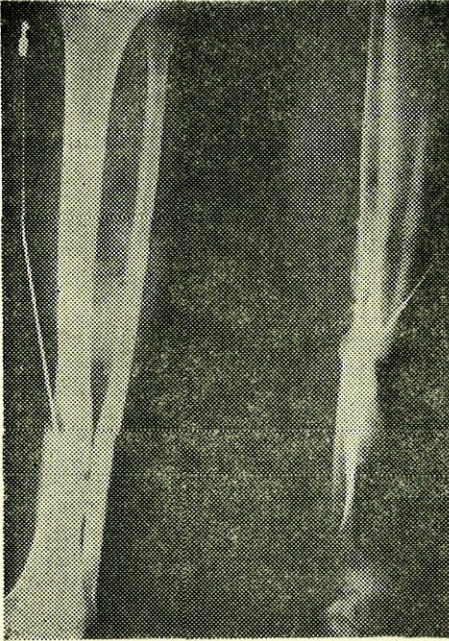
Şekil 14 : Hastaya uygulanan elektromagnetik stimülasyon sonrası. 4 aylık kontrol filmi.



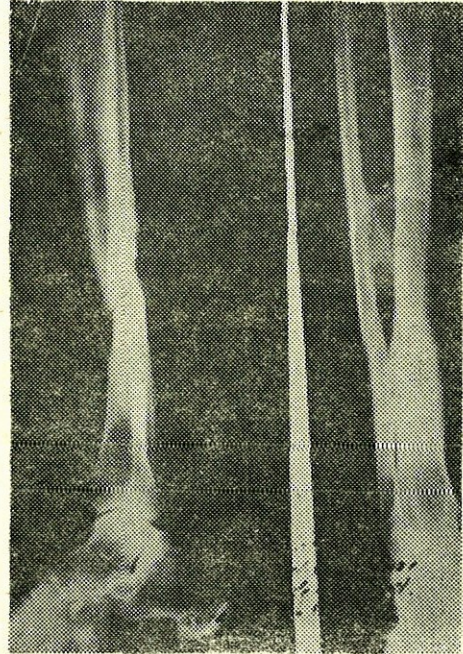Şekil 15 : Hastanın sol tibia psödoartrozu.

Elektromagnetik stimülasyon örnekleri olarak gösterilen bu iki vakamızdan sonra doğru akım stimülasyonu örneği olarak da iki vakamızın radyogramlarını sunuyoruz.

3 — H.K. 23 Y. Erkek hasta, bilateral tibia kırıklı olarak kliniğimize müracaat ettiğinde gerekli cerrahi tedavi uygulanmış idi. Sol tibia distal uç kırığı 1980 yılında enfekte psödoartroz olarak doğru akım ile stimülasyon tedavisine alındı. Bu tedavinin 5 aylık kontrolünde hastada klinik ve radyolojik şifa tam olarak görüldü.



Şekil 16 : Hastanın doğru akım stimülasyonunda üç aylık kontrolü.

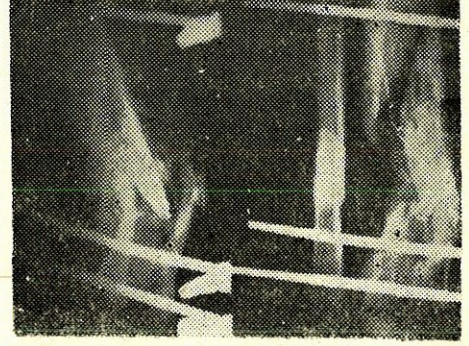


Şekil 17 : Aynı hastanın 5 aylık kontrolü.

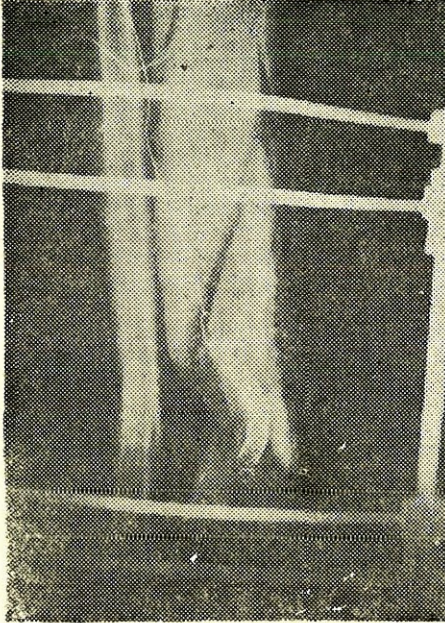
4 — Ş.E. 41 Y. Erkek hasta, açık enfekte tibia kırığı nedeni ile kliniğimize müracaat etti. Bu hastaya daha önce iki yıl süre ile klasik kırık tedavisi uygulanmış fakat şifa sağlanamamış idi. Şekil 19 da görüldüğü üzere burada da doğru akım stimülasyonu tatbik edildi. Hastanın üç aylık kontrolünde enfeksiyonun gerilediği (Şekil 20) ve baş aylık kontrolünde de şifanın sağlandığı (Şekil 21) kaydedildi.



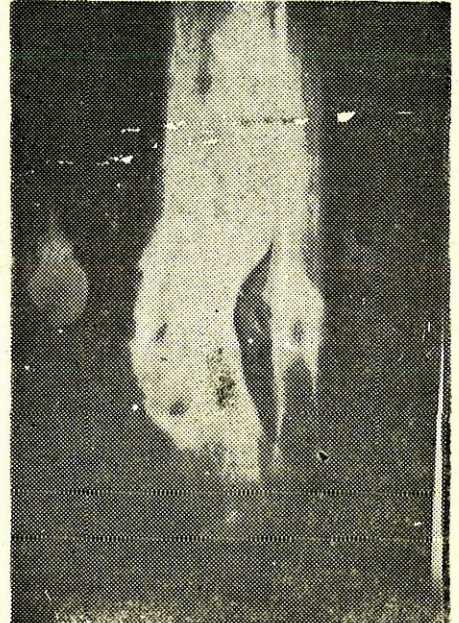
Şekil 18 : Hastanın müracaat filmi : açık ve enifekte kırık.



Şekil 19 : Doğru akım stimülasyonunun başlangıcı.



Şekil 20 : Üç aylık kontrolü.



Şekil 21 : Beş aylık kontrol filmi.

TARTIŞMA

Elektromagnetik stimülasyon uyguladığımız vakalarda radyolojik iyileşme delilini ortalama 2,7 ayda elde etmiş olmamız ve özellikle skafoid psödoartrozlarında alınan bu sonuç cesaret vericidir. Vaka sayımız, bir istatistik değerlendirme ile şifa yüzdesi vermemizi engellemektedir. Elektromagnetik stimülasyon uyguladığımız vakalarımızda enfeksiyon yoktu ve gelişmedi bunun dışınada da bir başka komplikasyona rastlanmadı.

Doğru akım ile stimüle ettiğimiz hasta sayısı 40 dan fazladır ve 37 vakamızın takipleri tamamlanmış olup şifa ile serbest bırakılmışlardır. Bu serimizdeki hastalarımızın % 38 i üçden fazla sayıda başarısız cerrahi müdahale geçirmişti. Bunların % 24,3 ü enfekte psödoartroz vakaları idi. Bu tedavimizde komplikasyon olarak % 8.1 oranda iatrojenik enfeksiyon oldu, hepsi kontrol altına alındı. % 94.5 oranda başarı elde ettiğimiz bu gruptaki başarısız vakalarda kullandığımız elektrodlar düz serklaj telleri (21 gauge) idi. Bunların yer değiştirmeleri, psödoartroz hattından uzaklaşmaları başarısızlığa neden olmuştu. Bu komplikasyon da negatif elektrodlarımızı spiral şekilde hazırlayarak uygulamamız ile yok edildi. Spiral olarak uyguladığımız hiçbir negatif elektrodun yer değiştirdiğini görmedik.

Elektromagnetik ve doğru akım ile stimülasyonları karşılaştırdığımızda şu sonuçlara vardık :

— Ameliyathane şartları elektromagnetik stimülasyonda gerekmez, halbuki doğru akım ancak ameliyathane şartlarında uygulanır.

— Doğru akım elektrodunun Faradik olay (elektroliz) sonucu psödoartroz hattından uzaklaşması veya yer değiştirmesi mümkündür. Halbuki magnetik stimülasyonda bu problem yoktur.

— İntramedüller iyileşme, doğru akım ile daha iyi stimüle edilir. (6). Elektromagnetik alan ise kortikal iyileşmede daha etkili olur (3).

— Doğru akım stimülatörünü hasta, üzerinde taşımak zorundadır. Magnetik stimülasyon ise hastanın uyku süresinde tatbik edilebilir.

— Doğru akım kullandığında etkili olunan psödoartroz alanı sınırlıdır.

— Elektromagnetik stimülasyonda bu alan daha geniş olarak ayarlanabilir.

— Doğru akım ile stimülasyonda cilt elektrodunun yapabileceği yanığı engellemek için hastanın dikkatli olması tavsiyelere uyması gerekir. Nitekim % 2,7 oranda bu komplikasyon görüldü.

— Şifa süresi açısından bu iki metodun birbirine üstünlüğünü söylemek doğru olmaz.

— Enfekte vakalarda, baktrisid etkisinden de faydalanmak amacı ile doğru akımın kullanılması gerektiğine inanıyoruz.

SONUÇ

Elektrostimülasyon uygulaması endikasyonu konan bir psödoartrozda, ne tipte bir stimülasyon gerektiği hususu, vakanın özelliklerine göre değerlendirilmelidir. Enfekte psödoartrozlarda doğru akım ile stimülasyon çok iyi sonuç vermektedir. Medüller tipte osteoplastik aktivitenin doğru akım ile daha iyi tenbih edildiği bilinmektedir (6). Cerrahi ile birlikte elektrostimülasyonun başarılı olduğuna dair literatür mevcuttur (8).

Elektromagnetik stimülasyonda hastanın, klinikte uzun süre yatak işgal etmesi de bir problem olabilir. Doğru akım uygulanan hasta erken taburcu edilebilir. Memleketimizin sosyo - ekonomik durumu daha ucuz bir yol olan doğru akım ile stimülasyona bizi zorlar. Ancak elektromagnetik stimülasyonda da iatrojenik enfeksiyon tehlikesinin olmayışı bir avantaj sağlar.

Kırık şifasının fibrokartilaj safhasında duraklaması, elektromagnetik alan ile tekrar tenbih (reaktive) edilebilir (3). Özellikle radyolojik olarak kaynamış görünen fakat klinik muayenede (non-union) psödoartroz olarak tanımlanan kırıklarda elektromagnetik alan kullanılmalı, enfekte psödoartrozlarda ise doğru akım stimülasyonu tercih edilmelidir.

Özet : Psödoartrozların elektrostimülasyon ile tedavisi ana bilim dalımızda uygulanmaktadır. Bu amaç ile doğru akım stimülasyonu ve elektromagnetik stimülasyon metodlarını kullanmaktayız. 1980-1984 yılları arasında 37 psödoartroz vakasını doğru akım ile stimüle ettik. % 94,5 oranda başarı elde ettik. % 8,1 vakada iatrojenik enfeksiyone gelişti, hepsi kontrol altına alındı. Elektromagnetik stimülasyon uyguladığımız vakalarımız 6 adettir. Bu vakalarımızın sayı olarak azlığı bir istatistik değerlendirmeye müsait değilse de skafoid psödoartroz-

larında başarılı sonuç almamız cesaret vericidir. Hangi tip elektrostimülasyondan faydalanmak gerektiği çok faktöre bağlı bir seçimdir. İntramedüller iyileşmenin doğru akım ile en etkili olarak stimüle edildiğini biliyoruz (6). Ancak bu metod, beraberinde % 8 oranda iatrojenik enfeksiyonu tehlikesini getirir. Elektromagnetik stimülasyonda bu tehlike hiç yoktur. Bununla beraber doğru akımın baktrisid etkisi de bilinmektedir (11) dolayısı ile enfekte psödoartrozlarda endikasyonu geniş tutulur. Literatür ve vakalarımızın sonuçlarının ışığı altında her vakanın kendi özelliklerine göre değerlendirilerek elektrostimülasyon tipinin seçilmesinin doğru olacağı kanaatine vardık.

SUMMARY

The Types And Comparlson Of Electrostimulation In Nonunionis And Delayedunions

Electrostimulation for pseudoarthrosis is beeing performed in this clinic. For this purpose 2 different methods are used, one of which is dirrect current stimulation. Between 1980-1985 we stimulated 37 patients, our success rate is % 94,5. As a complication, in the rate of % 8,1 iatrojenic infection developed.

We have only 6 cases for whom we used Electromagnetic stimulation. The number of them is not suitable for a statistical investigation but, the successful results of scaphoid pseudoarthroses is a source of courage for us.

But bactricid effect of dirrect current is basic factor of d.c. stimulation in infected pseudoarthrosis.

As a conclusion, every case is independant subject for the selection of the type sof stimulation.

LİTERATÜR

1. Bassett, C. Pawluk, R., Becker, P. : Effect of electric current on bone (in vivo). Nature 204 : 652, 1964.
2. Bassett, C., Pilla, A., R. Pawluk : A non operative salvage of pseudoarthroses and nonuniins by pulsating electromagnetic fields. Clin. Ort. 124 : 129-141, 1977.
3. Bassett, C., Northon, L. : Repair of nonunions by pulsing electromagnetic fields. Acta. Ort. Bel. 44 (5) : 706-715, 1978.

4. Brighton, C., Friedenberq, Z. : Treatment of nonunions with constant direct current Clin Ort. 124 : 106, 1977.
5. Brighton, C., Friedenberq, Z. : Electrical induced osteogenesis relationship between charge and current density and amount of bone formed. Clin Ort. 161 : 123-131, 1981.
6. Friedenberq, Z., Pollis, P. : The Response of bone to direct current. J.B.J.S. 56 A : 1023, 1974.
7. Friedenberq, Z., Brighton, C., : Bioelectric potentials in bone J.B.J.S. 48 A : 915-924, 1966.
8. Gabor, V., Herbst, E. : Surgical and electrical methods in the treatment of pseudoarthroses Clin. Orth. 161 : 83-89, 1981.
9. Lente, F. : Cases of ununited fractures treated by electricity NY J Med. 5 : 317 1850 Ref : Clin North. 161 : 7-9, 1981.
10. Paterson, D., Lewis, G., : Treatment of nonunions with an implanted direct current stimulator Clin. Orth. 148 : 117-120, 1980.
11. Sparado, J.A. : Antibacterial effect of silver electrodes with weak direct current. Antimic. Ag. Chem. 6. : 63-66, 1974.
12. Werhahn, C., Weigert, M., : The influence of electric potentials on plated bones, Clin. Orth. 124 : 20-34, 1979.