Turkish Veterinary Journal, 7(2): 87-96, 2025
DOI: 10.51755/turkvetj.1737426

Turkish Veterinary Journal

| tvj.cumhuriyet.edu.tr | Founded: 2019 Available online, ISSN: 2667-8292 Publisher: Sivas Cumhuriyet Üniversitesi

Contagious Ecthyma (Orf)

Murat Korkmaz[1,a,*], Oya Bulut[2,b]

[1]*Department of Veterinary Virology, Institute of Health Sciences, Selçuk University, Konya, Türkiye*
[2]*Department of Medical Microbiology, Faculty of Medicine, Dokuz Eylül University, İzmir, Türkiye*
**Corresponding author*

Review Article

History

Received: 08/07/2025
Accepted: 20/11/2025

ABSTRACT

Viral diseases, which represent one of the most significant threats to the development of small ruminant farming, not only limit animal production but also adversely affect public health, particularly in the case of zoonotic diseases. Contagious ecthyma (Orf), which is endemic in both the world and in our country, is a zoonotic disease that primarily affects sheep and goat populations. Contagious ecthyma is caused by the Parapoxvirus orf (ORFV), which belongs to the genus Parapoxvirus, within the subfamily Chordopoxvirinae of the Poxviridae family. Although the infection is usually confined to the epithelial tissue and does not cause fatal outcomes, factors such as oral lesions that hinder suckling, secondary bacterial or fungal infections, or myiasis can lead to mortality rates of up to 90% in young animals. Due to the localization of its lesions, the disease is often confused with other vesicular diseases. Due to the geographical location of our country, the frequent movement of animals and the presence of the disease in neighbouring countries highlight the necessity for an effective and dynamic control strategy against Contagious Ecthyma. In this context, information is provided on the current status of the disease in our country, along with control and prevention programs, to enable effective veterinary intervention against this disease that causes significant economic losses. In conclusion, it is recommended to carefully monitor uncontrolled animal movements, ensure timely and uninterrupted vaccination in regions where the disease is endemic, and exercise caution during periods of intensive animal handling, when the risk of zoonotic transmission to humans is higher.

Keywords: Ecthyma, sheep, goat, Parapoxvirus orf, Poxviridae, zoonosis

Bulaşıcı Ektima (Orf)

Süreç

Geliş: 08/07/2025
Kabul: 20/11/2025

Copyright

This work is licensed under Creative Commons Attribution 4.0 International License

ÖZ

Küçükbaş hayvancılığın gelişimi için en önemli tehditlerden birisi olan viral hastalıklar; hayvansal üretimi sınırlandırmakla birlikte özellikle zoonoz hastalıklar halk sağlığını da olumsuz yönde etkilemektedir. Dünya'da ve ülkemizde endemik olarak görülen Bulaşıcı Ektima (Orf) Hastalığı özellikle koyun ve keçi populasyonlarını etkileyen zoonoz bir hastalıktır. Hastalığa, Parapoxvirus orf (ORFV) neden olmakla birlikte etken; Poxviridae familyası ve Chordopoxvirinae alt familyasınında sınıflanan Parapoxvirus cinsinin bir üyesidir. Enfeksiyon genellikle epitel dokuda lokalize kalıp ölümcül sonuçlara neden olmasa da emmenin engellenmesine yol açan ağız lezyonları, ikincil bakteri veya mantar enfeksiyonları ya da miyazis gibi faktörler genç hayvanlarda mortalitenin %90'a kadar çıkmasına yol açabilir. Hastalık lezyonların lokalizasyonu nedeniyle diğer veziküler hastalıklar ile de sıklıkla karıştırılmaktadır. Ülkemizin coğrafi konumu sebebiyle hem hayvan hareketlerinin sıklığı hemde komşu ülkelerde hastalığın görülmesi nedeniyle ülkemizde Bulaşıcı Ektima Hastalığına karşı etkin ve dinamik bir mücadele gerekliliği ön plana çıkmaktadır. Bu bağlamda ciddi ekonomik kayıplara neden olan bu hastalığa karşı veteriner sahada etkin bir mücadelenin yapılabilmesi için ülkemizde hastalığın mevcut durumu ve kontrol/koruma programları üzerine bilgiler verilmiştir. Sonuç olarak kontrolsüz hayvan haraketlerine dikkat edilmesi hastalığın endemik olarak görüldüğü bölgelerde aşılamaların aksatılmadan zamanında yapılması ve insana bulaşın daha çok şekillenebileceği yoğun temas gerektiren dönemlerde dikkatli olunması önerilmektedir.

Anahtar Kelimeler: Ektima, koyun, keçi, Parapoxvirus orf, Poxviridae, zoonoz

[a] *mail: korkmazmurat138@gmail.com* *ORCID: 0000-0001-9830-2901* | [b] *mail: oya.bulut@deu.edu.tr* *ORCID: 0000-0002-2407-7390*

How to Cite: Korkmaz M, Bulut O (2025) Contagious Ecthyma (Orf), Turkish Veterinary Journal, 7(2): 87-96

Giriş

''Uyuz ağız'', ''orf'' veya ''bulaşıcı püstüler dermatit'' olarak da bilinen koyun ve keçilerin bulaşıcı ektiması; küçükbaş hayvanların akut, oldukça bulaşıcı aynı zamanda ekonomik açıdan önemli viral ve zoonoz bir hastalığıdır (Ghazaleh ve ark., 2023). Hastalık dünya çapında geniş bir coğrafi dağılıma sahip bir enfeksiyon olarak karşımıza çıkmaktadır (Nair ve ark., 2024). Hastalık dünyanın birçok yerinde; 1920'den beri Güney Batı Afrika'da, daha sonra 1922'de Yunanistan'da, 1923'te Fransa'da, 1932'de ABD'de ve 1935'te Malezya'da koyun ve keçilerde rapor edilmiştir (Lawan ve ark., 2021). Ülkemizde de hastalığın varlığı geçmişten günümüze

kadar yapılan birçok çalışma ve yayın ile farklı bölgelerde ortaya konulmuştur (Çabalar, 1996, Gökçe ve ark., 2005, Sağnak & Çakır, 2014, Gülyaz, 2016, Şevik, 2017, Gündoğdu ve ark., 2018, Şevik, 2019, Merhan ve ark., 2021, Kaplan ve ark., 2023). Hastalık enfekte hayvanlarda; iştahsızlık, donukluk, depresyon ve anoreksiya gibi klinik belirtilerin yanında ağız çevresinde, diş etlerinde ve dilde yaygın lezyon dudaklarda ise çatlak oluşumu gibi belirtiler ile karakterizedir (Kumar ve ark., 2020). Hastalığın zoonoz karakterde olması, dünyada çeşitli ülke ve bölgelerde hastalığa ait yeni bildirimlerin yapılması sebebiyle son dönemde dikkat çeken bir hastalık olarak karşımıza çıkmaktadır (Nair ve ark., 2024). Bu bağlamda derleme konusu ve küçükbaş hayvancılığı için önemli ve kritik bir hastalık olan bulaşıcı ektima hastalığının etiyolojisi, epidemiyolojisi, patogenezi, klinik semptomları, patolojisi, teşhis yöntemleri ve mücadelesi üzerinde durulmuştur.

Etiyoloji

Hastalığa; Poxviridae familyası, Chordopoxvirinae alt familyasınında sınıflanan ve Parapoxvirus cinsinin bir üyesi olan Parapoxvirus orf (ORFV) neden olmaktadır (Zhou ve ark., 2022). ORFV virionları, yaklaşık olarak 260 nm×160 nm boyutlarında oval ve zarlı virionlardan oluşmakla birlikte karakteristik virion yüzeyi zarı spiral bir şekilde çevreleyen tübül benzeri yapı nedeniyle bir yün topunu andırmaktadır (Fleming ve ark., 2007, Bukar ve ark., 2021). ORFV genomları karakteristik olarak; linear, çift sarmallı bir DNA'dan oluşmaktadır (Fleming ve ark., 2007). Virion genomu 132 geni kodlamakla birlikte yaklaşık olarak 138 kilo baz çifti (kbp) uzunluğundadır ve %65'e varan (%62-65) son derece yüksek bir GC (Guanin/Sitozin) içeriğine sahiptir (Mercer ve ark., 1987, Du ve ark., 2023). Merkezi ve değişken bölge olarak iki bölgeden oluşan genomda merkezi bölge; yapısal bileşenler, nükleotid biyosentezi, genom replikasyonu, transkripsiyon ve birleştirme için gerekli olan proteinleri kodlamaktadır, değişken bölgeler ise genomun 5' ve 3' terminal uçlarında bulunmakla birlikte bu bölgedeki mevcut genler tarafından kodlanan proteinler; konakçı aralığının ve viral patogenezin belirleyicileridir (Bukar ve ark., 2021, Mangga ve ark., 2022). Linear çift sarmallı DNA genomunun merkezi korunmuş bölgeyi (ORFV009–ORFV111) genomun sağ ucu immunnomodülatör proteinleri (ORFV112-ORFV138) temsil ederken sol ucu başka bir değişken bölgeyi (ORFV001-ORFV008) temsil etmektedir (Şekil 1, Bukar ve ark 2021). Merkezi bölgede yer alan özellikle B2L (ORFV011) ve F1L (ORFV059) gibi majör immünojenik genler ORFV enfeksiyonlarına karşı aşı çalışmalarında büyük öneme sahiptir (Wassie ve ark., 2019). Terminal uçlarında yer alan değişken bölgelerdeki genler virulens genleri olarak bilinmektedir. Bu bölge; ORFV'nun çoğalması için vasküler endotelyal büyüme faktörü (VEGF), interlökin-10 (IL-10), kemokin bağlayıcı protein (CBP), granülosit-makrofaj inhibisyon faktör/interlökin-2 (GM-CSF/IL-2) ve inhibitör faktörünün bir homoloğu (GIF) gibi virülens genlerini içermektedir (Şekil 1, Bukar ve ark., 2021). VEGF-E geni ve mutant ORFV genlerinin ekspresyonunun, kabuk oluşumuna yol açan vaskülarize ve proliferatif lezyonlardan sorumlu olduğu düşünülmektedir (Bala ve ark., 2018b).

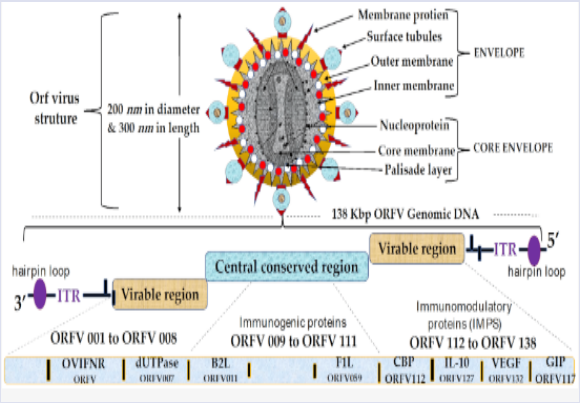

Resim 1. Parapoxvirus orf'un ve genomik organizasyonunun şematik gösterimi (Bukar ve ark., 2021).

Figure 1. Schematic representation of the Parapoxvirus orf and its genomic organization (Bukar et al., 2021).

Epitelyotropik bir virus olan ORFV, epidermal keratinositlerde çoğalmaktadır (Yuness & Abood, 2023). Etkenin replikasyonu konakçı hücrenin sitoplazmasında gerçekleşmektedir, konakçı hücre membranında bulunan glikozaminoglikan (GAG) reseptörüne bağlanan virion konak hücre içine endositoz ve makropinositoz yoluyla alınmaktadır (Chen ve ark., 2021, Tang ve ark., 2023). Replikasyon ve partikül oluşumu sitoplazmada özel bölgelerde (viroplazma) gerçekleşmekle birlikte olgun virionlar tomurcuklanma ile saçılmaktadır (Ülgenalp ve ark., 2018). Isıya, etere ve diğer lipit solventlere karşı dirençli olan ORFV, enfekte olmuş deri kabuğunda sıkışıp kaldığı için sıcak ve soğuk gibi kötü çevre koşullarında bile uzun süreler boyunca canlı kalabilmektir (Karki ve ark., 2019, Esmaeili ve ark., 2021).

Epidemiyoloji

Hastalık birçok ülkede endemik seyreden zoonoz bir hastalık olmasına karşın Dünya Hayvan Sağlığı Örgütü (WOAH) tarafından ihbarı mecburi hastalık statüsünde değildir. Hastalık ülkemizde de ihbarı mecburi hastalık olarak değerlendirilmemektedir. Etkenin insanlarda da enfeksiyona yol açması nedeniyle enfeksiyon halk sağlığı açısından önem taşımaktadır ancak enfeksiyonun neden olduğu üretim kayıplarının ihbarı zorunlu bir hastalık olmadığından hafife alındığı düşünülmekle birlikte zoonotik potansiyeli ve dünyanın çeşitli yerlerinde hastalığın yeniden ortaya çıkması nedeniyle son zamanlarda dikkat çeken viral bir enfeksiyon olarak karşımıza çıkmaktadır (Nair ve ark., 2024). ORFV enfeksiyonu; Çin, Kore, Hindistan, Gabon, Brezilya, Arjantin, Uruguay, Sırbistan, Nijerya ve Mısır gibi dünyanın çeşitli ülkelerinde bildirilmiştir (Oem ve ark., 2009, Zeedan ve ark., 2014, Peralta ve ark., 2015, Maganga ve ark., 2016, Wang ve ark., 2016, Olivero ve ark., 2018, Jaiswal ve ark., 2019, Milovanović ve ark., 2019, Onaja ve ark., 2024). Bu geniş coğrafi dağılımın sebebi ORFV'ninde Poxviridae ailesinin diğer üyelerinde olduğu gibi çevre şartlarına dayanıklılığının fazla olmasından ileri gelmektedir

(Esmaeili ve ark., 2021). Birleşik Krallık'ta ORFV üzerine yapılan bir çalışmada hastalık yaygınlığının koyunlarda %1.88 kuzularda ise %19.53 olduğu bildirilmiştir (Onyango ve ark., 2014). Bennett ve Ijpelaar (2005) tarafından ORFV'nun Birleşik Krallık'ta 2,167 milyon koyunda tespit edildiği, tedavi ve üretim kayıplarının 10 milyon Sterlin gibi önemli bir ekonomik kayba yol açtığı raporlanmıştır. Yine İspanya'da çıkan bir salgında; sürüdeki kuzuların %77.6'sının salgından etkilendiği bildirilmiştir (Mariscal-Estrada ve ark., 1992). Özellikle kurak mevsimde Afrika kıtasındaki ülkelerde hastalık insidansının (%75) oldukça yüksek olduğu bildirilmektedir (Nfi, 1991, Maganga ve ark., 2016). Ülkemizde de ORFV enfeksiyonlarının varlığına ve yaygınlığına dair çok sayıda çalışma bulunmaktadır (Sağnak & Çakır, 2014, Gülyaz, 2016, Şevik, 2017, Gündoğdu ve ark., 2018, Şevik, 2019, Merhan ve ark., 2021, Kaplan ve ark., 2023). Ülkemizde ORFV enfeksiyonları için ilk izolasyon çalışmaları Ergin ve Köklü (1973) tarafından yapılmış olup mevcut çalışmada agar jel difüzyon testi ile yapılan serolojik incelemede ORFV antikorları tespit edilmiştir. Burgu ve Toker (1984) tarafından Ankara iline bağlı Elmadağ ilçesinde klinik olarak ORFV enfeksiyonu belirtileri gösteren bir kuzuya ait örnekler kullanılarak yapılan bir diğer çalışmada ise fötal kuzu böbrek hücre kültüründe ilk defa ORFV izolasyonu yapılmıştır. Çabalar ve ark (1996)'ı Van ilinde bir kuzu işletmesinde ORFV'nin varlığını; klinik, serolojik ve elektron mikroskobik incelemeler ile ortaya koymuşlardır. Gökçe ve ark (2005)'nın Kars yöresindeki kuzu ve insanlarda ORFV sero-prevalansı üzerine yapmış oldukları çalışmada kuzulardan toplanan serumların % 52,81'inin insanlardan toplanan serumların ise %5'inin ORFV için sero-pozitif olduğu bildirilmiştir. Sağnak ve Çakır (2014)'ın Kayseri ve Yozgat illerinin değişik bölgelerinde çıkan ORFV salgınları üzerine yapmış oldukları çalışmada histokimyasal ve immunohistokimyasal olarak ORFV varlığı tespit edilmiştir. Gülyaz (2016)'ın yapmış olduğu bir çalışmada ise Sakarya ilinde yer alan bir koyun işletmesinden alınan doku örneklerinden ORFV varlığı, PCR ile yapılan analizler ile ortaya koyulmuştur. Şevik (2017)'in İç Anadolu bölgesinde Aksaray ve Konya illerindeki keçilerde ORFV enfeksiyonunun araştırılmasını kapsayan çalışmasında; bölgedeki keçilerde ORFV varlığı zarf genine (B2L) özgü primerler kullanılarak PCR ile doğrulanmıştır. Yine Şevik (2019)'in yapmış olduğu bir diğer çalışmada; Ege, İç Anadolu ve Akdeniz bölgesindeki farklı illerdeki sığırlarda ORFV enfeksiyonu araştırılmış olup elde edilen örneklerde PCR ile yapılan analizlerde sığırların ORFV ile enfekte olduğu ve ORFV'nin konak tür bariyerini aşarak keçilerden sığırlara geçtiği bildirilmiştir. Kaplan ve ark (2023)'nın Denizli, İzmir, Manisa, Uşak ve Muğla illerinden ORFV şüpheli olarak gelen örneklerde yapmış oldukları PCR çalışmasında ORFV varlığı tespit edilmiş, bölgede ORFV'nun endemik olduğu ve ilkbahar aylarında artan bir insidansla tespit edildiği ifade edilmiştir. Ülkemizde ORFV'nun yaban hayatındaki varlığı Gündoğdu ve ark (2018) tarafından yaban keçilerinde (Capra aegagrus) bildirilmiştir. ORFV'nun ana konakçıları koyun ve keçilerdir (Wang & Luo, 2018). Konakçı spektrumunda koyun ve keçiler dışında; develer, ceylanlar, ren geyikleri, misk öküzleri, antiloplar ve sığırlar yer almaktadır (Bergqvist ve ark., 2017, Pal, 2018, Şevik, 2019, Alajlan & Alsubeeh, 2020, Sahu ve ark., 2020, Tryland ve ark., 2021). Morbidite oranı özellikle genç aşılanmamış hayvanlar arasında yüksek seyretmektedir (Demiraslan ve ark., 2017). Enfeksiyon ithal ırklarda yerli ırklara göre önemli ölçüde daha yüksek seyretmektedir (Esmaeili ve ark., 2021). Morbidite oranı, keçilerde %8,75 ile %100 arasında değişirken koyunlarda %0 ile %8 arasında değiştiği rapor edilmiştir. (Kumar ve ark 2022). Hastalığa ilk kez yakalanan kuzu ve oğlaklarda morbidite ve mortalite oranları daha yüksek seyretmektedir (Kumar ve ark 2015). Diğer virus ve bakterilerin neden olduğu sekonder enfeksiyon durumunda mortalite oranı artmaktadır (Gülyaz ve ark., 2020). ORFV'nin keçilerde koyunlara göre daha şiddetli olduğunu bildiren bazı raporların aksine Ghazaleh ve ark (2023)' nın yapmış oldukları bir çalışmada koyunlarda %24.5'a kadar varabilen bir mortalite oranı görülürken keçilerde bu oranın koyunlara nispeten daha düşük olduğu bildirilmiştir. Her ne kadar hastalık nispeten iyi huylu ve kendi kendini sınırlayan bir yapıda olsa da morbidite oranının yüksek olması ve zoonotik karakteri nedeniyle önemli finansal ve ekonomik kayıplar ortaya çıkmaktadır (Raele ve ark., 2021). Hastalık salgınları çoğunlukla sonbahar ve ilkbahar ayları arasında ortaya çıktığı ancak şiddetinin sonbahar ve kış aylarında daha fazla olduğu bildirilmiştir (Kumar ve ark., 2015). ORFV'nun bulaşması hasar görmüş cilt veya kontamine olmuş fomitler ile doğrudan temas yoluyla çok hızlı bir şekilde gerçekleşebilmektedir (Bala ve ark., 2018a, Ma ve ark., 2022). Sürü içerisinde yayılma hızı oldukça yüksek olan ORFV, enfekte hayvanların salyaları ya da deride oluşan lezyonlardan dökülen döküntüler ile de bulaşabilmektedir. Karasineğin (Musca domestica) lezyonlara teması sonrası kanatlarında ve bacaklarında ORFV'nu taşıdığı ve sağlıklı hayvanlara temas yoluyla bulaştırabildiği de bildirilmiştir (Raele ve ark., 2021).

Patogenez

Hastalık etkeni genellikle deri ya da mukozada oluşan kesik veya sıyrıklardan bulaşmaktadır (Dalal ve ark., 2017). Epitelyal bütünlüğün bozulması, bağışıklığın baskılanması veya birincil enfeksiyonlar gibi stres faktörleri predispozan faktörlerdir (Nandi ve ark., 2011). Epitelyal bütünlüğün bozulduğu bölgelerden rahatlıkla deri mukozasına tutunan ORFV; bazal hücrelerde hiperplazi, spinozum hücrelerinde balonumsu dejenerasyon ve akantozise sebep olabilir (Sağnak, 2014). ORFV'nun sebep olduğu lezyonlar tipik olarak; makül, papül, vezikül, püstül, krust (kabuk) ve iyileşme aşamalarında gelişmektedir (Çetinöz, 2022). ORFV, önce deriyi irrite ederek kızarıklığa neden olur, inokulasyon bölgelerinin etrafı şişer ve yaklaşık 1 gün içerisinde veziküller şekillenirken zamanla gelişen veziküller yangıya bağlı olarak püstüler görünüme dönüşerek yakın lezyonlar büyüyerek yakınlaşır ve kabuk oluşumunu takiben birleşen çok sayıda büyük lezyon meydana gelir (Ülgenalp ve ark., 2018). Lezyonlar çoğunlukla ağız mukozası epiteli, dudak derisi ve burun delikleri çevresinde sınırlı olmakla birlikte, emziren hayvanların meme uçlarında ve nadiren etkilenen hayvanların dil ve diş etlerinde de bulunabileceği bildirilmiştir (Şekil 2, Tedla ve ark., 2018). Ağrılı olan bu lezyonlar doğası gereği oldukça damarlı bir yapıya sahiptir,

kabuklar kırılgan olması sebebiyle de kolayca kanamaktadır (Karki ve ark., 2019). Kabukların düşmesi ile iyileşme aşaması başlar. Lezyonlar iyileşse dahi yün ve deride ORFV; 1 ay enfektivitesini koruyabilir (Başkan ve ark., 2005). Enfeksiyon bölgesinde biriken dendritik hücrelerin lenf düğümlerindeki T hücrelerine erişimi yoktur bu nedenle enfeksiyon lokalizedir (Karki ve ark., 2019). Kabukların dökülmesi çevreyi kontamine ederek temas halindeki hayvanları etkileme olasılığını artırmaktadır. ORFV enfeksiyonuna karşı bağışıklık tepkisine ağırlıklı olarak humoral bağışıklık eşlik ederken hücre aracılı bağışıklık mekanizması da iyileşme sürecinde önemli bir rol oynamaktadır (Nandi ve ark., 2011).

Resim 2. Bulaşıcı Ektima Hastalığı'na ait tipik lezyonlar. a) burun delikleri ve ağız bölgesi, b) kulak, c) meme başı ve meme (Tedla ve ark., 2018).
Figure 2. Typical lesions of Contagious Ecthyma disease. (a) nostrils and oral region, (b) ear, (c) teat and udder (Tedla et al., 2018).

Klinik Görünüm ve Patolojik Bulgular

Hastalığa ait lezyonların genellikle ağız ve burun etrafında görülmesi sebebiyle hastalık yaygın olarak ''kabuklu ağız'' veya ''yaralı ağız'' olarak da isimlendirilmektedir (Nandi ve ark., 2011). Hastalığın inkubayon periyodu 3-8 gün arasında değişmekle birlikte enfeksiyonun gözlendiği lokalizasyona göre klinik formlar; labial, podal, genital ve malignant form olarak tanımlanmaktadır (Ülgenalp ve ark., 2018). ORFV esas olarak epitel hücrelerini enfekte etmekle birlikte makülopapüler, veziküler püstüller ve çoğunlukla dudak çevresindeki cildi, ağız ve burun mukozasını etkileyen kabuklu proliferatif lezyonlar gibi farklı aşamalarda ortaya çıkan kutanöz lezyonlarla ilişkilidir (Shehata ve ark., 2022). Hastalığın deri lezyonları sıklıkla baş, yüz, kulaklar, boyun, göğüs, bacaklar ve kasık bölgesinde görülmektedir (Alian ve ark., 2015). Lezyonlar ayrıca ayaklarda, göz kapaklarında ve meme uçlarında da görünebilir (Galante ve ark., 2019, Mansour ve ark., 2022). Genç (<2 aylık) hayvanlarda lezyonlar daha şiddetlidir (Spyrou & Valiakos, 2015). ORFV lezyonları karnabahar benzeri papillomatoz, proliferatif, granülomatöz, kuru kabuklu, kabarık ve erozif olabilmektedir (Kumar ve ark., 2015). ORFV enfeksiyonunun bildirilen komplikasyonları arasında ikincil bakteriyel enfeksiyonlar, lenfanjit, lenfadenopati, eritema multiforme ve erizipel yer almaktadır (Joseph ve ark., 2015, Bergqvist ve ark., 2017). Enfeksiyon genellikle epitelde lokalize kalmasına ve nadiren ölümcül sonuçlara yol açmasına rağmen emmeyi engelleyen ağız lezyonları, sekonder bakteriyel enfeksiyonlar, mantar enfeksiyonları veya myazis gibi nedenlerle genç hayvanlarda mortalite %90'a ulaşabilir (Bergqvist ve ark., 2017). Sistemik enfeksiyonlarda; gastroenterit, bronkopnömoni ve sindirim sistemi bozuklukları gelişebilmekle birlikte trake de bazen etkilenebilmektedir. Bazı durumlarda, dilde nekrotik odaklar ve ülserler oluşabildiği gibi enfeksiyonun ağırlaşmasını müteakip sekonder enfeksiyonlar ile birlikte diş eti, farinks, rumen ve abomasumda da lezyonlar gelişebilmekte ve karaciğer apseleri de görülebilmektedir (Kaya, 2022). ORFV ile enfekte hayvanlarda hematolojik testler sonucunda hafif ila orta şiddette lökositoz, granülositoz, şiddetli nötrofili ve şiddetli lenfopeni görülmekte olup enfekte hayvanlarda serum biyokimyasal parametreleri değerlendirildiğinde ise anlamlı derecede yüksek alanin transaminaz (ALT) ve albümin/globülin (A/G) oranların varlığı ile beraber toplam protein, albümin, globulin, kreatinin ve üre, verilerin analizinde önemli bir düşüşe işaret ettiği görülmektedir (Hussain ve ark., 2022).

Enfeksiyon bölgelerinde gözlenen kabuk ve püstül oluşumu tipik patolojik bulgudur (Cargnelutti ve ark., 2011, Arteche-Villasol ve ark., 2022). Makroskobik olarak ağız boşluğunda, dudakta, yüzde ve ayaklarda, nadiren de özafagus ve ön midelerde kabuklarla örtülü kahverenginde ya da siyahımtırak-gri renkte kabarık proliferatif lezyonlar görülürken hastalığın başlangıç lezyonu kabarık kırmızı nokta şeklindeki odaklardır, bu odaklar birleşerek papüller daha sonra da püstüller şekillenir, püstüllerin yıkımı ile de nekrotik, erozif-ülseratif lezyonlar oluşur ki bu lezyonlar sekonder patojenlerin girişini sağlarlar (Şekil 2, Tryland ve ark., 2018). Histolojik bulgularda kısmi nekroz, epidermiste hücre içi ve hücreler arası ödem, intraepidermal kabarcıklanma ve dermiste yaygın ödem ile birlikte nötrofiller, lenfositler ve histiyositlerden oluşan yoğun inflamatuar hücre infiltrasyonu görülürken ayrıca epidermiste ve etkenin izolasyonu için kullanılan hücre kültürlerinde intrasitoplazmik inklüzyon cisimcikleri görülebilir (Şekil 3, Chi ve ark., 2017, Coradduzza ve ark., 2021, Yu ve ark., 2023).

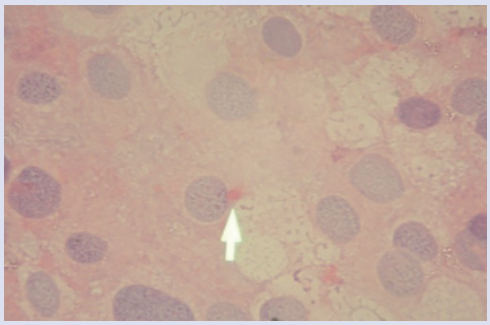

Resim 3. FLK-BLV-044 hücre kültüründe Parapoxvirus orf'a ait intrasitoplazmik inkluzyon cisimciği (Gülyaz ve ark., 2016).
Figure 3. Intracytoplasmic inclusion body of Parapoxvirus orf in the FLK-BLV-044 cell culture (Gülyaz et al., 2016).

Teşhis

Parapoxvirus orf (ORFV)'u izole etmek ve tanımlamak için en uygun yöntemin seçilmesi önemli olmakla birlikte seçilen yöntemin hem güvenilir hem de maliyetinin uygun olması önemlidir (Bala ve ark., 2020). Hastalıkta klinik belirtiler tipik olmakla birlikte virus izolasyonu ve elektron mikroskopi tanı için "altın standart'' metotlardır (Durmuş, 2023). Epiteliotrop özellikte olan parapoxvirus gibi virusların üretilmesi için koriyoallontoik membrana (CAM) ekim duyarlı bir metot olarak kullanılabilir (Abd Elgowad Khalil ve ark., 2021). ORFV'nin çoğaltılması için en uygun hücre kültürlerinin koyun kaynaklı birincil ve sürekli hücre kültürleri olduğu bildirilmiştir (Ivanov ve ark., 2016). Hücre kültüründe virus izolasyonu için çeşitli primer (primer kuzu ve keçi testisi, böbrek, fetüs kuzu kasları, insan embriyonik akciğer hücreleri, koyun timus hücre kültürü) ve devamlı hücre hatları (MDBK ve Vero) kullanılabilir (Dal Pozzo ve ark., 2005, Kumar ve ark., 2013, Yanzhieva ve ark., 2016, Ivanov ve ark., 2016, Zhao ve ark., 2017, Mayea ve ark., 2023). ORFV'nin genom tespitinde; B2L ve F1L genlerini hedefleyen PCR, dubleks PCR ve real time PCR teknikleri ORFV enfeksiyonlarının hızlı tanısında kullanılmaktadır (Gallina ve ark., 2006, Bora ve ark., 2011, Yang ve ark., 2014, Kaplan ve ark., 2023). Elektron mikroskopi (EM) ve histopatoloji poxvirusların ayırıcı morfolojiye sahip olması nedeniyle etkili teşhis yöntemleridir. EM kullanılarak direkt olarak etken tanısı yapılmakla birlikte kültürde üretimi uzun süren ve kültüre edilemeyen poxvirusların hızlı ve kesin tanısında kullanılmaktadır (Gallina ve ark., 2020). Hastalığın ayırıcı tanısında; Şap Hastalığı (FMD), Mavidil, Koyun-Keçi Çiçeği ve Küçük Ruminant Vebası (PPR) gibi hastalıklarla ayrımının yapılması önemlidir (Manzoor ve ark., 2018, Milovanović ve ark., 2019). Keratinositlerde tipik ve karakteristik intrasitoplazmik inklüzyon cisimleri, ORFV'nu histopatolojik anlamda diğer hastalıklardan ayırmak için önemlidir (Özmen & Dolu, 2018).

Koruma ve Kontrol

ORFV enfeksiyonundan korunmada; hasta hayvanların sağlamlardan ayrılmasına dayanan izolasyon tedbirlerinin alınması ve dezenfeksiyon kurallarının etkin şekilde uygulanması gerekmektedir, bu bağlamda enfekte materyalle temastan sonra ellerin yıkanması ve barınak temizliğinde; sodyum hipoklorit, benzalkonyum klorür ve kuarterner amonyum bileşikleri içeren etkin dezenfektanların kullanımı önemlidir (Gallina & Scagliarini 2010, Gümüşova, 2021). Lezyon görülen hayvanların sağlıklı aşısız hayvanlardan karantina yoluyla ayrılması gerekmekte ve sürülerde yün, kıl kırkma işlemlerinde oluşan yaralanmalarda klorheksidin veya povidon iyot gibi antiseptikler ile beraber kesik yaralarının iyileşmesini destekleyen alaptidum ve çinko oksit içeren merhemler kullanılabilir (Spyrou & Valiakos, 2015, Korkmaz & Sancak 2022). ORFV için etkili bir antiviral tedavi bulunmadığından hastalığın ortaya çıkmasını önlemek için yeterli sürede etkili önleme ve kontrol önlemlerinin alınması kritik öneme sahiptir (Demiraslan ve ark., 2017). Herhangi bir hastalık belirtisi olmayan görünüşte sağlıklı bazı taşıyıcı hayvanların ORFV'nu yayabileceği unutulmamalıdır (Nandi ve ark., 2011). Biyogüvenlik önlemleriyle birlikte aşılama, ORFV enfeksiyonunun önlenmesinde ve kontrolünde etkili bir yöntemdir (Gündoğdu ve ark., 2018). Koyun ve keçilerde ORFV enfeksiyonunu kontrol etmek için etkili profilaktik aşılar geliştirmek üzere özellikle immünojenik zarf proteinlerine (F1L, B2L) dayanan çeşitli araştırmalar yapılmaktadır (Bukar ve ark., 2021). Gebe koyunların kuzulamadan 6 hafta ya da 2 ay önce aşılanmasının hastalık insidansını azalttığı görülmüştür (Meynink ve ark., 1987). Aşı, doğumların tamamlanmasının ardından kuzu ve oğlaklara toplu olarak regio ingiunaleye (arka bacağın iç kısmı) 0,5–1 cm uzunluğunda 3-4 çizgi halinde çaprazlama olarak iğne ile derinin ilk tabakasını geçecek kadar derin fakat kanama yapmayacak şekilde skartifikasyon yapılarak buraya aşı 2-3 damla damlatılıp birkaç saniye beklenerek uygulanmaktadır (Aytekin ve ark., 2011, Bala ve ark., 2018b). Ancak iyi attenüe edilmemiş aşı virusunun genç hayvanlarda hastalığa neden olabileceği de unutulmamalıdır. Aşılama sonrası aşı yerinde vezikül, püstül ve daha sonrada kabuklanma oluşabilir. Aşıların uygun saklama koşullarında (+2/+8 °C) saklanması ve uygulama sırasında asepsi/antisepsi kurallarına dikkat edilmesi önemlidir. Ülkemizde Orfdoll® (Dollvet Biyoteknoloji, Türkiye) ve Dermavac® (VETAL Hayvan Sağlığı Ürünleri A.Ş., Türkiye) kuzu ve oğlakları ektima hastalığına karşı korumak amacı ile uygulanmaktadır. Ülkemizde bulunan aşılar canlı aşı olduğundan dolayı gebelere kullanımı önerilmemekle birlikte aşı uygulama bölgesinde lokal reaksiyon görülebilir (Altuğ ve ark., 2013). ORFV enfeksiyonunun tedavisi genellikle topikal ve oral antibiyotikleri içerirken anestezik ve antiseptik topikal jellerin geviş getiren hayvanlarda mukozal ve epitelyal viral enfeksiyonlardan kaynaklanan lezyonlar için etkili bir tedavi olduğu bildirilmekle birlikte sekonder bakteriyel enfeksiyonların dahil olduğu ORFV enfeksiyonlarında antibiyotikler kullanılabilir (Lacasta ve ark., 2021, Gomez ve ark., 2024).

Sonuç

Bulaşıcı Ektima dünya genelinde yaygın olarak görülen zoonotik bir hastalıktır. Özellikle koyun ve keçi yetiştiriciliği yapılan ülkelerde endemik karakter göstermektedir. Çeşitli ülkelerde endemik olarak bulunmasına rağmen, WOAH tarafından ihbarı zorunlu hastalıklar listesine dahil edilmemiştir. Zoonotik özelliğe sahip olan Parapoxvirus orf, hayvanlarda verim kaybı ve ölümlere; insanlarda ise vezikül ve püstül oluşumlarıyla seyreden enfeksiyonlara yol açmaktadır. Sonuç olarak, hastalığın farklı ülkelerde ve bölgelerde yayılım göstermesi, hastalıkla mücadelede koruma ve kontrol stratejilerinin geliştirilmesini gerekli kılmaktadır. Bu stratejilerin oluşturulmasında, hastalığın zoonotik potansiyeli de göz önünde bulundurularak tüm sağlık paydaşlarının farkındalığının artırılması hastalığa karşı yapılacak mücadele için önemlidir. Kontrolsüz hayvan hareketlerine dikkat edilmesi hastalığın endemik olarak görüldüğü bölgelerde aşılamaların aksatılmadan

zamanında yapılması ve insana bulaşın daha çok şekillenebileceği yoğun temas gerektiren dönemlerde dikkatli olunması önerilmektedir. Bu tür önlemler, hem hayvan sağlığını korumak hem de halk sağlığı risklerini en aza indirmek açısından önem arz etmektedir.

Çıkar Çatışması

Yazarlar çıkar çatışması olmadığını beyan etmektedir.

Kaynaklar

Abd Elgowad Khalil, E. A., Aboezz, Z. R., El-Mayet, F. S., El-Habbaa, A. S., & Ali, S. S. (2021). Molecular and serological diagnosis of Orf virus from sheep and goats in Minufiya governorate, Egypt. Benha Veterinary Medical Journal, 41(1), 55–59. https://doi.org/10.21608/bvmj.2021.86728.1451

Alajlan, A. M., & Alsubeeh, N. A. (2020). Orf (ecthyma contagiosum) transmitted from a camel to a human: A case report. American Journal of Case Reports, 21, e927579. https://doi.org/10.12659/AJCR.927579

Alian, S., Ahangarkani, F., & Arabsheybani, S. (2015). A case of orf disease complicated with erythema multiforme and bullous pemphigoid-like eruptions. Case Reports in Infectious Diseases,1, 105484. https://doi.org/10.1155/2015/105484

Altuğ, N., Özdemir, R., & Cantekin, Z. (2013). Ruminantlarda Koruyucu Hekimlik: I. Aşı Uygulamaları. Erciyes Üniversitesi Veteriner Fakültesi Dergisi. 10(1): 33-44.

Arteche-Villasol, N., Fernández, M., Gutiérrez-Expósito, D., & Pérez, V. (2022). Pathology of the mammary gland in sheep and goats. Journal of Comparative Pathology, 193, 37–49. https://doi.org/10.1016/j.jcpa.2022.02.007

Aytekin, İ., Kalınbacak, A., & İşler, C. T. (2011). Ruminantlarda kullanılan aşılar ve önemi. Yüzüncü Yıl Üniversitesi Veteriner Fakültesi Dergisi, 22(1), 59–64. https://dergipark.org.tr/tr/download/article-file/146462

Bala, J. A., Balakrishnan, K. N., & Abdullah, A. A. (2018a). Sero-epidemiology of contagious ecthyma based on detection of IgG antibody in selected sheep and goats farms in Malaysia. Advances in Animal and Veterinary Sciences, 6(5), 219–226. https://doi.org/10.17582/journal.aavs/2018/6.5.219.226

Bala, J. A., Balakrishnan, K. N., Mohamed, R., Haron, A. W., Jesse, F. F. A., & Mohd-Azmi, M. L. (2018b). The re-emerging of orf virus infection: A call for surveillance, vaccination and effective control measures. Microbial Pathogenesis, 120, 55–63. https://doi.org/10.1016/j.micpath.2018.04.057

Bala, J. A., Balakrishnan, K. N., Jesse, F. F. A., Abdullah, A. A., Noorzahari, M. S., Ghazali, M. T., & Mohd-Azmi, M. L. (2020). Identification of strain diversity and phylogenetic analysis based on two major essential proteins of Orf viruses isolated from several clinical cases reported in Malaysia. Infection, Genetics and Evolution, 77, 104076. https://doi.org/10.1016/j.meegid.2019.104076

Bennett, R., & Ijpelaar, J. (2005). Updated estimates of the costs associated with thirty four endemic livestock diseases in Great Britain: a note. Journal of Agricultural Economics, 56(1), 135-144. https://doi.org/10.1111/j.1477-9552.2005.tb00126.x

Bergqvist, C., Kurban, M., & Abbas, O. (2017). Orf virus infection. Reviews in Medical Virology, 27(4), e1932. https://doi.org/10.1002/rmv.1932

Bora DP, Venkatesan G, Bhanuprakash V, Balamurugan V, Prabhu M, Sankar M. S, & Yogisharadhya R, (2011). TaqMan real-time PCR assay based on DNA polymerase gene for rapid detection of Orf infection. Journal of Virological Methods, 178(1-2), 249-252. https://doi.org/10.1016/j.jviromet.2011.09.005

Bukar, A. M., Jesse, F. F. A., Abdullah, C. A. C., Noordin, M. M., Lawan, Z., Mangga, H. K., & Azmi, M. L. M. (2021). Immunomodulatory strategies for parapoxvirus: Current status and future approaches for the development of vaccines against Orf virus infection. Vaccines, 9(11), 1341. https://doi.org/10.3390/vaccines9111341

Burgu, İ., & Toker, A. (1984). Bir kuzunun diş etinden Ecthyma contagiosum (ORF) virusu izolasyonu. Ankara Üniversitesi Veteriner Fakültesi Dergisi, 31(2), 230–239. https://doi.org/10.1501/Vetfak_0000000944

Cargnelutti, J. F., Masuda, E. K., Martins, M., Diel, D. G., Rock, D. L., Weiblen, R., & Flores, E. F. (2011). Virological and clinico-pathological features of orf virus infection in experimentally infected rabbits and mice. Microbial Pathogenesis, 50(1), 56–62. https://doi.org/10.1016/j.micpath.2010.08.004

Chen, G., He, X., Jia, H., Fang, Y., Wang, X., Lou, Z., & Jing, Z. (2021). Identification and screening of host proteins interacting with ORFV-ORF047 protein. Journal of Virology, 18, 1–9. https://doi.org/10.1186/s12985-021-01499-y

Chi, X., Zeng, X., & Luo, S. (2017). Diagnosis and phylogenetic analysis of a multifocal cutaneous orf virus with mixed bacterial infection outbreak in goats in Fujian province, China. Archives of Virology, 162(10), 2997–3006. https://doi.org/ 10.1007/s00705-017-3424-z

Coradduzza, E., Sanna, D., Rocchigiani, A. M., Pintus, D., Scarpa, F., Scivoli, R., & Puggioni, G. (2021). Molecular insights into the genetic variability of ORF Virus in a Mediterranean region (Sardinia, Italy). Life, 11(5), 416. https://doi.org/10.3390/life11050416

Çabalar, M. (1996). Van Yöresinde Bir Sürüde Ectyhma Contagiosum (Orf) Olgusu. Ankara Üniversitesi Veteriner Fakültesi Dergisi, 43(1), 45-51. https://doi.org/10.1501/Vetfak_0000000730

Çetinöz, A. (2022). Komtagiyöz ektimalı koyunlarda bazı yangısal biyobelirteçler ve oksidatif stres indeksinin belirlenmesi [Yüksek lisans tezi, Kafkas Üniversitesi, Sağlık Bilimleri Enstitüsü].

Dal Pozzo, F., Andrei, G., Holy, A., Van Den Oord, J., Scagliarini, A., De Clercq, E., & Snoeck, R. (2005). Activities of acyclic nucleoside phosphonates against Orf virus in human and ovine cell monolayers and organotypic ovine raft cultures. Antimicrobial Agents and Chemotherapy, 49(12), 4843–4852. https://doi.org/10.1128/AAC.49.12.4843-4852.2005

Dalal, A., Kumar, V., Chaudhary, D., Bansal, N., Kumar, A., Kakker, N., & Maan, S. (2017). Past and present overview

of "Orf". International Journal of Current Microbiology and Applied Sciences, 6(12), 2159–2173. https://doi.org/10.20546/ijcmas.2017.612.248

Demiraslan, H., Dinc, G., & Doganay, M. (2017). An overview of ORF virus infection in humans and animals. Recent Advances in Antiinfective Drug Discovery, 12(1), 21–30. https://doi.org/10.2174/1574891X12666170602080301

Du, G., Wu, J., Zhang, C., Cao, X., Li, L., He, J., & Shang, Y. (2023). The whole genomic analysis of the Orf virus strains ORFV-SC and ORFV-SC1 from the Sichuan province and their weak pathological response in rabbits. Functional & Integrative Genomics, 23(2), 1–14. https://doi.org/10.1007/s10142-023-01079-z

Durmuş, E. (2023). Ruminant Parapox Virus Arşiv Materyallerinde ORFV011 (B2L), ORFV059 (F1L), ORFV020 (VIR), ORF127 (VIL-10) Genlerinin Moleküler Tekniklerle Araştırılması [Yüksek lisans tezi, Ankara Üniversitesi Sağlık Bilimleri Enstitüsü].

Ergin, H., & Köklü, A. (1973). Ektima virusunun doku kültürlerinde pasajı ve antijenik özelliklerinin incelenmesi. Pendik Veteriner Bakteriyoloji Seroloji Enstitüsü Dergisi, 6(2), 12–20.

Esmaeili, H., Ghorani, M., Aran, E. B., & Shakeri, A. P. (2021). Detection of contagious ovine ecthyma (orf) and risk factors for infection in small ruminants in Iran. Comparative Immunology, Microbiology and Infectious Diseases, 79, 101714. https://doi.org/10.1016/j.cimid.2021.101714

Fleming, S. B., Anderson, I. E., Thomson, J., Deane, D. L., McInnes, C., McCaughan, C. A., Mercer, A., & Haig, D. M. (2007). Infection with recombinant orf viruses demonstrates that the viral interleukin-10 is a virulence factor. Journal of General Virology, 88, 1922–1927. https://doi.org/10.1099/vir.0.82833-0

Galante, D., Cafiero, M. A., Raele, D. A., Pugliese, N., Padalino, I., Cavaliere, N., & Buonavoglia, C. (2019). Identification and characterization of Orf viruses isolated from sheep and goats in Southern Italy. Veterinaria Italiana, 55(4), 347–353. https://doi.org/10.12834/VetIt.1025.5477.2

Gallina, L., Dal Pozzo, F., Mc Innes, C. J., Cardeti, G., Guercio, A., Battilani, M., & Scagliarini, A. (2006). A real time PCR assay for the detection and quantification of orf virus. Journal of Virological Methods, 134(1-2), 140-145. https://doi.org/10.1016/j.jviromet.2005.12.014

Gallina, L., & Scagliarini, A. (2010). Virucidal efficacy of common disinfectants against orf virus. The Veterinary record, 166(23), 725-726. https://doi.org/10.1136/vr.c3001

Gallina, L., Savini, F., Casa, G., Bertoletti, I., Biancji, A., Gibelli, R., Lelli, D., Lavazza, A., & Scagliarini, A. (2020). Epitheliotropic infections in wildlife ruminants from the Central Alps and Stelvio National Park. Frontiers in Veterinary Science, 7, 229. https://doi.org/10.3389/fvets.2020.00229

Ghazaleh, R. A., Al-Sawalhe, M., Odeh, I. A., El Ibrahim, J., Al-Turman, B., & Makhamreh, J. (2023). Host range, severity and transboundary transmission of Orf virus (ORFV). Infection, Genetics and Evolution, 112, 105441. https://doi.org/10.1016/j.meegid.2023.105448

Gómez, Á., Lacasta, D., Tejedor, M. T., de Arcaute, M. R., Ramos, J. J., Ruiz, H., & Windsor, P. A. (2024). Use of a local anaesthetic and antiseptic wound formulation for the treatment of lambs naturally infected with Orf virus. Veterinary Microbiology, 292, 109675. https://doi.org/10.1016/j.vetmic.2024.110037

Gökce, H. I., Genç, Ö., & Gökçe, G. (2005). Sero-prevalence of contagious ecthyma in lambs and humans in Kars, Turkey. Turkish Journal of Veterinary and Animal Sciences, 29(1), 95-101. https://journals.tubitak.gov.tr/veterinary/vol29/iss1/16

Gülyaz, V. (2016). Contagious Ecthyma (ORF) enfeksiyonu görülen koyun ve kuzularda pestivirus varlığının araştırılması. Etlik Veteriner Mikrobiyoloji Dergisi, 27(1), 12-15. https://doi.org/10.35864/evmd.514144

Gülyaz, V., Saraç, F., Hasöksüz, M., Çakıroğlu, H., & Arslan, Z. (2016). Contagious Ecthyma Virusu (ORF) İzolasyonunda FLK-BLV-044 Hücre Kültürünün Kullanılması.Etlik Veteriner Mikrobiyoloji Dergisi,27(1), 8-11. https://doi.org/10.35864/evmd.514122

Gülyaz, V., Saraç, F., Hasöksüz, M., & Uzar, S. (2020). The use of rabbits in studies immunity and safety of contagious ecthyma (CE) vaccine. Etlik Veteriner Mikrobiyoloji Dergisi, 31(1), 75–81. https://doi.org/10.35864/evmd.656097

Gümüşova, S. (2021). Poxviridae. In K. Yeşilbağ (Ed.), Veteriner Viroloji: Hayvanların Viral Hastalıkları (2. baskı, ss. 12–15). Medipres Yayınevi.

Gündogdu, E., Arpacık, A., Sarı, A., & Başkaya, Ş. (2018). Orf virus infection in wild goats (Capra aegagrus Erxleben, 1777) of Sarıçiçek Mountain. Applied Ecology and Environmental Research, 16(4), 4515–4521. https://doi.org/10.15666/aeer/1604_45154521

Hussain, I., Aslam, A., Rabbani, M., & Anjum, A. (2022). Hematological and biochemical evaluation of small ruminants naturally infected with ORF virus in Punjab Province, Pakistan. Pakistan Veterinary Journal, 42(4), 540–544. https://doi.org/10.29261/pakvetj/2022.054

Ivanov, L., Hristov, M., & Peshev, R. (2016). Studies on cultural characteristics of contagious ecthyma (Orf) virus. Bulgarian Journal of Veterinary Medicine, 19(4), 308–316. https://doi.org/10.15547/bjvm.933

Jaiswal, M., Nazeer, M., & Varshney, R. (2019). Clinical management of contagious ecthyma in goats - a case report. International Journal of Current Microbiology and Applied Sciences, 8(2), 879–883. https://doi.org/10.20546/ijcmas.2019.802.099

Joseph, R. H., Haddad, F. A., Matthews, A. L., Maroufi, A., Monroe, B., & Reynolds, M. (2015). Erythema multiforme after orf virus infection: A report of two cases and literature review. Epidemiology & Infection, 143(2), 385–390. https://doi.org/10.1017/S0950268814000879

Kaplan, M., Koç, B. T., Pekmez, K., Çağırgan, A. A., & Arslan, F. (2023). Updated molecular characterization of Orf virus in Türkiye. Kocatepe Veterinary Journal, 16(3), 375–382. https://doi.org/10.30607/kvj. 1251239

Karki, M., Venkatesan, G., Kumar, A., Kumar, S., & Bora, D. P. (2019). Contagious ecthyma of sheep and goats: A comprehensive review on epidemiology, immunity, diagnostics and control measures. Veterinarni Medicina, 64(3), 137–169. https://doi.org/ 10.24099/vet.arhiv.0208

Kaya, G. B. (2022). Kuzu ve oğlakların ağız bölgesinde orf virus (ektima) nedeniyle meydana gelen dudak lezyonlarının moleküler ve virolojik yönden araştırılması ve papılend krem ile tedavi sürecinin izlenmesi [Doktora tezi, Burdur Mehmet Akif Ersoy Üniversitesi Sağlık Bilimleri Enstitüsü].

Korkmaz, M., & Sancak, T. (2022). Yara İyileşmesinde Centella Asiatica Ekstraktı, Çinko Oksit ve Alaptidum İçeren Merhemlerin Etkinliğinin Klinik ve Histopatolojik Olarak Karşılaştırılması. Van Veterinary Journal, 33(3), 141-148. https://doi.org/10.36483/vanvetj.1187715

Kumar, R., Moudgil, P., Grakh, K., Jindal, N., Sharma, M., & Gupta, R. (2022). Epidemiology, clinical features, and molecular detection of orf virus in Haryana (India) and its adjoining areas. Tropical Animal Health and Production, 54(5), 268. https://doi.org/link.springer.com/article/10.1007/s11250-022-03269-6

Kumar, R., Ramakant, K. P., Diwakar, R. P., Husain, S., & Alam, K. (2020). Therapeutic management of contagious ecthyma (Orf) in goat: A case report. Veterinary Clinical Science, 8, 8–10. https://www.researchgate.net/publication/341670575

Kumar, R., Kumar, M., Kumari, A., Singh, R. K., & Singh, V. (2013). Contagious ecthyma and its therapeutic management in 40 caprines. Intas Polivet, 14(1), 105–107. https://doi/pdf/10.5555/20133353167

Kumar, S. P., Kumar, K. P. V., Kaliaperumal, S., & Ashokan, A. (2015). Nonpseudomonal ecthyma gangrenosum of the upper lid treated with lid reconstruction. Indian Journal of Ophthalmology, 63(10), 798–800. https://doi.org/10.4103/0301-4738.171522

Lacasta, D., Reina, R., Ruiz de Arcaute, M., Ferrer, L. M., Benito, A. A., Tejedor, M. T., & Windsor, P. A. (2021). Effect of a topical formulation on infective viral load in lambs naturally infected with orf virus. Veterinary Medicine, 12, 149–158. https://doi.org/10.2147/VMRR.S306355

Lawan, Z., Bala, J. A., Bukar, A. M., Balakrishnan, K. N., Mangga, H. K., Abdulla, F. F. J., & Mohd-Azmi, M. L. (2021). Contagious ecthyma: How serious is the disease worldwide? Animal Health Research Reviews, 22(1), 40–55. https://doi.org/10.1017/S1466252320000018

Ma, W., Pang, M., Lei, X., Wang, Z., Fen, H., Li, S., & Chen, D. (2022). Orf virus detection in the saliva and milk of dairy goats. Frontiers in Microbiology, 13, 837808. https://doi.org/10.3389/fmicb.2022.837808

Maganga, G. D., Relmy, A., & Bakkali-Kassimi, L. (2016). Molecular characterization of Orf virus in goats in Gabon, Central Africa. Virology Journal, 13, 1–5. https://doi.org/10.1186/s12985-016-0535-1

Mangga, H. K., Bala, J. A., Balakrishnan, K. N., Bukar, A. M., Lawan, Z., Gambo, A., & Mohd-Azmi, M. L. (2022). Genome-wide analysis and molecular characterization of Orf virus strain UPM/HSN-20 isolated from goat in Malaysia. Frontiers in Microbiology, 13, 877149. https://doi.org/10.3389/fmicb.2022.877149

Mansour, K. A., Hussain, M. H., Abid, A. J., & Kshash, Q. H. (2022). Orf disease in local goat; clinical and phylogenetic study in Al-Qadisiyah governorate, Iraq. Iraqi Journal of Veterinary Sciences, 36(1), 117–121. https://doi.org/10.33899/ijvs.2021.129489.1651

Manzoor, S., Bahadur, S. U. K., Talib, U., Arshad, M. J., Abubakar, M., & Zahur, A. B. (2018). Differential diagnosis of orf from peste des petits ruminants; an example from field. Research Journal of Veterinary Practice, 6(2), 10–13. http://dx.doi.org/10.17582/journal.rjvp/2018/6.2.10.13

Mariscal-Estrada AL, Leon-Vizcaino L, Cubero-Pablo MI (1992). Investigation of an outbreak of contagious ecthyma in the sheep. Advances Alim. Mej Anim. 32:25-29.

Mayea, K. Q., Thwiny, H. T., & Ayyez, H. N. (2023). Isolation, morphological characterization and molecular detection of Orf virus from infected sheep. Journal of Survey in Fisheries Sciences, 10(3), 530–535. https://doi.org/10.53555/sfs.v10i3.1864

Mercer, A., Fraser, K., Barns, G., & Robinson, A. J. (1987). The structure and cloning of orf virus DNA. Virology, 157, 1–12. https://doi.org/ 10.1016/0042-6822(87)90307-2

Merhan, O., Erkılıç, E. E., Bozukluhan, K., Öğün, M., & Kırmızıgül, A. H. (2021). Bulaşıcı ektimalı koyunlarda haptoglobin, serum amiloid A ve seruloplazmin düzeylerinin araştırılması. Fırat Üniversitesi Sağlık Bilimleri Veteriner Dergisi, 35(2), 77–78. https:// https://veteriner.fusabil.org/pdf/pdf_FUSABIL_1518.pdf

Meynink, S. E., Jackson, P. G. G., & Platt, D. (1987). Treatment of intraoral orf lesions in lambs using diathermy and cryosurgery. Veterinary Record, 121(25 26), 594.

Milovanović, M., Milićević, V., Valčić, M., Stević, N., Nišavić, J., & Radojičić, S. (2019). Detection and phylogenetic analysis of B2L gene of ORF virus from clinical cases of sheep in Serbia. Pakistan Veterinary Journal, 39(3), 433–437. https://doi.org/ 10.29261/pakvetj/2019.034

Nair, R. R., Nakazawa, Y., & Peterson, A. T. (2024). An evaluation of the ecological niche of Orf virus (Poxviridae): Challenges of distinguishing broad niches from no niches. PLOS ONE, 19(1), e0293312. https://doi.org/10.1371/journal.pone.0293312

Nandi, S., De, U. K., & Chowdhury, S. (2011). Current status of contagious ecthyma or orf disease in goat and sheep A global perspective. Small Ruminant Research, 96(2–3), 73–82. https://doi.org/10.1016/j.smallrumres.2010.11.018

Nfi, N. A. (1991). Soremouth in sheep and goats at the Mankon Animal Research Station, Cameroon. Revue d'élevage et de médecine vétérinaire des pays tropicaux,44(2), 141-142. https://doi.org/10.19182/remvt.9186

Oem, J. K., Roh, I. S., & Lee, K. H. (2009). Phylogenetic analysis and characterization of Korean orf virus from dairy goats: Case report. Virology Journal, 6, 167. https://doi.org/10.1186/1743-422X-6-167

Olivero, N., Reolon, E., Arbiza, J., & Berois, M. (2018). Genetic diversity of Orf virus isolated from sheep in Uruguay. Archives of Virology, 163(5), 1285–1291. https://doi.org/10.1007/s00705-018-3717-x

Onoja, B. A., Adamu, A. M., Anyang, A. S., Oragwa, A. O., Omeiza, G. K., Olabode, O. H., & Horwood, P. F. (2024).

Detection and genetic characterization of orf virus from sheep and goats in Nigeria. Tropical Animal Health and Production, 56(2), 77. https://doi.org/10.1007/s11250-024-03893-4

Onyango, J., Mata, F., McCormick, W., & Chapman, S. (2014). Prevalence, risk factors and vaccination efficacy of contagious ovine ecthyma (orf) in England. Veterinary Record, 175(13), 326-326. http://dx.doi.org/10.1136/vr.102353

Özmen, Ö., & Dolu, H. (2018). Pathological and electron microscopical observations on naturally occurring contagious ecthyma outbreak in two wild goats (Capra aegagrus aegragus). Ankara Üniversitesi Veteriner Fakültesi Dergisi, 65(4), 419–423. https://doi.org/10.1501/Vetfak_0000002876

Pal, M. (2018). Contagious ecthyma: An infectious emerging viral anthropozoonotic disease. Acta Scientifica Microbiology, 1(2), 2581-3226. https://doi.org/10.31080/ASMI.2018.01.0008

Peralta, A., Robles, C., Martinez, A., Alvarez, L., Valera, A., Calamante, G., & König, G. A. (2015). Identification and molecular characterization of Orf virus in Argentina. Virus Genes, 50(3), 381–388. https://doi.org/ 10.1007/s11262-015-1189-6

Raele, D. A., Stoffolano, J. G., Vasco, I., Pennuzzi, G., Nardella La Porta, M. C., & Cafiero, M. A. (2021). Study on the role of the common house fly, Musca domestica, in the spread of ORF virus (Poxviridae) DNA under laboratory conditions. Microorganisms, 9(11), 2185. https://doi.org/10.3390/microorganisms9112185

Sağnak, O. (2014). Koyun çiçeği ve bulaşıcı ektima (orf) enfeksiyonu tanısı konulmuş koyunlara ait deri lezyonlarında matriks metalloproteinaz ve vasküler endotelyal gelişme faktörünün immunhistokimyasal teknikle saptanması [Yüksek lisans tezi, Burdur Mehmet Akif Ersoy Üniversitesi].

Sağnak, O., & Çakır, L. (2014). Koyun çiçeği ve bulaşıcı ektima (orf) enfeksiyonu tanısı konulmuş koyunlara ait deri lezyonlarında matriks metalloproteinaz ve vasküler endotelyal gelişme faktörünün immunhistokimyasal teknikle saptanması. Sağlık Bilimleri Dergisi, 23(2), 86–91.

Sahu, B. P., Majee, P., Singh, R. R., Sahoo, A., & Nayak, D. (2020). Comparative analysis, distribution, and characterization of microsatellites in Orf virus genome. Scientific Reports, 10(1), 13852. https://doi.org/10.1038/s41598-020-70634-6

Shehata, A. A., Elsheikh, H. A., & Abd-Elfatah, E. B. (2022). Molecular detection and characterization of Orf virus from goats in Egypt. Open Veterinary Journal, 12(2), 273–280. https://doi.org/0.5455/OVJ.2022.v12.i2.16

Spyrou, V., & Valiakos, G. (2015). Orf virus infection in sheep and goats. Veterinary Microbiology, 181(1-2), 178–182. https://doi.org/10.1016/j.vetmic.2015.08.010

Şevik, M. (2017). Association of two clusters of Orf virus isolates in outbreaks of infection in goat in the Central Anatolian region of Turkey. VirusDisease, 28(3), 345–348. https://doi.org/10.1007/s13337-017-0392-6

Şevik, M. (2019). Orf virus circulation in cattle in Turkey. Comparative Immunology, Microbiology and Infectious Diseases, 65, 1–6. https://doi.org/10.1016/j.cimid.2019.03.013

Tang, X., Xie, Y., Li, G., Niyazbekova, Z., Li, S., Chang, J., & Ma, W. (2023). ORFV entry into host cells via clathrin-mediated endocytosis and macropinocytosis. Veterinary Microbiology, 284, 109831. https://doi.org/10.1016/j.vetmic.2023.109831

Tedla, M., Berhan, N., Molla, W., Temesgen, W., & Alemu, S. (2018). Molecular identification and investigations of contagious ecthyma (Orf virus) in small ruminants, North west Ethiopia. BMC Veterinary Research, 14(1), Article 31. https://doi.org/ 10.1186/s12917-018-1339-x

Tryland, M., Beckmen, K. B., Burek-Huntington, K. A., Breines, E. M., & Klein, J. (2018). Orf virus infection in Alaskan mountain goats, Dall's sheep, muskoxen, caribou and Sitka black-tailed deer. Acta Veterinaria Scandinavica, 60(1), 20. https://doi.org/10.1186/s13028-018-0366-8

Tryland, M., Sanchez Romano, J., Nymo, I. H., Breines, E. M., Ancin Murguzur, F. J., Kjenstad, O. C., & Cunha, C. W. (2021). A screening for virus infections in eight herds of semi-domesticated Eurasian tundra reindeer (Rangifer tarandus tarandus) in Norway, 2013–2018. Frontiers in Veterinary Science, 8, 712258. https://doi.org/10.3389/fvets.2021.707787

Ülgenalp, O., Koç, B. T., & Oğuzoğlu, T. Ç. (2018). Ruminantlarda gözlenen parapoxviruslar: Tarihçe, epidemiyoloji, patogenez, klinik bulgular, immunoterapide ve rekombinant aşılarda vektör olarak kullanımı. Dergipark, 7(1), 551–557. https://dergipark.org.tr/en/download/article-file/1473890

Wang, K., Shao, H., Pei, Z., & Hu, G. (2016). Döngü aracılı izotermal amplifikasyon ve Çin'in Jilin Eyaletinde epidemiyoloji ile bulaşıcı ektimanın hızlı tespiti. Veterinerlik Tıp Bilimleri Dergisi, 78(1), 125–128. https://doi.org/10.1292/jvms.15-0340

Wang, R., & Luo, S. (2018). Orf virus: A new class of immunotherapy drugs. Systematic Biology, 11, 1–17. https://doi.org/10.5772/intechopen.81535

Wassie, T., Fanmei, Z., Jiang, X., Liu, G., Girmay, S., Min, Z., Chenhui, L., Bo, D. D., & Ahmed, S. (2019). Recombinant B2L and Kisspeptin-54 DNA vaccine induces immunity against Orf virus and inhibits spermatogenesis in rats. Scientific Reports, 9(1), 2127. https://doi.org/10.1038/s41598-019-52744-y

Xie, J., Kou, M., Wang, Y., Su, X., Gao, H., & Miao, H. (2024). Retrospective research: Identifying and conducting phylogenetic analyses on four Orf virus strains isolated in Yunnan province between 2021 and 2023—Revealing their significance and characteristic features. Frontiers in Veterinary Science, 11, 1481809. https://doi.org/10.3389/fvets.2024.1481809

Yang, H., Meng, Q., Qiao, J., Peng, Y., Xie, K., Liu, Y., & Chen, C. (2014). Detection of genetic variations in Orf virus isolates epidemic in Xinjiang China. Journal of basic microbiology, 54(11), 1273-1278. https://doi.org/10.1002/jobm.201300911

Yanzhieva, D. V., Salnikov, N. I., Usadov, T. R., Zhivoderov, S. P., Saryglar, L. K., & Lunitsin, A. V. (2016). Identification

and isolation of Orf virus from sheep in the Republic of Tuva in 2015. Selskokhozyaistvennaya Biologiya, 51(6), 861–866. https://doi.org/10.15389/agrobiology.2016.6.861rus

Yu, D., Yao, K., Deng, D., Liu, Y., Wu, R., Li, Y., & Ma, L. (2023). A transmission chain from sheep to sheep and human of zoonotic orf virus during the mpox epidemic. Emerging Microbes & Infections, 12(1), 1–4. https://doi.org/10.1080/22221751.2023.2233636

Yuness, H. Q., & Abood, W. N. (2023). Immune response, gene sequence to contagious ecthyma virus (Orfv) infected lambs in Diyala Governorate, Iraq. BIO Web of Conferences, 65, 01009. https://doi.org/10.1051/bioconf/20236505048

Zeedan, G. G., Hassanain, M. A., & Shaapan, R. M. (2014). Isolation of parapoxviruses from skin lesion of man and animals in middle Egypt. Global Veterinaria, 12(1), 19–25. https://doi.org/10.5829/idosi.gv.2014.12.01.81156

Zhao, K., Li, J., He, W., Song, D., Zhang, X., Zhang, D., & Gao, F. (2017). Cyclophilin B facilitates the replication of Orf virus. Virology Journal, 14, 86. https://doi.org/10.1186/s12985-017-0781-x

Zhou, Y., Guan, J., Lv, L., Cui, H., Xu, M., Wang, S., & Zhao, K. (2022). Complete genomic sequences and comparative analysis of two Orf virus isolates from Guizhou Province and Jilin Province, China. Virus Genes, 58(5), 403–413. https://doi.org/10.1007/s11262-022-01918