

Lateks alerjili hastada anestezi yönetimi

Anaesthetic management of a patient with latex allergy

Elif Atar Gaygusuz¹, Sema Öncül¹, Efe Önen²

¹Derince Eğitim ve Araştırma Hastanesi, Anesteziyoloji Ve Reanimasyon Kliniği, Kocaeli

²Derince Eğitim ve Araştırma Hastanesi, Üroloji Kliniği, Kocaeli

Özet

Lateks içeren tıbbi ürünler çevremizde ve özellikle de hastane ortamlarında sıklıkla bulunmaktadır. Lateks alerjisi olan hastada genel anestezi yönetimi bilinmektedir ve buna göre yönetilmelidir. Bu olgu sunumunda lateks alerjili bir hastada anestezi yaklaşımımızı sunmayı amaçladık.

Anahtar Kelimeler: lateks allerjisi, genel anestezi, anafilaksi

Türkçe kısa makale başlığı: Lateks alerjisinde anestezi

Abstract

Medical products contain latex are present in our environment, especially in the hospital setting. Difficulties in the administration of general anaesthesia to the patients with latex allergy were recognized and managed accordingly. Here we aimed to report our anaesthetic management of a patient with latex allergy.

Key words: latex allergy, general anaesthesia, anaphylaxis

İngilizce kısa makale başlığı: Anesthesia at latex allergy

İletişim (Correspondence):

Uzm. Dr. Sema Öncül/ Derince Eğitim ve Araştırma Hastanesi,

Anesteziyoloji Ve Reanimasyon Kliniği, Kocaeli

Tel: 02623178000 / E-mail: serdenish@yahoo.com

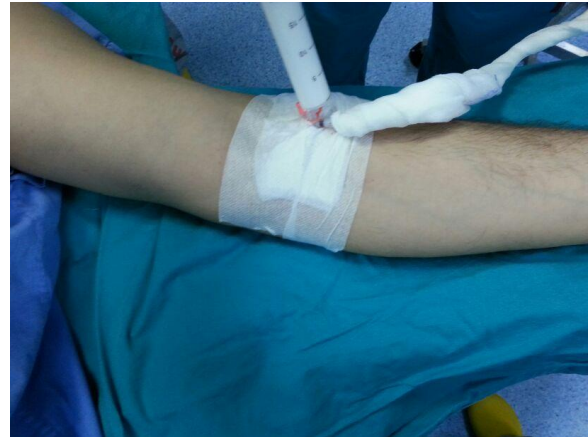Giriş

Lateks, kauçuk ağacının özsuyundan üretilen bir maddedir ve sağlık sektöründe sıklıkla kullanılmaktadır. Başta eldivenler olmak üzere ameliyathanede kullanılan malzemelerin çoğunun yapısında bulunmaktadır (1). İntraoperatif anafaksi vakalarının %20'ye yakınından lateksin sorumlu olduğu bilinmektedir (2-4). Bu olgu sunumunda lateks alerjisi olduğu bilinen ve daha önce geçirdiği üç operasyonda da komplikasyon gelişen hastada sorunsuz tamamlanan anestezi yönetimimizi sunmayı amaçladık.

Olgu Sunumu

Üreter taşı nedeniyle üreterorenoskopi (URS) planlanan 34 yaşında erkek hasta konsülte edildi. Öyküsünde üç kez URS nedeniyle genel anestezi altında opere edilen hastada tüm operasyonlarında alerjik reaksiyon gelişmiş. Peroperatif yaygın ürtiker, yüzde ve özellikle gözlerde kızarıklık, ödem, postoperatif dönemde laringospazm gelişmiş ve derlenme süresinde uzama ile sonuçlanmış. Bu operasyonlardan sonra yapılan alerji testinde midazolam ve latex alerjisi tespit edilmiş. Preoperatif değerlendirilen hastanın 20 paket/yıl sigara kullanımı mevcuttu. Fizik muayenede her iki elinde mevcut dermatit dışında bir özellik saptanmadı. Rutin laboratuvar tetkikleri, akciğer grafisi ve EKG normaldi. HbsAg (+)'liği dışında özellik yoktu. Hastaya operasyondan 12 ve 1 saat önce 1 mg kg⁻¹ difenhidramin hidroklorür (Benison ampül, OSEL, İstanbul, Türkiye), 1mg kg⁻¹ ranitidin (Ranitab ampül, Deva, İstanbul, Türkiye), 1mg kg⁻¹ metil- prednisolon (Prednol-L ampül, Mustafa Nevzat, İstanbul, Türkiye) iv olarak yapıldı. Operasyon odasında adrenalin ve resüsitasyon araçları hazırlandı. Lateks içeren malzemeler operasyon odasından uzaklaştırıldı. Anestezi cihazındaki tüm sistemlerin latex içermediği kontrol edildi (GE Datex-Ohmeda S/5 ADU, Wisconsin, ABD). Rutin monitorizasyon sırasında lateks içermeyen kan basıncı aleti, lateks içermeyen EKG elektrodu ve pulsoksometre probu kullanıldı. Damar yolu açılmış olarak servisten gelen hastaya serum seti cilde temas eden kısımları gazlı bezle sarılarak takıldı (Resim I). Hastanın operasyon öncesi kalp hızı 75/dak, arteriyel kan basıncı 120/60 mmHg ve SpO2

%94 idi. Plastik tek kullanımlık solunum devresi ve silikon şeffaf yüz maskesi kullanılarak üç dakika preoksijenasyonu takiben anestezi 1 mcq/ kg fentanil ve 2,5 mg kg⁻¹ propofol ile anestezi indüksiyonu yapıldı. Kas gevşetici olarak 0,6 mg/kg rokuronyum uygulandı. Entübasyonda polivinil klorür (PVC) disposable iç çapı 7,5 mm olan spiralli endotrakeal tüp kullanıldı. Tüp tespitinde flaster yerine gazlı bez kullanıldı. Anestezi idamesi %50 oksijen- %50 azot protoksit içinde 1–1,2 MAC sevofluran ile yapıldı. Hasta 550 ml tidal volüm ile ve solunum sayısı, end-tidal CO2 değeri 32–35 mmHg olacak şekilde ayarlanarak 4L/dak taze gaz akımıyla ventile edildi (GE Datex-Ohmeda S/5 ADU, Wisconsin, ABD). Cerrahi ve anestezi ekibi lateks içermeyen eldiven kullandı. Yaklaşık 30 dakika süren operasyon boyunca hastanın hemodinamik verileri ve oksijen saturasyonu stabil seyretti. Postoperatif analjezi amacıyla 1 mg/kg tramadol (Tramadolor ampül, Sandoz, Kocaeli, Türkiye) iv yapıldı. Hasta spontan solunumu döndükten sonra sugammadex 1 mg/kg yapılarak ekstübe edildi. Modifiye Aldrete Skoru 10 olduktan sonra da bir saat derlenme odasında gözlemlenerek takip edildi. Herhangi bir alerjik reaksiyon gelişmeyen hasta servise devredildi. Hasta ertesi gün cerrahi veya anesteziye bağlı herhangi bir komplikasyon olmaksızın taburcu edildi.



Resim 1: Serum setinin hasta ile temasının önlenmesi

Tartışma

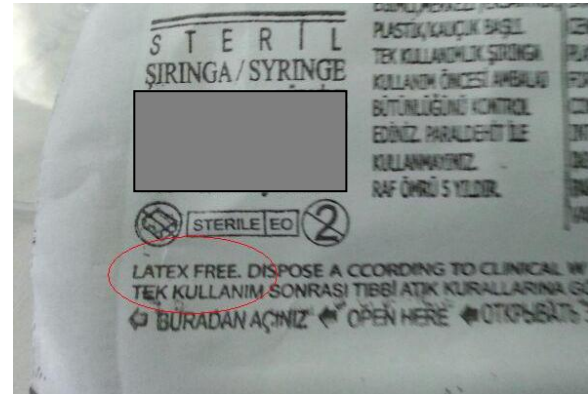
Hastaların perioperatif dönemde güvenliğinin sağlanması anesteziğin en önemli sorumluluğudur. Bu dönemde anestezi yöntem ve ajanlarla ilgisi olmayan pek çok olay

ve anafilaktik reaksiyonlar da görülebilir. Bu reaksiyonların sıklığı coğrafi bölgelere göre farklılık göstermekle birlikte (1/10.000 ile 1/20.000), ciddi kardiyovasküler kollaps, bronkospazm ve ciddi cilt reaksiyonları ile sonlanabilir (2,4). M. Kroigaard ve ark (5) tarafından yapılan uluslararası bir çalışmada anestezi sırasında sıklıkla nondepolarizan kas gevşeticilere bağlı alerjik reaksiyon ve bunu takiben lateks ve antibiyotik alerjileri geliştiği belirtilmiştir. Lateks alerjisi Tip I (anafaktik tip) ve Tip IV (geç tip) şeklinde ortaya çıkabilir. Tip I reaksiyonlar 30-60 dakika sonra, Tip IV reaksiyonlar ise 24-48 saat sonra ortaya çıkabilmektedir.

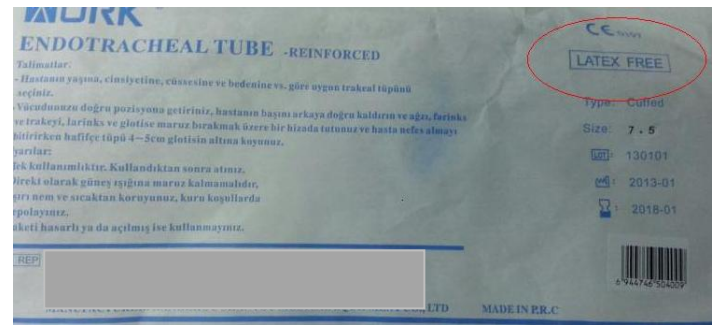
Lateks içeren ürünler sağlık sektöründe sıklıkla kullanılmaktadır. Bu durum lateks alerjisi olan kişilerde hayati risk oluşturabilir. Preoperatif dönemde allerji öyküsü mutlaka sorgulanmalıdır. Bu maddelere maruziyetle ürtiker, rinit, solunum sıkıntısı, yüzde ödem görülmesi gibi bulgular lateks alerjisi yönünde şüphelendirmelidir. Hastamızda da daha önce 3 kez perioperatif dönemde gelişen alerjik reaksiyon öyküsü mevcuttu. Daha sonra yapılan allerji testinde lateks alerjisi tespit edilmişti.

Preoperatif uygulanan farmakolojik profilaksinin anafilaksi oluşumunu engellemediği her ne kadar gösterilmiş olsa da (6) nonspesifik histamin salınımına bağlı olası reaksiyonları önlemek veya azaltabilmek amacıyla H1-H2 antagonistleri ve steroid uyguladık (3,4). Ameliyathane ortamının lateksten arındırılması ve hastanın lateksle temasının önlenmesi ise yapılması gereken en önemli hazırlıktır. Hastamız HBsAg (+) olması nedeniyle cerrahi tarafından son vaka olarak planlanmıştı. 2 saat oda boş bırakılıp havalandırma sağlandıktan sonra hasta ameliyathaneye alındı. Anestezi kullandığımız pek çok malzemenin lateks içerdiği bilinmektedir. Bu malzemelerin bir kısmında içeriğinin belirtilmemiş olması da yine önemli bir problemdir. Bu nedenle hastamızda lateks içermediğinden emin olduğumuz malzemeleri kullandık (Resim 2-3). Lateks alerjisinde farmakolojik profilaksi kullanılabilir de anafilaktik reaksiyonu engelleyemeyecektir. Bu nedenle resüsitasyon için tüm ilaç ve malzemeler operasyon odasında hazır bulundurulmalıdır. Sonuç olarak

lateks alerjisi olduğu bilinen hastalarda operasyon odasının ve malzemelerin lateksten arındırılmış olması olası anafilaktik reaksiyonu önlemenin en önemli yoludur.



Resim 2: Latex içermeyen steril enjektör



Resim 3: Latex içermeyen steril endotrakeal tüp

Kaynaklar

- 1.Axelsson JG, Johansson SG, Wrangsjö K. IgE-mediated anaphylactoid reactions to rubber. Allergy. 1987; 42:46-50.
- 2.Laxenaire MC1, Mertes PM. Anaphylaxis during anaesthesia. Results of a two-year survey in France. Br J Anaesth. 2001 Oct; 87:549-58.
- 3.Hepner DL, Castells MC. Anaphylaxis during the perioperative period. Anesth Analg. 2003 ;97:1381-95.
- 4.Mertes PM, Laxenaire MC . Allergic reactions occurring during anaesthesia. Eur J Anaesthesiol. 2002; 19:240-62.
- 5.Kroigaard M, Garvey LH, Gillberg L, et al. Scandinavian Clinical Practice Guidelines on the diagnosis, management and follow-up of anaphylaxis during anaesthesia. Acta Anaesthesiol Scand 2007; 51:655-70.
- 6.Setlock MA, Cotter TP, Rosner D. Latex allergy: failure of prophylaxis to prevent severe reaction. Anesth Analg. 1993; 76:650-2.