Turkish Veterinary Journal, 7(2): 63-68, 2025
DOI: 10.51755/turkvetj.1779867

Turkish Veterinary Journal

| tvj.cumhuriyet.edu.tr | Founded: 2019 Available online, ISSN: 2667-8292 Publisher: Sivas Cumhuriyet Üniversitesi

# Clinical and Radiological Evaluation of the Surgical Treatment Outcomes of Ilium Fractures in Cats: A Retrospective Study

**İlker Şen**[1,a,*]

[1]*Department of Surgery, Faculty of Veterinary Medicine, Sivas Cumhuriyet University, Sivas, Türkiye*
**Corresponding author*

**Research Article**

*History*

*Received: 08/09/2025*
*Accepted: 13/12/2025*

**ABSTRACT**

Pelvic fractures generally occur as a result of severe trauma, such as traffic accidents. Iliac fractures account for 18–46% of all pelvic fractures. For the fixation of iliac fractures, the use of Kirschner wires, screws, interfragmentary cerclage, plate application, or combinations of these techniques has been recommended. Among these, bone plate repair is considered the most common and successful surgical method. The study material consisted of 23 cats of various breeds, ages, and sexes, presented with the complaint of inability to use their hind limbs. The identified lesions were treated using cerclage wire in 8 cases, intramedullary pinning in 3 cases, plating in 8 cases, intramedullary pinning combined with cerclage wire in 2 cases, and plating combined with cerclage wire in 2 cases. Postoperative evaluations were conducted on days 10 and 30. At the postoperative 30-day follow-up, clinical improvement was observed in all cases. Based on the data obtained in this study, it was concluded that carefully performed surgical treatment, when applied with the correct technique, can be beneficial in feline iliac fractures by providing low complication rates, high success rates, and rapid clinical recovery. This study aimed to share the clinical and radiological evaluation results of surgical treatment of iliac fractures in cats with veterinary clinicians.

***Keywords:*** Fixation, Orthopedics, Osteosynthesis, Pelvis, Radiography.

# Kedilerde Meydana Gelen İlium Kırıklarının Cerrahi Sağaltım Sonuçlarının Klinik ve Radyolojik Değerlendirmesi: Retrospektif Çalışma

*Süreç*

*Geliş: 08/09/2025*
*Kabul: 13/12/2025*

**ÖZ**

Pelvis kırıkları genellikle trafik kazaları gibi ciddi travmaların sonucunda ortaya çıkar. İlium kırıkları pelvis kırıklarının %18–46'sını meydana getirmektedir. İlium kırıklarının fiksasyonu için Kirschner telleri, vidalar, interfragmenter serklaj, plak uygulaması veya bu tekniklerin kombinasyonları önerilmiştir. Kemik plak onarımı, cerrahi tedavinin en yaygın ve en başarılı yöntemidir. Çalışma materyalini arka ekstremitelerini kullanamama şikâyetiyle getirilen farklı ırk, yaş ve cinsiyetteki 23 kedi oluşturmuştur. Tespit edilen ilium kırıklarının 8'i serklaj teli, 3'ü intramedullar pin, 8'i plak, 2'si intramedullar pin ve serklaj teli kombinasyonu ve 2'si plak ve serklaj teli kombinasyonu kullanılarak tedavi edilmiştir. Olgular postoperatif 10. ve 30. günde kontrole çağırılmıştır. Postoperatif 30. gün yapılan kontrollerde olguların tamamında klinik iyileşme sağlandığı görülmüştür. Çalışmadan elde edilen veriler dikkate alındığında, kedilerde meydana gelen ilium kırıklarında düşük komplikasyon, yüksek başarı oranı ve hızlı bir klinik iyileşme sağlayabilmesi nedeniyle doğru teknikle, dikkatle yapılan cerrahi sağaltımın faydalı olabileceği sonucuna varılmıştır. Bu çalışmada kedilerde meydana gelen ilium kırıklarının cerrahi sağaltımının klinik ve radyolojik değerlendirme sonuçlarının klinisyen veteriner hekimlerle paylaşılması amaçlanmıştır.

***Anahtar Kelimeler:*** Fiksasyon, Ortopedi, Osteosentez, Pelvis, Radyografi.

*Copyright*

*This work is licensed under Creative Commons Attribution 4.0 International License*

[a] *mail: ilkersenn@yandex.com* *ORCID: 0000-0001-8288-4871*

*How to Cite:* Sen I(2021) Clinical and Radiological Evaluation of the Surgical Treatment Outcomes of Ilium Fractures in Cats: A Retrospective Study, Turkish Veterinary Journal, 7(2): 63-68

## Giriş

Pelvis kırıkları, küçük hayvan pratiğinde görülen tüm kırıkların en az %25'ini oluşturur ve bu nedenle köpek ve kedilerde travmatik yaralanmalarda önemli bir yer tutar (Harasen, 2007). Pelvis kırıkları genellikle trafik kazaları gibi ciddi travmaların sonucunda ortaya çıkar (Bouabdallah ve ark., 2020; Yurtal ve ark., 2022). Arka bölgeden travmaya maruz kalan hayvanlarda genellikle tek veya iki taraflı sakroiliak eklem luksasyonları, sakrum kırıkları ya da iliumda uzun, oblik kırıkları meydana gelir. Yan taraftan travmaya maruz kalan hayvanlarda ise caput femorisin acetabuluma doğru itilmesiyle ilium, pubis ve asetabulum kırıkları oluşabilir (Harasen, 2007). İlium kırıkları pelvis kırıklarının %18–46'sını oluşturur. Yapılan retrospektif bir çalışmada, kedilerde şiddetli travma sonrası meydana gelen pelvis kırıklarının yaklaşık %50'sinde ilium kırığı tespit edildiği, başka bir çalışmada ise pelvik lezyonu olan 34 kedinin 13'ünde (%38) ilium kırığı rapor edildiği bildirilmiştir. 103 kedide yapılan başka bir çalışmada, pelvik kırıkların %90'ının pelvisin ventral porsiyonunda meydana geldiği, bu kırıkların %60'ının ilium kırığı olduğu ve meydana gelen kırıkların %48,5'inde kırıklara ek sakroiliak luksasyonun da görüldüğü belirtilmiştir (Arıcan ve ark., 2022).

Pelvisin dikdörtgen yapısı, herhangi bir travmanın çoğunlukla çoklu kırıklarla sonuçlanmasına yol açar. Bununla birlikte, pelvis çevresindeki büyük kas grupları, kırıkların çoğuna doğal stabilite sağladığından bazı araştırmacılar; bazı

durumda konservatif tedavinin düşünülebileceğini öne sürmektedir. Her ne kadar ilium kırıkları meydana geldiğinde cerrahi müdahaleden kaçınmak amacıyla altı haftalık bir kafes istirahati önerilmişse de, kafes istirahatinin iyileşme süreçleriyle, cerrahi müdahale sonrası süreçleri karşılaştıran çalışmalarda kediler için cerrahi müdahalenin daha iyi sonuçlar sağladığı görüşü de çeşitli araştırmacılarca öne sürülmüştür (Grierson, 2019). Kırık fragmentlerinin pelvik kanala doğru deplasmanı, pelvik kanal daralmasına bağlı olarak konstipasyon ve megakolon ile sonuçlanabileceğinden pelvik kırıkların değerlendirilmesinde bu durum mutlaka göz önünde bulundurulmalıdır. Pelvik kanal darlığını gidermek amacıyla total kolektomi ile birlikte pelvisin osteotomisi de gerekebilir. Köpek ve kedilerde ilium kırıklarıyla ilişkili olguların %11'inde periferik sinir yaralanmalarının da eşlik ettiği bildirilmiştir. Özellikle kırık fragmentlerinin craniomedial yönde deplasmanı N.ischiadicus'un hasarına neden olabilmektedir (Arıcan ve ark., 2022; Sağlam & Yüksel Çalık, 2016).

Cerrahiye karar verme kriterlerinde; yaralanmanın üzerinden geçen süre, kırıkların vücut ağırlığını taşıyan ekseni etkileyip etkilemediği, nörolojik hasarın varlığı, pelvisin daralma derecesi ve ağrı düzeyi dikkate alınır. Eğer ischial, ilial ve pubik kırıklar aynı anda mevcutsa, mesane perforasyonu ve üretra rupturu ile periferik sinir hasarları sık görüldüğünden kapsamlı bir fiziksel muayene yapılmalıdır (Arıcan ve ark., 2022).

İlium kırıklarının fiksasyonu için Kirschner telleri, vidalar, interfragmenter serklaj, plak uygulaması veya bu tekniklerin kombinasyonları önerilmiştir. Kemik plak onarımı, cerrahi tedavinin en yaygın ve en başarılı yöntemidir (Meeson & Cor, 2011; Yurtal ve ark., 2022).

Bu çalışmada kedilerde görülen ilium kırıklarının cerrahi sağaltımının klinik ve radyolojik sonuçlarının klinisyen veteriner hekimlerle paylaşılması amaçlanmıştır.

## Materyal ve Yöntem

Çalışma materyalini arka ekstremitelerini kullanamama şikâyetiyle getirilen farklı ırk, yaş ve cinsiyetteki 23 kedi oluşturmuştur. Olgulara ait yaş, ırk, cinsiyet, lezyonun yönü ve kullanılan implantlara ait bilgiler Çizelge 1'de verilmiştir.

Çizelge 1. Olgulara ait yaş, ırk, cinsiyet, lezyonun yönü ve kullanılan implantlara dair bilgiler.

| Olgu no | Yaş | Irk | Cinsiyet | Lezyonun Yönü | Kullanılan İmplant |
|---|---|---|---|---|---|
| **1** | 1,5 | Melez | ♂ | Sağ | Serklaj |
| **2** | 7 ay | Ankara | ♂ | Sağ | Serklaj |
| **3** | 11 ay | Melez | ♀ | Sağ | Intramedullar Pin |
| **4** | 2 | Melez | ♀ | Sol | Intramedullar Pin |
| **5** | 1 | Melez | ♂ | Sağ | Plak |
| **6** | 1 | Melez | ♂ | Sol | Plak |
| **7** | 2 | Melez | ♀ | Sol | Serklaj |
| **8** | 2 | Melez | ♂ | Sol | Plak |
| **9** | 6 ay | Melez | ♀ | Sol | Plak |
| **10** | 3 | Melez | ♀ | Sol | Serklaj |
| **11** | 4 | Melez | ♂ | Sağ | Plak |
| **12** | 3 | Melez | ♀ | Sağ | Serklaj |
| **13** | 10 ay | Melez | ♂ | Sol | Intramedullar pin+Serklaj |
| **14** | 2,5 | Van | ♂ | Sağ | Plak+Serklaj |
| **15** | 1 | Melez | ♀ | Sağ | Plak |
| **16** | 8 ay | Melez | ♀ | Sol | Plak+Serklaj |
| **17** | 1 | Ankara | ♀ | Sağ | Intramedullar Pin |
| **18** | 1 | Melez | ♂ | Sol | Serklaj |
| **19** | 2,5 | Melez | ♂ | Sağ | Plak |
| **20** | 2 | Siyam | ♀ | Sağ | Plak |
| **21** | 4 ay | Melez | ♂ | Sol | Serklaj |
| **22** | 5 ay | Melez | ♀ | Sağ | Serklaj |
| **23** | 1,5 | Melez | ♂ | Sol | Intramedullar pin+Serklaj |

Olguların klinik muayene öncesinde hasta sahiplerinden ayrıntılı olarak anemnez alındı. Travma geçmişi 24 saatle sınırlı olan olguların sistemik klinik ve nörolojik muayeneleri yapılarak genel durumları travmatik şok yönünden değerlendirildi. Nörolojik muayeneler sırasında derin ağrı duyumu, kuyruk ağrı durumu, anal refleks, istemli idrar ve dışkı yapabilme gibi parametreler göz önüne alındı. Genel durumu iyi olan olguların sedasyonu sağlanarak, pelvisin bilateral pelvis ve latero-lateral (L/L) pozisyonda olmak üzere iki yönlü radyografileri alındı.

Alınan radyografilerin değerlendirilmesiyle lezyonun lokalizasyonu ve şekli saptanarak, uygulanacak sağaltım şekli, operasyon yöntemi ve kullanılacak implantlar belirlendi.

Klinik ve radyolojik muayeneleri yapılan ve muayeneler sonucunda ilium kırığı tespit edilen kedilere rutin şok tedavisi uygulandıktan sonra nörolojik muayenenin yanısıra, kan parametreleri de kontrol edilmiş ve olguların stabilize oldukları anlaşıldıktan sonra operasyon için randevu verilmiştir.

Kediler, anesteziden önce 8 saat süreyle aç ve 4 saat süreyle susuz bırakılmıştır. Cerrahi işlemler genel anestezi altında gerçekleştirilmiştir. Sedasyon amacıyla, preoperatif analjezi için 80 µg/kg IM (Domitor®, Orion Pharma, Finlandiya), 0,4 mg/kg SC butorfanol (Butomidor® 10 mg/ml, Richter-Pharma, Avusturya) ve 5 mg/kg IM ketamin (Ketasol®, Richter-Pharma) uygulanmıştır. İndüksiyon için 1,5–3 mg/kg dozunda propofol (Propofol-Lipuro %1, B Braun) intravenöz olarak

uygulanmış, ardından hasta entübe edilmiş ve idame için izofluran (Isoflurane 100 ml, Adeka İlaç, Türkiye) kullanılmıştır.

Hayvanlar lateral yatış pozisyonunda operasyon masasına sabitlenmiş, ilgili bölgenin tüyleri uzaklaştırıldıktan ve operasyon bölgesine asepsi antisepsi uygulandıktan sonra bölge steril cerrahi örtülerle sınırlandırılmıştır.

Deri ensizyonu, iliak kristanın merkezinden başlayarak trochanter majorün caudal ve distalinde sonlanacak şekilde yapılmıştır. Caudalde, M. gluteus superficialis ile M. tensor fasciae latae'nın kısa parçası arasındaki intermusküler septum ortaya çıkarılmıştır. Ensizyon, cranialde M. tensor fasciae latae ile M. gluteus medius, caudalde ise M. tensor fasciae latae ile M. gluteus superficialis'in ayrılmasına devam edilmiştir. Orta ve derin gluteal kaslar arasındaki diseksiyonla ilium açığa çıkarılmış ve kırığın ekspozisyonu sağlanmıştır. İliak kanattan gluteal kasların yapışma bölgeleri, ek ekspozisyon sağlamak için kesilmiştir. Bu yaklaşım, ilium gövdesinin yanı sıra iliak kanada ulaşmayı sağlamış ve acetabulumun cranial kısmında sonlanmıştır. Acetabulumun dorsalini aşan caudal ilium kırıklarında, lateral yaklaşım, koksofemoral ekleme yapılan dorsal cerrahi yaklaşım ile kombine edilmiştir. Daha sonrasında uygulanması planlanan implantlara göre hazırlıklar yapılarak, kemik fragmentlerinin fiksasyonu gerçekleştirildi.

Postoperatif olarak analjezi, 0,2 mg/kg dozda SC yolla uygulanan meloksikam (Maxicam®, Sanovel, Türkiye) ile sağlandı. Gerekli olgularda postoperatif 3. güne kadar mide koruyucu preparatlarla kombine olarak analjezi uygulamasına devam edildi.

Bütün hastalara antibiyoterapi için 25 mg/kg dozda oral yolla amoksisilin klavulanik asit (Amoksilav BID, İlsan, Türkiye) 7 gün süreyle verildi. İlgili ekstremiteye uygulanan yumuşak bandajın 10 gün süreyle korunması istendi. Bütün hasta sahipleri, hayvanlarına en az 15 gün boyunca hareket kısıtlaması uygulamaları konusunda uyarıldı. Son kontroller için postoperatif 30. günde tekrar gelmeleri gerektiği belirtildi.

Postoperatif 10. günde hasta sahibi ve hasta çağırılarak operasyon sonrası uygulanan sargılar uzaklaştırıldı. Operasyon bölgesinde yara iyileşmesi kontrol edilerek uygulanan dikişler alındı. Bunun dışında postoperatif 30. günde de hasta sahipleri kontrole çağırılarak klinik ve radyolojik muayeneleri gerçekleştirildi.

## Bulgular ve Tartışma

Çalışmada değerlendirilen 23 olgunun ırk dağılımı 19'u (Olgu no 1, 3, 4, 5, 6, 7, 8, 9, 10, 11, 12, 13, 15, 16, 18, 19, 21, 22, 23) melez ırk, 2'si (Olgu no 2, 17) Ankara, 1'i (Olgu no 14) Van, 1'i (Olgu no 20) de Siyam ırkı; 12'si erkek (Olgu no 1, 2, 5, 6, 8, 11, 13, 14, 18, 19, 21, 23), 11'i dişi (Olgu no 3, 4, 7, 9, 10, 12, 15, 16, 17, 20, 22) olarak belirlenmiştir. Olgulardan 12' sinde (Olgu no 1, 2, 3, 5, 11, 12, 14, 15, 17, 19, 20, 22) sağ, 11'inde (Olgu no 4, 6, 7, 8, 9, 10, 13, 16, 18 21, 23) sol iliumda lezyon tespit edilmiş ve bu lezyonların 8'i (Olgu no 1, 2, 7, 10, 12, 18, 21, 22) serklaj teli, 3'ü (Olgu no 3, 4, 17) intramedullar pin, 8'i (Olgu no 5, 6, 8, 9, 11, 15, 19, 20) plak, 2'si (Olgu no 13 ve 23) intramedullar pin ve serklaj teli kombinasyonu ve 2'si (Olgu no 14 ve 16) plak ve serklaj teli kombinasyonu kullanılarak tedavi edilmiştir.

Olgular postoperatif 10. ve 30. günde kontrole çağırıldı. Postoperatif 10. günde operasyon yarasının korunması amacıyla uygulanan sargılar çıkarılarak ilgili bölge kontrol edildi. Daha sonrasında dikişler uzaklaştırıldı. Olguların tamamında yara hattının iyileştiği gözlendi. Ayrıca olguların hiçbirinde nörolojik bir defisite rastlanmadı. İlium kırığının intramedullar pin ve serklaj teli kombinasyonu yanında eksizyon artroplasti uygulaması ile sağaltımı yapılan olgu no 23'de orta derecede topallık gözlenirken, olgu no 2, 12 ve 18'de hafif derece topallık tespit edildi. Geriye kalan olguların tamamında herhangi bir topallık ve komplikasyon bulgusuna rastlanmadı.

Postoperatif 30. gün yapılan kontrollerde ise olguların tamamında klinik iyileşme sağlandığı görülmüştür. Olgu no 3, 10, 15 ve 23'e ait radyografiler ve intraoperatif görüntüler Resim 1, 2, 3 ve 4'te verilmiştir.

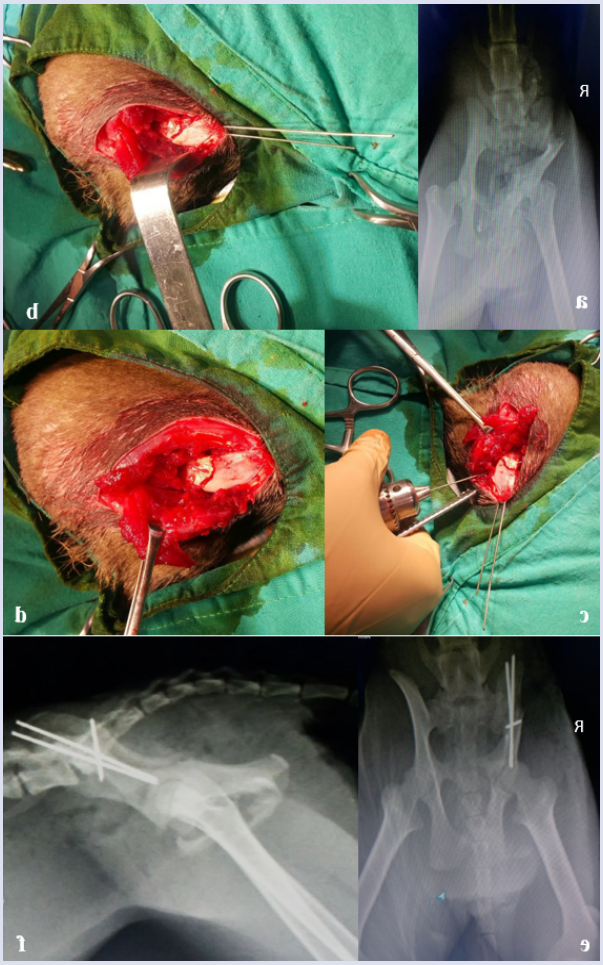

Resim 1. Olgu no 3'e ait a) preoperatif bilateral pelvis, b, c ve d) intraoperatif, e) postoperatif 10. gün bilateral pelvis ve f) postoeratif 30. gün radyografi görüntüleri.

*Figure 1. Radiographic images of Case No. 3: (a) preoperative bilateral pelvis; (b, c, and d) intraoperative; (e) postoperative day 10 bilateral pelvis; and (f) postoperative day 30.*

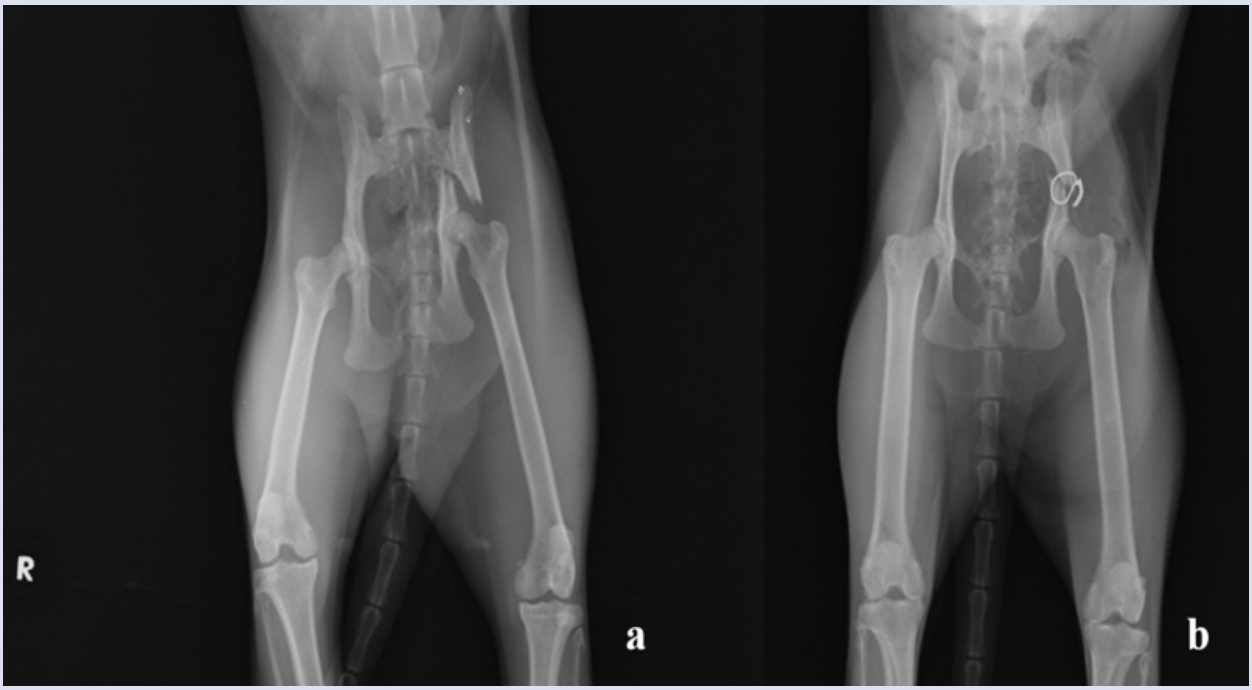


Resim 2. Olgu no 10'a ait a) preopertatif bilateral pelvis, b) postoperatif 10. gün bilateral pelvis radyografileri.
*Figure 2. Radiographs of Case no. 10: (a) preoperative bilateral pelvis, (b) postoperative day 10 bilateral pelvis radiographs.*

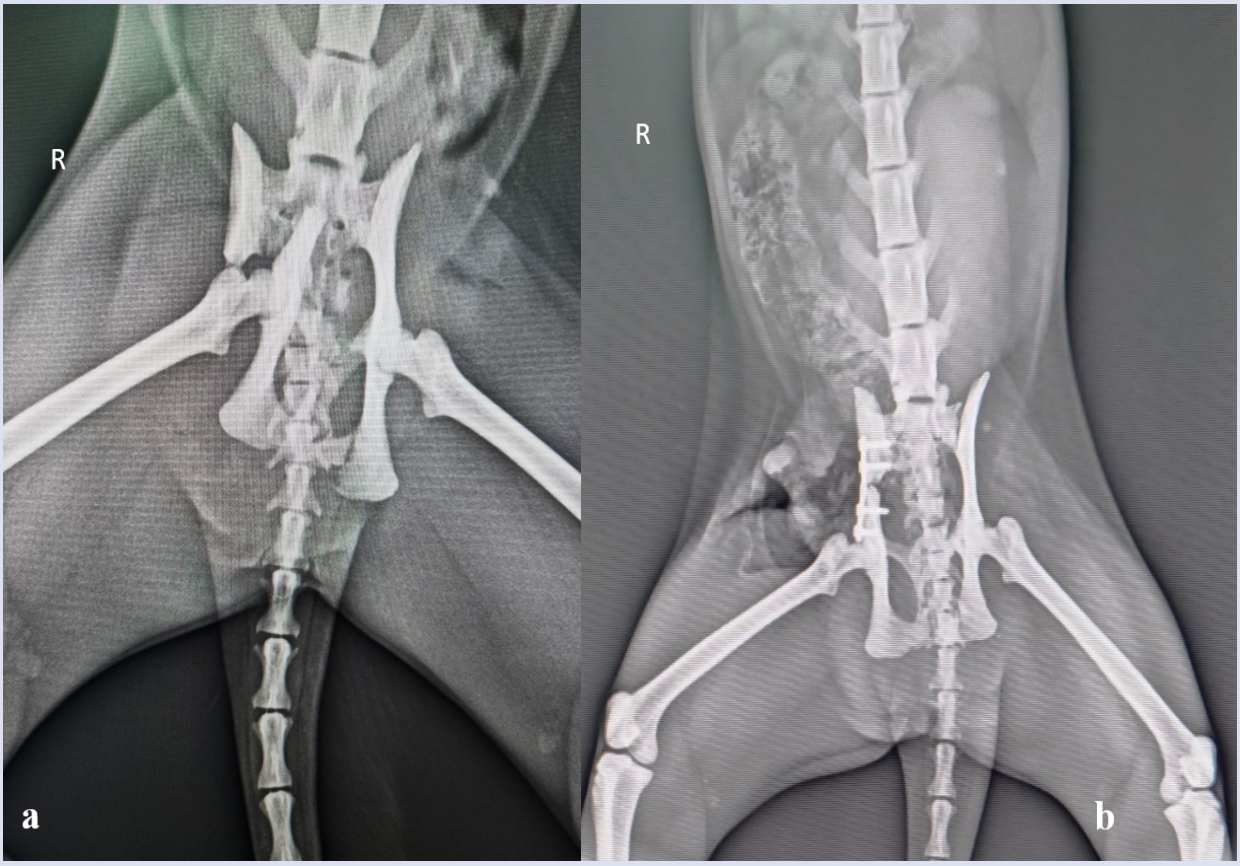


Resim 3. Olgu no 15'e ait a) preoperatif bilateral pelvis ve b) postoperatif 0. gün bilateral pelvis radyografileri.
*Figure 3. Radiographs of Case no. 15: (a) preoperative bilateral pelvis and (b) postoperative day 0 bilateral pelvis radiographs.*

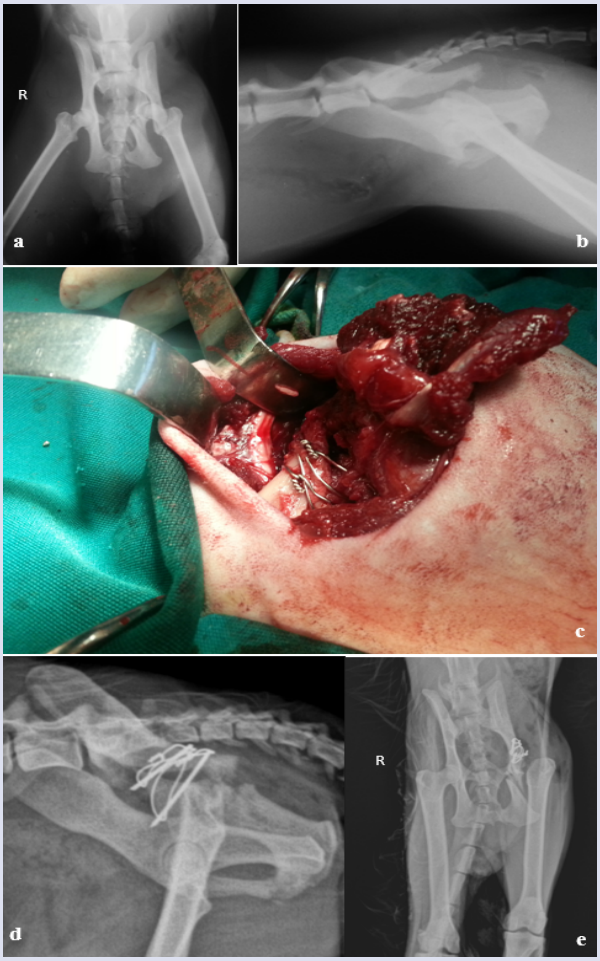


Resim 4. Olgu no 23'e ait a) preoperatif bilateral pelvis, b) preoperatif laterolateral radyografileri, c) intraoperatif, d) postoperatif 10. gün laterolateral ve e) postoperatif 10. gün bilateral pelvis radyografik görüntüleri.

*Figure 4. Radiographic images of Case no. 23: (a) preoperative bilateral pelvis, (b) preoperative laterolateral radiographs, (c) intraoperative, (d) postoperative day 10 laterolateral, and (e) postoperative day 10 bilateral pelvis radiographic images.*

Pelvisi etkileyen kırıklarda, kırık uçlarının minimal deplase olduğu veya stabil seyrettiği, kırıkların hayati bir yapıyı ya da vücut fonksiyonunu etkilemediği olgularda, altı haftalık kafes istirahati uygun analjezi ile birlikte uygun bir konservatif tedavi yöntemi olarak bildirilmiştir. Analjezi seçimi, travmanın ve lezyonun derecesine ve hastanın genel durumuna bağlıdır. En yaygın olarak non-steroidal antiinflamatuvarlar (NSAID'ler) 10–14 gün süreyle uygulanır; ek analjezi gerektiğinde oral buprenorfin eklenebilir. Hayvanın aktivitesini kısıtlamak önemlidir, ancak düzenli idrar ve dışkılama yapabilmesi için yeterli serbestlik de sağlanmalıdır. Kafes istirahati, günde iki ila üç kez 10 dakikalık kontrollü aktivite dönemlerini içerebilir. Ayrıca, özellikle hayvan hareket edemiyorsa, dekübitus yaralarının gelişmesini önlemek için uygun yatak malzemesi kullanılmalıdır (Miller, 2002; Grierson, 2019).

Çalışmada ilium kırığı meydana gelmiş 23 kedi değerlendirilmiştir. Meydana gelen ilium kırıklarının tamamı cerrahi müdahale ile sağaltılmıştır. Olguların tamamının postoperatif 30. güne kadar klinik takibi yapılmıştır. Takibi yapılan olguların hiçbirinde herhangi bir komplikasyona rastlanmamış ve postoperatif 30. günde olguların tamamında klinik iyileşme elde edilmiştir. Analjezik olarak postoperatif dönemde meloksikam kullanılmış olup analjezi uygulamasına mide koruyucu preparatlarla kombine olarak en fazla 3 gün devam edilmiştir. Postoperatif 10. gün kontrollerinde hiçbir olguda analjezi uygulamasının devamına gerek olmadığı anlaşılmıştır. Operasyon sonrası her ne kadar hareket kısıtlaması önerisinde bulunulsa da kırık hattının stabilizasyonundan kaynaklı olarak olgularda hareket etme isteği artmış ve buna bağlı olarak olguların hiçbirinde dekübitus yaralarına rastlanmamıştır.

Pelvik travma olgularında pulmoner kontüzyon, pnömotoraks, hemotoraks, kaburga kırıkları, diyafram hernisi ve miyokardiyal yaralanma gibi eşlik eden komplikasyonlar görülebilir. (Miller, 2002; Grierson, 2019).

Çalışmada yer alan yirmi üç olgu, hastalar stabilize edildikten sonra opere edilmiştir. Olguların rutin şok tedavisinden sonra durumları değerlendirilmiştir. Rutin kan analizleri yapılmış ve operasyona uygun oldukları anlaşıldıktan sonra operasyon için randevuları verilmiştir. Olguların hiçbirinde intraoperatif ve postoperatif komplikasyonla karşılaşılmamış ve güvenle anestezinden uyandırılmıştır.

Kediler ve köpeklerde ilium gövde kırıklarının tedavisinde lateral DCP veya rekonstrüksiyon plaklarının kullanıldığı çalışmalarda, implant başarısızlığına bağlı komplikasyonlar bildirilmiştir (Hamilton ve ark., 2009; Schmierer ve ark., 2015). Lateral plak uygulamasında en sık görülen komplikasyon vida gevşemesidir (Breshears ve ark., 2004; Hamilton ve ark., 2009). Bu durum, hemipelvik kanal genişliğinin lateromedial planda daralmasına bağlanmaktadır. Yapılan bir çalışmada, 21 kediden 13'üne lateral plak uygulanmış ve dört ila altı hafta içinde çekilen radyografilerde vida gevşemesi tespit edilmiştir. Ayrıca, 21 kediden altısında pelvik kanal daralması, beşinde ise tekrarlayan konstipasyon semptomları gözlenmiştir (Hamilton ve ark., 2009). Başka bir çalışmada ise; kedilerde ilium kırıklarının tedavisinde kilitli ve kilitsiz implantlarda vida gevşemesi insidansını karşılaştırmıştır. Kilitli plaklarda vida gevşemesi insidansı %4 iken, kilitsiz plaklarda bu oran %50 bulunmuştur (Schmierer ve ark. 2015).

Çalışmada yer alan 23 olgunun 8'i (Olgu no 5, 6, 8, 9, 11, 15, 19, 20) plak ve 2'si (Olgu no 14 ve 16) plak ve serklaj teli kombinasyonu ile sağaltılmıştır. Kırık hattının fiksasyonu için kullanılan plaklar lateralden uygulanmıştır. Lateral yaklaşımla uygulanan plak ile fiksasyon tekniği uygulanan toplam 10 olgunun klinik takip süresi boyunca hiçbirinde vida gevşemesi ve başka herhangi bir komplikasyonla karşılaşılmamıştır. Çalışmadan elde edilen verilerle literatür veriler örtüşmemektedir.

İlium kırıklarının %70'ine kadar lezyona nörolojik hasar eşlik edebilmektedir. Nörolojik muayenede saptanan bulgular arasında arka ekstremitelerde duyu kaybı (%33,3) yer almaktadır. Bu tür yaralanmalarda en sık etkilenen sinirler pudendal, koksigeal ve sakrokoksigeal sinirlerdir. Önceki bir çalışmada, pelvik kırıklı kedilerin %13'ünde N. ischiadicus hasarı bildirilmiştir (Meeson ve Geddes, 2017). Nörolojik defisit varlığında kedilerde idrar ve dışkı yapamama sık görülür. Anal refleksin varlığı, idrar fonksiyonunun yeniden kazanılabileceğini göstermektedir. Kuyruk ağrısı testinin pozitif olması, 48 saat içinde istemli idrar yapmanın tekrar gerçekleşeceğini göstermektedir. Testin negatif olması durumunda ise vakaların yalnızca %60'ında iyileşme gözlenmiştir (Tatton ve ark., 2009).

Çalışmaya dâhil edilen olguların tamamında rutin olarak klinik ve radyolojik muayene yapılmış ve klinik muayeneler esnasında nörolojik değerlendirmeler de gerçekleştirilmiştir. Klinik ve nörolojik muayene bulgularına göre, hiçbir olguda kalıcı sinir hasarı saptanmamıştır. Olguların tamamında derin ağrı duyumu, kuyruk ağrı testi, anal refleks, istemli dışkı ve idrar yapma bulguları pozitif olarak değerlendirilmiştir. Postoperatif süreçte yapılan klinik ve radyolojik muayeneler sonucunda da nörolojik olarak herhangi bir defisit bulgusuna rastlanmamıştır. Bu nedenle çalışmadan elde edilen verilen literatür verilerle paralellik göstermemektedir.

İliak kanatın lateralde içbükey bir yüzeyi vardır ve bu durum vidaların mediale doğru açılanma eğilimine yol açabilir. Sacral pleksusa iatrojenik hasar verme riski nedeniyle bu durumdan kaçınılmalıdır (Sorrel ve ark., 2009).

Literatürde bahsedilen komplikasyona rastlanmamış ve postoperatif dönemde olguların hiçbirinde nörolojik fonksiyonda herhangi bir bozulma gözlenmemiştir.

## Sonuç

Kedilerde ilium kırıkları trafik kazası, yüksekten düşme ve direkt travmalar gibi sebeplerden dolayı veteriner cerrahide sıklıkla karşılaşılan lezyonlardandır. İlium kırıklarında, kırık fragmentleri arasında deplasman ve pelvik çatıda daralma yoksa, bazı araştırmacılar tedavi yöntemi olarak konservatif tedavinin önerilebileceğini bildirmişlerdir. Bu çalışmada elde edilen verilen dikkate alındığında, ilium kırıklarında düşük komplikasyon, yüksek başarı oranı ve hızlı bir klinik iyileşme sağlayabilmesi nedeniyle doğru teknikle, dikkatle yapılan cerrahi sağaltımın faydalı olabileceği sonucuna varılmıştır.

## Çıkar Çatışması

Yazar çıkar çatışması olmadığını beyan etmektedir.

## Kaynaklar


Arıcan, M., Zamirbekova, N., Uzunlu, E., Ozdil, B., & Gümüş, F. (2022). A Comparison of Clinical and Radiological Outcomes of Different Anatomical Regions Plate osteosynthesis in Cats with Body of Ilium Fractures. Journal of the Hellenic Veterinary Medical Society, 73(2), 3979–3988. https://doi.org/10.12681/jhvms.25653

Bouabdallah, R., Meghiref, F., Azzag, N., Benmohand, C., Zenad, W., & Rebouh, M. (2020). Conservative management of pelvic fractures in dogs and cats in Algiers: Incidence and long-term clinical outcomes. Veterinary World, 13(11), 2416-2421. https://doi.org/10.14202/vetworld.2020.2416-2421.

Denny, H. R., & Butterworth, S. J. (2000). A Guide to Canine and Feline Orthopedic Surgery, 4th ed. Oxford: Blackwell Sci, 441–454, ABD.

Grierson, J. (2019). Dealing with pelvic fractures in cats. In practice Companion AnimPrac, 41, 106-14. doi:10.1136/inp.l1203

Hamilton, M.H., Evans, D.A., & Langley-Hobbs, S.J. (2009). Feline ilial fractures: assessment of screw loosening and pelvic canal narrowing after lateral plating. Vet Surg, 38, 326-333. doi: 10.1111/j.1532-950X.2009.00500.x

Harasen G. Pelvic fractures. Can Vet J. 2007 Apr;48(4):427-8. PMID: 17494373; PMCID: PMC1831511.

Meeson, R., & Cor, S. (2011). Management of pelvic trauma. Neurological damage, urinary tractdisruption and pelvic fractures. Journal of Feline Medicine and Surgery, 13, 347–361. https://doi.org/10.1016/j.jfms.2011.03.011.

Meeson, R.L., & Geddes, A.T. (2017). Management and long term outcome of pelvic fractures: a retrospectivestudy of 43 cats. J Felıne Med Surg, 19, 36-41. doi:10.1177/1098612X15606958

Miller, A. (2002). Decision making in the management of pelvic fractures in small animals. In practice Comp AnımPract, 24, 54-61. doi: 10.1136/inpract.24.2.54

Sağlam, M., & Yükse Çalık, E. (2016). Clinical and radiological evoluation of traumatic lesions on the pelvis and hip joint in cats. Vet Hekim Der Derg, 87 (1), 34-43.

Schmierer, P.A., Kircher, P.R., Hartnack, S., & Knell, S.C. (2015). Screw loosening and pelvic canal narrowing after lateral plating of feline ilial fractures with locking and nonlocking plates. Vet Surg, 44, 900-904. doi: 10.1111/vsu.12367

Sorrel, J., Langley-Hobbs, R. L., Meeson, M. H., Hamilton, H.R., & Karla, L. (2009). Feline Ilial Fractures: A Prospective Study of Dorsal Plating and Comparison with Lateral Plating. Veterinary Surgery, 38, 334–342. doi:10.1111/j.1532-950X.2009.00501.x

Yurtal, Z., Deveci, M. Z. Y., Alakuş, İ., Kırgız, Ö., Alakuş, H., İşler, C. T., & Altuğ, M. E. (2022). Prevalence of pelvic fractures in cat and dogs: A retrospective study in 183 cases (2016-2020). J Adv VetBio Sci Tech, 7 (1), 109-114. https://doi.org/10.31797/vetbio.98113