

Hipotonik İnfant: Klinik Ve Etiyolojik Değerlendirme

HYPOTONIC INFANT: CLINICAL AND ETIOLOGICAL EVALUATION

Erhan BAYRAM, Uluç YİŞ, Semra HIZ KURUL

Dokuz Eylül Üniversitesi Tıp Fakültesi, Çocuk Sağlığı Ve Hastalıkları Anabilim Dalı, Çocuk Nöroloji Bilim Dalı

ÖZET

Pediyatri hekimlerinin özellikle yenidoğan döneminde sık karşılaştığı klinik tablolardan biriside hipotonidir. Hipotoniye santral (beyin, beyin sapı ve servikal spinal bileşke) ve periferik hipotoni (ön boynuz hücreleri, periferik sinirler, nöromuskuler bileşke ve kaslar) olarak sınıflamak mümkündür. Ancak santral ve/veya periferik sinir sistemini etkileyebilen bazı multisistemik hastalıklar da klinik olarak hipotoni ile karşımıza çıkabilmektedirler. Hipotoniye neden olan durumların ortaya çıkartılmasında, nöroloji, genetik ve metabolizma bölümlerini içeren multidisipliner yaklaşım gereklidir. Bu derlemede hipotoniye klinik yaklaşım ve sık görülen hipotoni nedenleri tartışılacaktır.

Anahtar sözcükler: Hipotoni, infant, etiyoloji

SUMMARY

Hypotonia is one of the frequent clinical finding that the pediatricians detected, especially in neonatal period. Hypotonia could be classified as central (brain, brainstem and cervical spinal junction) and peripheral hypotonia (anterior horn cells, peripheral nerves, neuromuscular junction and muscles). However, multisystemic diseases that can affect central and/or peripheral nervous system may prove to a clinical hypotonia. Multidisciplinary approach is essential to detect the situations that can cause hypotonia, including neurology, genetic and metabolic disorders departments. In this study, the causes and the clinical approach to hypotonia were reviewed.

Key words: Hypotonia, infancy, etiology

Erhan BAYRAM
Dokuz Eylül Üniversitesi
Tıp Fakültesi
Çocuk Sağlığı Ve Hastalıkları AD
Çocuk Nöroloji BD

Başlıca santral sinir sistemi anormallikleri, nöropatiler, nöromuskuler bileşke hastalıkları ve miyopatiler olmak üzere, çok sayıda etiyolojik nedene bağlı olarak hipotoni görülebilmektedir. Periferik ve/veya santral sinir sistemini tutan primer patolojiler, metabolik ve genetik hastalıklar gibi sekonder nedenler sıklıkla yenidoğan döneminde olmak üzere çocukluk çağında görülen hipotoni nedenleridir.

Hipotonik infant etiyolojisinin aydınlatılabilmesi için öncelikle detaylı bir gebelik ve doğum öyküsü alınmalı,

aile öyküsü iyi sorgulanmalıdır. Özellikle diğer aile bireylerinde hipotoni, kas güçsüzlüğü, anne-baba akrabalığı, genetik ve metabolik hastalık varlığı araştırılmalıdır. Polihidroamniyoz ve/veya fetal hareketlerin az olması periferik kökenli nedenleri öncelikle düşündürmelidir. Birdi ve ark. nın yapmış olduğu çalışmada hipotonik infantların %46'sında destekleyici aile öyküsü olduğu saptanmıştır (1).

Hipotoniye tanusal yaklaşımda en önemli aşamayı fizik

muayene oluşturmaktadır. Fizik muayene bulgularına göre hipotoni nedeninin santral mi yoksa periferik mi olduğu konusunda fikir edinilebilmektedir (2). Derin Tendon Reflekslerinin (DTR) artmış olması, yerçekimine karşı hareketlerin varlığı santral kökenli hipotoniye desteklemektedir. DTR'lerin azalması ya da alınmaması, yer çekimine karşı hareketlerin olmayışı, paralizik bir postür, fasikülasyon, yüz ve diyafram kaslarının tutulması ise periferik nedenli hipotoniye düşündürmelidir (3,4).

Hipotonik infantın tanısında çok önemli yer tutan Elektroensefalografi (EEG), Manyetik Rezonans Görüntüleme (MRG), Elektromyografi (EMG), kas biyopsisi ve genetik çalışmalara rağmen altta yatabilen bazı hastalıklar saptanamamakta ve idiopatik hipotoni olarak tanımlanmaktadır (5,6).

Yapılan çalışmalarda hipotonik infantın etiyolojisinde santral kökenli nedenler %66-88 olarak saptanmıştır (7,8). Hipoksik ya da hemorajik beyin lezyonları olguların 1/3-1/4'ünde saptanan nedendir (7,9). Hipoksik ya da hemorajik beyin lezyonları, neonatal hipotoninin etiyolojisinde önemli bir yer tutmakla birlikte, neonatal hipotoniye bağlı olarak da gelişebilecekleri unutulmamalıdır (8,10). Periferik nedenli hipotoni ise olguların 1/3'ünde görülmektedir (9,10). Periferik kökenli hipotoni nedenlerinin yaklaşık %50'sini Spinal Musküler Atrofi (SMA) ve musküler distrofiler oluşturmaktadır (8,9). Konjenital musküler distrofiler ve glikolizasyon defekti hastalarında hem santral hemde periferik etkilenme görülebilmektedir (11,12).

Preterm doğanlar, fetal ilaç maruziyeti ya da akut infeksiyöz hastalıklarda da geçici hipotoni görülebilmektedir (13,14). Bu nedenle hipotonik infantın multidisipliner olarak değerlendirilmesi, bazı tanı ve tedavi yanlışlıklarını da önleyecektir (Şekil 1) (15).

KLİNİK DEĞERLENDİRME

Bütün gelişmiş nörofizyolojik, görüntüleme, metabolik, moleküler ve genetik tekniklere rağmen hipotonik infantın tanısal değerlendirmesinde esas olan fizik muayenedir. Birdi ve ark. nın 89 infantı kapsayan çalışmasında olguların %40'ında tanı fizik muayene bulguları ile konulmuştur (1).

Hipotonik infantın fizik incelemesinde nörolojik mu-

yene ile birlikte diğer sistemik muayenelerin de yapılması esastır. Ağırlık, boy ve baş çevresi persantilleri kontrol edilmelidir. Olgunun kardiyak, solunum ve batin muayene bulgularının yanı sıra, eşlik edebilen dismorfik bulguları kayıt edilmelidir. Ekstremitelerde asimetri, atrofi, hipertrofi, eklem laksitesi ve kontraktürlerin varlığı araştırılmalıdır. Derin tendon refleksleri, 33. haftadan itibaren alınmaya başlanır. Biceps, triceps, patella ve kuadriseps reflekslerine bakılmalıdır. Reflekslerin alınmaması ya da zayıf alınması durumunda alt motor nöron, ön boynuz, sinir kas kavşağı ve kaslarda, artmış olduğu durumlarda ise üst motor nöronlarda patoloji olabileceği düşünülmelidir. Kasın pasif harekete karşı gösterdiği direnç 'tonus', bu dirençteki azalma da 'hipotoni' olarak adlandırılmaktadır. Klinik olarak 2 tip tonus vardır: fazik ve postural tonus. Fazik tonus ekstremitenin hareketlere karşı pasif direncidir. Postural tonus ise aksiyel kasların, pasif hareketlere karşı direncidir. Yenidoğanda kas tonusunun değerlendirilmesi amacıyla uygulanan birçok manevra tekniği vardır ve uygulayan hekimin tecrübesi hipotoni tanısında önemlidir. Bu manevralar:

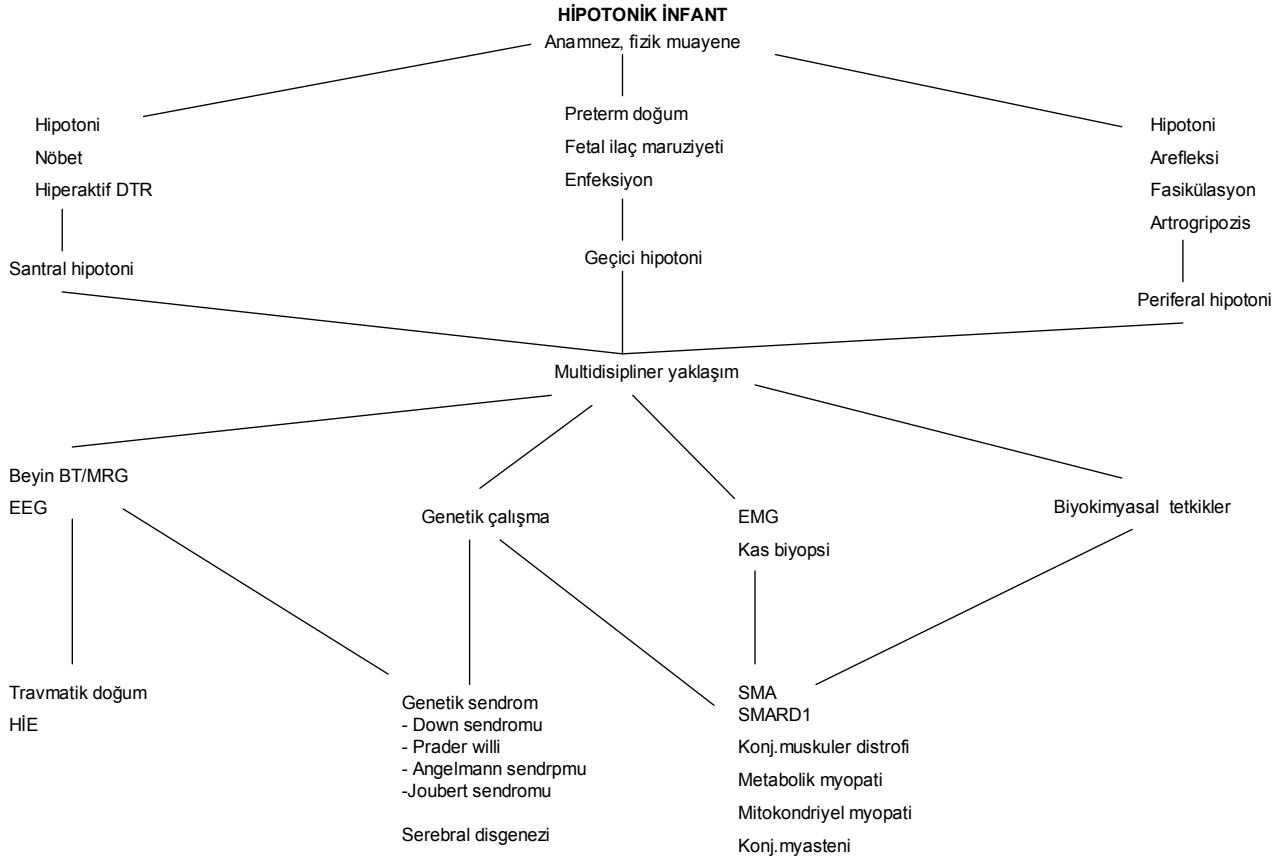
- **Ventral suspansiyon:** İnfant göğüs ve karın hizasından yere paralel olarak tutulur, baş, sırt ve ekstremiteler gözlenir. İlk altı haftada kol ve bacaklar gevşek bir şekilde aşağıya sarkar, ancak yine de bir tonusu vardır. 6-16. haftalarda baş omuzla aynı hizaya getirilebilmektedir. Hipotonik infantlarda, baş, boyun gövde çizgisi üzerine kaldırılamaz ve vücut 'U' şeklini alır (Resim 1a).

- **Aksiller suspansiyon:** İnfant koltuk altından tutularak kaldırılır. Hipotonik infantların, tonus kaybına bağlı olarak elden kaydığı görülür (Resim 1b).

- **Eşarp işareti:** Sirtüstü yatar pozisyonda, infantın bir elinden tutularak vücudun diğer tarafına mümkün olduğunca çekilir. Normalde, dirsek gövde orta hattını geçmez ama hipotonik infantta vücudun karşı tarafına kolayca geçer (Resim 1c).

- **Traksiyon:** Supin pozisyonda yatan infantın elbiklerinden tutularak yavaşça oturur pozisyona getirilmeye çalışılır. Bu sırada sırt, baş ve ekstremitelerin konumuna bakılır. Bu manevra ile özellikle baş ve boyun kasları test edilmiş olur. İlk altı haftada kollar hafif fleksiyonda olup, baş geriye doğrudur. 6-12 hafta arasında baş

ve ayaklar belirli bir fleksiyon şeklini korumaya çalışırlar (Resim 1d).



Şekil. Hipotonik infanta yaklaşım

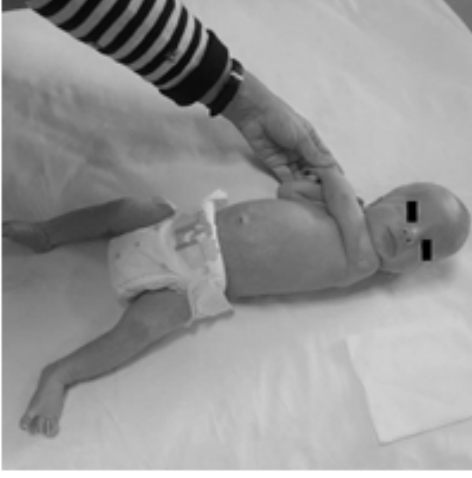*Prasad AN, Prasad C. The floppy infant: contribution of genetic and metabolic disorders. *Brain Dev* 2003;25:457-76



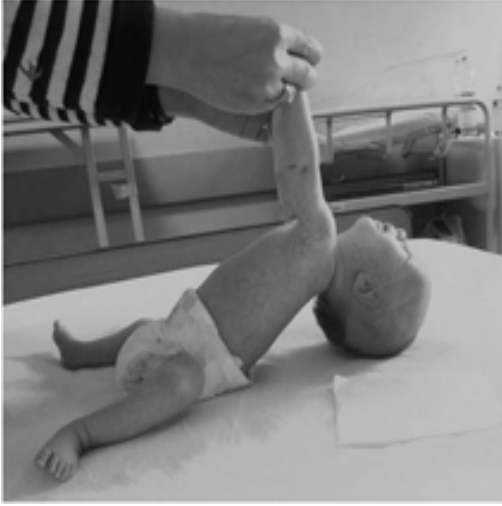Resim 1a. Ventral suspansiyon



Resim 1b. Aksiler suspansiyon



Resim 1c. Eşarp işareti



Resim 1d. Traksiyon

LABORATUVAR

Anamnez ve fizik muayene bulgularına göre santral ya da periferel kökenli hipotoni düşünülen olgularda, etiyolojik nedenin ortaya konulmasında laboratuvar incelemeleri oldukça yardımcıdır. Kreatinin fosfokinaz, amonyak, ürik asit, lipidler, laktat, pirüvat, idrar ve kan aminoasitleri, tandem mass, idrar organik asitleri, çok uzun zincirli yağ asitleri, transferin izoelektrik foküsleme gibi laboratuvar çalışmaları, hastanın klinik ve laboratuvar özelliklerine göre planlanabilir. Santral hipotoni düşünülen

olgularda öncelikle önerilen kromozom analizi ve kranial görüntüleme yapılmasıdır (15). Kromozom analizi ile duplikasyon, delesyon ve Down sendromu gibi trizomiler tespit edilebilecektir. Klinik olarak şüphelenilen spinal muskuler atrofi veya miyotonik distrofi gibi hastalıklarda ise direkt olarak mutasyon analizinin bakılması tanıyı kesinleştirebilecektir. Kranial yapıların bilgisayarlı tomografi ya da manyetik rezonans ile görüntülenmesi ise serebrum ya da serebellumun yapısal malformasyonlarının belirleyerek ya da beyaz cevher, bazal ganglionlar ve beyin sapındaki anormal sinyal değişiklikleri tespit ederek tanıya katkıda bulunacaktır.

Periferel hipotoni düşünülen olgularda, her ne kadar infant ve erken süt çocukluğu döneminde teknik nedenlerden dolayı uygulanması, yorumlanması ve güvenilirliği düşük olsa da EMG ayırıcı tanının yapılmasında son derece önemlidir (16). Lezyonun lokalizasyonu, miyopatik ya da nöropatik bulguların tespit edilebilmesi, fibrilasyon potansiyellerinin varlığı, sinir iletim hızı anormallikleri ve motor ünite potansiyellerindeki amplitüd ve konfigürasyon anormallikleri, SMA, herediter sensörimotor nöropatiler, konjenital myasteni, infantil botulizm ve muskuler distrofi gibi birçok hastalığın tanısına katkıda bulunmaktadır.

Genetik ve elektrofizyolojik çalışmalar ile tanıdan şüphe duyulan durumlarda diğer bir yardımcı laboratuvar yöntemi de kas biyopsisi yapılmasıdır. Özel immünohistokimyasal boyalar ve elektronmikroskopi kullanılarak, konjenital muskuler distrofiler, metabolik miyopatiler, mitokondriyel miyopatiler, yapısal miyopatiler gibi kas tutulumu olan hastalıkların tanısına yardımcı olabilmektedir.

HİPOTONİ NEDENLERİ

Hipotoni, etiyolojik nedene ve patolojinin lokalizasyonuna göre 2'ye ayrılır (Tablo):

- 1- Santral hipotoni
- 2- Periferel hipotoni

1- Santral Hipotoni

Erken dönemlerde kas gücünün genellikle korunduğu, non-paralitık grubu oluşturmaktadır. DTR'lerin canlı olması, nöbet öyküsü ve eşlik eden dismorfik bulgular santral nedenli hipotoniye düşündürmektedir.

Tablo. Hipotonik infantta ayırıcı tanı

Santral Hipotoni	DTR normal/artmış Beyin sapı Sendromik hipotoni	Beyin Serebral disgenezi	Sistemik hastalık
Periferal Hipotoni	DTR azalmış/yok	Ön boynuz motor hücreleri Periferal sinirler Nöromuskuler bileşke Kas	SMA SMARD1 HMSN SIANR Konjenital myasteni Geçici myasteni İnfanıl botulizm Konjenital muskuler distrofi Metabolik miyopati Mitokondriyel miyopati Konjenital miyopati

1.1 Sistemik hastalık: Konjestif kalp yetmezliği, siyanotik kalp hastalığı, sepsis, konjenital hipotiroidi ya da respiratuvar distres sendromunda hipotoni gelişmektedir. Buna ilave olarak, genetik ya da metabolik nedenlere bağlı gelişen sistemik hastalıklarda, santral sinir sisteminin etkilenmesine bağlı olarak hipotoni görülebilmektedir. Serebrohepatorenal sendrom gibi peroksizomal hastalıklar, GM1 gangliosidozlar, Tay Sachs, Sandhoff gibi GM2 gangliosidoz hastalıkları, Canavan hastalığı ve glutarik asidüriler de hipotoni sıklıdır. Beyin MRG incelemelerinde beyaz cevherde T2 sinyal artışları, serebral atrofi, megalensefali, subkortikal kistler ve MR spektroskopisinde N-asetil aspartik asit ve laktat gibi metabolitlerin artışı saptanabilmektedir. Klinik, laboratuvar ve radyolojik bulgulara göre düşünülen tanıya yönelik yapılan genetik incelemeler ile kesin tanı konulabilmektedir.

1.2 Sendromik hipotoni: Down sendromu, Prader Willi sendromu, Oküloserebrorenal sendrom (Lowe sendromu), Angelman sendromu, Joubert sendromu gibi çok sayıda sendromik hastalıkta hipotoni görülebilmektedir. Hastadaki dismorfik bulgular ve laboratuvar sonuçlarına göre şüphe edilen kromozomal hastalığa yönelik yapılacak genetik testler tanı koydurucu olacaktır.

1.3 Serebral disgenezi: Kortikal gelişim anormallikleri, klinik ve etiyolojik açıdan oldukça heterojen bir grubu oluşturmaktadır. Genellikle hipotoni, epileptik nöbet veya gelişme geriliği gibi durumların etiyolojik nedenlerini

araştırmak için yapılan beyin MRG'de saptanırlar. Şizensefali, lizensefali, holoprozensefali ve korpus kallozum agenezisi gibi beyinin gelişimsel anormallikleri izole olarak bulunabilecekleri gibi, sendromik bir hastalığın bulgusu da olabilirler. Aile öyküsü, eşlik eden dismorfik bulgular, gelişme geriliği, mental retardasyon, ataksi ve diğer serebellar bulgulara göre altta yatan genetik mutasyonun saptanabilmesi için kromozom analizi yapılmalıdır. Genetik bir mutasyona bağlı gelişen kortikal displazilerin diğer kardeşlerde de görülme riskini artırma olasılığı nedeniyle, aileye genetik danışma verilmesi ve gebeliklerde prenatal değerlendirme önem kazanmaktadır (17).

2- Periferal Hipotoni

Klinik olarak kas güçsüzlüğünün daha belirgin olduğu, paralitik grubu oluşturmaktadır. Etiyolojik nedene göre; derin tendon reflekslerinin kaybı, solunum yetmezliği, dismorfik bulgular, kalp yetmezliği ve bulguların gün içerisinde fluktuasyon göstermesi, periferal hipotoniye eşlik edebilir. Sık görülen etiyolojik nedenlere baktığımızda;

2.1 Ön boynuz hücreleri:

2.1.1 Spinal Muskuler Atrofi: Spinal kord ön boynuz hücreleri ve beyin sapı motor çekirdeklerinin tutulduğu, ilerleyici, otozomal resesif bir hastalıktır. 1/6000-10000 canlı doğumda görüldüğü ve kistik fibrozisten sonra

ikinci en sık görülen otozomal resesif hastalık olduğu bildirilmektedir (18,19). 5q11.2-q13.'deki Survival Motor Neuron geninde (SMN), exon 7 ve 8 delesyonu sonucu oluşan mutasyon sorumlu tutulmaktadır (20-22). Motor gelişme geriliği, proksimal kas güçsüzlüğü, derin tendon reflekslerinin kaybı, paradoksal solunum ve kaslarda fasikülasyon görülebilmektedir. Hastalığın başlangıç yaşı ve klinik bulgularına göre 4 tipi bulunmaktadır:

SMA Tip I (Werdnig Hoffmann Hastalığı): En sık görülen ve en ciddi formudur. Altıncı aydan önce klinik bulgular belirginleşmektedir. Genellikle iki yaş civarında ve sıklıkla da solunum yetmezliğine bağlı olarak kaybedilirler. Hipotoni doğumdan itibaren çok belirgindir. Baş tutma, destekli/desteksiz oturma ve yürüme gibi fonksiyonları yerine getiremezler (19).

SMA Tip II: 6-18. aylar arasında klinik bulguların ortaya çıktığı bu grupta, baş tutma, desteksiz oturma görülürken, genellikle yürüyememektedirler.

SMA Tip III (Kugelberg Welander Hastalığı): 18. aydan sonra klinik bulgular gelişmektedir ve klinik olarak heterojen bir gruptur. Olguların çoğunun motor gelişim basamaklarını gerçekleştirebildiği ancak erken süt çocukluğu döneminde alt ekstremitelerde belirgin olmak üzere proksimal kas güçsüzlüğünün geliştiği görülür. Klinik bulgular çok yavaş ilerler ve genellikle solunum güçlüğü gelişmez.

SMA Tip IV: 18. yaştan sonra gelişen ve klinik bulguların hafif olduğu nadir görülen bir gruptur. Genellikle solunum yetmezliği tablosu görülmemektedir.

Spinal kaslar atrofide derin tendon refleksleri azalmış ya da kaybolmuştur. Ağrı duyarlılığı korunur ve özellikle dil kaslarında olmak üzere kaslarda fasikülasyonlar görülebilir. Klinik bulguların ciddiyeti dahil olduğu alt tipe göre değişmekle birlikte, sıklıkla solunum yetmezliği, beslenme problemleri ve skolyoz görülmektedir.

Klinik olarak SMA düşünülen olgularda kas enzimlerinin normal olması ya da ılımlı yükselme, EMG'de nörojenik tutulum bulguları ve kas biyopsisinde grup atrofisi saptanması tanıya yardımcı bulgulardır. SMN1 geni exon 7 +/- exon 8 delesyonunun saptanması durumunda tanı kesinleşmektedir (sensitivite %95, spesifite %100) (23).

2.1.2 SMARD1: Spinal kord ön boynuz motor hücrelerini tutan diğer bir hastalıkta, solunum yetmezliği ve spinal kaslar atrofisi tip 1 birlikteliği (SMARD1-Spinal muscular atrophy with respiratory distress tip 1) olarak tanımlanmaktadır. Kromozom 11q13'teki mutasyon sonucu oluşturulmuş otozomal resesif bir hastalıktır (24). Hipotoniye, intrauterin gelişme geriliği, inspiratuvar stridor, zayıf ağlama eşlik edebilmekte ve etkilenen bütün olgularda erken başlangıçlı ciddi solunum yetmezliği görülmektedir. Tek ya da iki taraflı hemidiyafraz paralizi sıklıkla (25). Klinik ve elektrofizyolojik olarak SMA düşünülen ancak SMN1 geninde mutasyon saptanmayan bütün olgularda 11q13 mutasyonları araştırılmalıdır (25).

2.2 Periferik Sinirler: Hipotonik infant etiyolojisindeki nadir nedenlerden biriside periferik nöropatilerdir. EMG bulguları, kalıtım tipi ve patoloji bulgularına göre sınıflandırılmaktadırlar. Periferik sinir sistemi kronik nöropatilerinin en sık görüleni Hereditör Motor ve Duyusal Nöropatilerdir (HMSN) ve Charcot Marie Tooth hastalığı olarak da adlandırılmaktadırlar (26,27). Kalıtsal nöropatilerde güçsüzlük ve duyu kaybına eşlik eden pes kavus ve planus gibi ayak deformiteleri sıklıkla görülür. Çocuklarda, hereditör nöropatilerin %50'sini, otozomal dominant kalıtılan, HMSN Tip I oluşturmaktadır ve sinir lifleri etrafında soğan zarı görünümü karakteristiktir. EMG'de motor ve duyu ileti hızlarında belirgin yavaşlama dikkat çekicidir. HMSN Tip II ise aksonal dejenerasyonun görüldüğü, otozomal dominant formudur (27). HMSN Tip III (Dejerine Sottas sendromu), iki yaşından önce başlayan güçsüzlük ve motor gelişim basamaklarında geriliğin görüldüğü, demyelinizan bir nöropatidir. Sinir biyopsilerinde hipertrofik nöropati tipiktir (28). Hereditör motor ve

duyusal nöropatilerin otozomal resesif ve X kromozomuna bağlı kalıtılan nadir tipleri de bulunmaktadır (29,30).

SIANR (Severe Infantile Axonal Neuropathy with Respiratory failure) klinik olarak SMARD ve SMA ile benzerlik gösteren ancak genetik kökenin saptanamadığı bir diğer hipotoni nedenidir. SMA'den farklı olarak güçsüzlük distalde daha belirgindir (31).

Dev aksonal nöropati, yenidoğan döneminde distal güçsüzlük ve arefleksi, takiben gelişen ataksi, skolyoz ve demans ile karakterizedir. Adolesan dönemde tekerlekli sandalyeye bağımlılık gelişmekte ve genellikle üçüncü dekatta kaybedilmektedirler (32). Santral sinir sistemi tutulum bulgusu olarak beyin MRG'de serebellum ve beyaz cevherde T2 sinyali yüksek alanlar görülebilmektedir (33).

2.3 Nöromusküler Bileşke Hastalıkları; Bu grup hastalıklarda, periferik kökenli hipotoni olmasına rağmen DTR'ler genellikle korunmuştur. Konjenital myasteni, geçici neonatal myasteni ve infantil botulizm gibi hastalıklar bu gruba dahil edilebilir.

Konjenital myastenide, asetilkolinin salınımında, reseptör düzeyinde etkileşimindeki bir patoloji ya da asetilkoline karşı oluşmuş bir antikorun varlığı altta yatan neden olabilmektedir (34,35). Yenidoğan döneminde hipotoni, okuler, bulber ya da ekstremiteler kaslarında fluktuasyon gösteren güçsüzlük tipik bulgusudur. Klinik hafif bulgulardan, yaşamı tehdit eden ağır hipotoniye kadar değişkenlik gösterebilir. Aile öyküsünün varlığı sorgulanmalı ve geçici neonatal myasteni olabileceği akılda tutulmalıdır. Tanı, asetilkolin esteraz inhibitörlerine yanıt ve EMG'de ardışık sinir uyarımı ile nöromusküler kavşakta iletim kusurunun saptanması ile konulmaktadır.

İnfantil botulizm ise 12 aydan küçük infantları etkileyen nadir bir hastalıktır. Clostridium botulinum tarafından üretilen botulinum toksininin intestinal sistemden emilimi sonrası, nöromusküler kavşak motor sinir terminalindeki asetil kolin reseptörlerine geri dönüşümsüz olarak bağlanır. Akut başlangıçlı ve ilerleyici güçsüzlük, hipo veya arefleksi, otonom disfonksiyon bulguları dikkat çekicidir. Letarji, beslenme güçlüğü ve zayıf ağlama görülebilir ve erken dönemde solunum yetmezliği tablosu gelişir. İnfantil botulizmden düşünülen olgularda, bakteri

ya da toksinin feçeste gösterilmesi ve EMG bulguları ile tanı konulur (36).

2.4 Miyopatiler: Kasın fonksiyon ve yapısını etkileyen, dejenerasyon ve rejenerasyonun görüldüğü, yavaş ilerleyici bir grup hastalığı kapsamaktadır. Kas biyopsisi, EMG bulguları ve eşlik eden klinik ve laboratuvar bulgularına göre sınıflanmaktadır.

2.4.1 Konjenital musküler distrofiler: Konjenital musküler distrofiler sıklıkla otozomal resesif kalıtılan, yenidoğan ya da erken süt çocukluğu döneminde bulgu veren, heterojen bir grup hastalıktır. Laminin alfa 2 eksikliği, Fukuyama distrofisi, Walker Warburg sendromu ve kas-gözyeğin hastalığında hipotoni görülebilmektedir. Solunum yetmezliği, eklem kontraktürleri, beyin ve göz tutulumu eşlik edebilmektedir (37). CK düzeyleri spesifik olmamakla birlikte hepsinde de yüksek saptanabilmektedir. Kas biyopsisinde sıklıkla, kas liflerinde dejenerasyon ve boyut farklılıkları, yağ ve bağ dokusu artışı görülmektedir (38,39).

Kollajen VI ilişkili musküler distrofiler içerisinde, Ullrich musküler distrofi gibi kliniğin son derece ciddi ya da Bethlem myopatisi gibi klinik bulguların hafif olduğu alt gruplar vardır. Ullrich musküler distrofide erken infantil dönemde başlayan hipotoni, distal eklemlerde hiperlaksite ve özellikle proksimalde belirgin ilerleyici eklem kontraktürleri görülmektedir. Bethlem myopatisinde ise tanımlanan hipotoni, güçsüzlük ve eklem kontraktürleri daha hafif ve yavaş ilerleyicidir (40).

2.4.2 Mitokondriyel myopatiler: Mitokondriyel solunum zinciri bozukluklarının neden olduğu, çok farklı klinik bulguların görülebildiği bir hastalık grubudur. Hipotoni, derin tendon reflekslerinin kaybı ya da hipoaktif olması, CK ve laktik asit yüksekliğinin bulunduğu, genellikle multisistem tutulumu olan olgularda mitokondriyel hastalıklar akılda tutulmalıdır. Kearns Sayre sendromu, Leigh sendromu, MELAS sendromu, MERFF sendromu ya da izole myopati olarak gö-

rülebilmektedir. Plazma ve BOS laktat düzeyleri, plazma açıl karnitin düzeyleri, plazma ve idrar aminoasitleri, idrar organik asitleri tanıda önemli ilk basamak tetkikleridir. Kas biyopsisinde glikojen ve yağ depolanmasının gösterilmesi, mitokondriyel DNA mutasyon ve polimorfizm çalışmaları tanıda önemlidir.

2.4.3 Konjenital miyopatiler: Klinik bulguları sıklıkla doğum sonrası erken dönemde belirgin olan ve kas liflerinde karakteristik yapısal anormalliklerin görüldüğü bir grup hastalığı kapsamaktadır. Tanımlanmış 40'tan fazla konjenital miyopati tipi bulunmaktadır (41). Santral core hastalığı, Nemalin rod miyopatisi ve miyotubuler miyopati sık görülenleridir.

Santral kor hastalığı: Konjenital miyopatiye neden olan, kas biyopsisinde santral kor yapılarının görünümü ile karakterize kalıtsal bir hastalıktır. Yenidoğan döneminde hipotoni, motor gelişme geriliği ve proksimalde daha belirgin kas güçsüzlüğü tipik bulgusudur. Kas enzimleri normal ya da ılımlı yüksek saptanabilir. Tanı klinik bulgular ve kas biyopsisinde santral kor yapılarının görülmesi ile konulur (42).

Nemalin rod miyopatisi: Klinik bulgular sıklıkla yenidoğan döneminde ortaya çıkmaktadır. Jeneralize güçsüzlük, hipotoni, faysal güçsüzlük, diyafram kası tutulumu ve solunum sıkıntısı görülür. Bulguların daha geç dönemlerde çıktığı ve daha hafif seyirli olan vakalarda bulunmaktadır (43). Artrogripozis, pektus ekskavatum, yüksek damak, konjenital fraktürler, santral sinir sistemi tutulumu ve ilerleyici kardiyomiyopatinin eşlik ettiği vakalar bulunmaktadır (43,44). Kas enzimleri normal ya da ılımlı yüksektir. Kas biyopsisinde, Gomori trikrom boyasında rod cisimciklerinin görülmesi ile kesin tanı konulur (45).

Miyotubuler miyopati: Konjenital miyopati ve kas biyopsisinde, kas liflerinin santral bölümünde yerleşim gösteren nükleusların görüldüğü, kalıtsal nöromuskuler bir hastalıktır. Klinik bulgular oldukça değişken olmakla birlikte, intrauterin

hareketlerin az olması, doğumda hipotoni, eksternal oftalmopleji ve solunum yetmezliği görülebilir. Kas biyopsisinde tipik histopatolojik bulguların varlığı, destekleyici klinik bulgular ve genetik inceleme ile kesin tanı konulmaktadır (46).

2.4.4 Metabolik miyopatiler: Glikojen depo hastalığı tip II (Pompe hastalığı)'nde daha ciddi olmak üzere, tip III, tip IV, tip V ve tip VII'de iskelet kaslarının etkilenmesi ve hipotoni görülebilmektedir (47). Hepatomegali, kalp yetmezliği ve solunum sıkıntısı eşlik edebilir. Kas biyopsisinde glikojen depolanması ve vakuolizasyon tipik bulgudur.

Sonuç olarak, görüntüleme ve elektrofizyolojik tekniklerdeki gelişmelere rağmen, hipotoni nedenlerinin belirlenmesindeki en önemli aşamayı, hala, iyi bir anamnez alınması ve detaylı, sistemik bir muayene oluşturmaktadır. Anamnez ve fizik muayene bulgularına göre etiyolojik nedenin santral mi yoksa periferik bir tutulumu mu bağlı olduğu hakkında fikir edinilebilir. Kesin tanının belirlenmesinde çocuk nörolojisi, genetik ve metabolizma bölümlerini kapsayan multidisipliner yaklaşım önemlidir.

REFERANSLAR

1. Birdi K, Prasad AN, Prasad C, Chodirker B, Chudley AE. The floppy infant: retrospective analysis of clinical experience (1990–2000) in a tertiary care facility. *J Child Neurol* 2005;20: 803–808.
2. Aydınli N, Baslo B, Caliskan M, Ertas M, Ozmen M. Muscle ultrasonography and electromyography correlation for evaluation of floppy infants. *Brain Dev* 2003; 25: 22–24.
3. Crawford TO. Clinical evaluation of the floppy infant. *Pediatr Ann* 1992; 21: 348–354.
4. Sender P, Jayawant S. Evaluation of the floppy infant. *Curr Pediatr* 2003; 13: 345–349.
5. Strubhar AJ, Meranda K, Morgan A. Outcomes of infants with idiopathic hypotonia. *Pediatr Phys Ther* 2007;19: 227–235.
6. Harris SR. Congenital hypotonia: clinical and developmental assessment. *Dev Med Child Neurol* 2008;50:889-892.

7. Paro-Panjan D, Neubauer D. Congenital hypotonia: is there an algorithm? *J Child Neurol* 2004;19:439–442.
8. Richer LP, Shevell MI, Miller SP. Diagnostic profile of neonatal hypotonia: an 11-year study. *Pediatr Neurol* 2001;25:32–37.
9. Laugel V, Cossee M, Matis J et al. Diagnostic approach to neonatal hypotonia: retrospective study on 144 neonates. *Eur J Pediatr* 2008;167:517–523.
10. Vasta I, Kinali M, Messina S, et al. Can clinical signs identify newborns with neuromuscular disorders? *J Pediatr* 2005;146:73–79.
11. Vodopiutz J, Bodamer OA. Congenital disorders of glycosylation – a challenging group of IEMs. *J Inher Metab Dis* 2008; 31: 267–269.
12. D'Angelo MG, Bresolin N. Cognitive impairment in neuromuscular disorders. *Muscle Nerve* 2006; 34: 16–33.
13. Oberlander TF, Misri S, Fitzgerald CE, Kostaras X, Rurak D, Riggs W. Pharmacologic factors associated with transient neonatal symptoms following prenatal psychotropic medication exposure. *J Clin Psychiatry* 2004; 65: 230–237.
14. Lacey JL, Henderson-Smart DJ. Assessment of preterm infants in the intensive-care unit to predict cerebral palsy and motor outcome at 6 years. *Dev Med Child Neurol* 1998; 40: 310–318.
15. Prasad AN, Prasad C. The floppy infant: contribution of genetic and metabolic disorders. *Brain Dev* 2003;25:457–476.
16. Pitt M. Paediatric electromyography in the modern world: a personal view. *Dev Med Child Neurol* 2011; 53:120–124.
17. Hehr U, Schuierer G. Genetic assessment of cortical malformations. *Neuropediatrics* 2011;42:43–50.
18. Prior TW, Snyder PJ, Rink BD, et al. Newborn and carrier screening for spinal muscular atrophy. *Am J Med Genet A* 2010;152:1608–1616.
19. D'Amico A, Mercuri E, Tiziano FD, Bertini E. Spinal muscular atrophy. *Orphanet J Rare Dis* 2011;6:71.
20. Brzustowicz LM, Lehner T, Castilla LH, et al. Genetic mapping of chronic childhood-onset spinal muscular atrophy to chromosome 5q11.2–13.3. *Nature* 1990; 344: 540–541.
21. Lefebvre S, Burglen L, Reboullet S, et al. Identification and characterization of a spinal muscular atrophy-determining gene. *Cell* 1995;80:155–165.
22. Jedrzejowska M, Milewski M, Zimowski J, et al. Phenotype modifiers of spinal muscular atrophy: the number of SMN2 gene copies, deletion in the NAIP gene and probably gender influence the course of the disease. *Acta Biochim Pol* 2009;56:103–108.
23. Reilly MM, Murphy SM, Laura M. Charcot-Marie-Tooth disease. *J Peripher Nerv Syst* 2011;1–14.
24. Grohmann K, Schuelke M, Diers A, et al. Mutations in the gene encoding immunoglobulin-binding protein 2 cause spinal muscular atrophy with respiratory distress type 1. *Nat Genet* 2001;29:75–77.
25. Grohmann K, Varon R, Stolz P, et al. Infantile Spinal Muscular Atrophy with Respiratory Distress Type 1 (SMARD1). *Annals of Neurology* 2003; 54:6.
26. Wang CH, Finkel RS, Bertini ES, et al. Participants of the International Conference on SMA Standard of Care. Consensus statement for standard of care in spinal muscular atrophy. *J Child Neurol* 2007;22:1027–1049.
27. Ouvrier RA, Wilmschurst J. Overview of the neuropathies. In: Jones HR, De Vivo DC, Darras BT, editors. *Neuromuscular disorders of infancy, childhood and adolescence*. Boston: Butterworth Heinemann, 2003;339–360.
28. Plante-Bordeneuve V, Said G. Dejerine–Sottas disease and hereditary demyelinating polyneuropathy of infancy. *Muscle Nerve* 2002;26:608–621.
29. Harding AE, Thomas PK. Autosomal recessive forms of hereditary motor and sensory neuropathy. *J Neurol Neurosurg Psychiatry* 1980;43:669–678.
30. Ionasescu VV, Trofatter J, Haines JL, Summers AM, Ionasescu R, Searby C. Heterogeneity in X-linked recessive Charcot–Marie–Tooth neuropathy. *Am J Hum Genet* 1991;48:1075–1083.
31. Wilmschurst JM, Bye A, Rittley C, et al. Severe infantile axonal neuropathy with respiratory failure. *Muscle Nerve* 2000;24:760–768.
32. Bomont P, Cavalier L, Blondeau F, et al. The gene encoding gigaxonin, a new member of the cytoskeletal BTB/kelch repeat family, is mutated in giant axonal neuropathy. *Nat Genet* 2000;26:370–374.
33. Demir E, Bomont P, Erdem S, et al. Giant axonal neuro-

- pathy: clinical and genetic study in six cases. *J Neurol Neurosurg Psychiatry* 2005;76:825–832.
34. Domingo RM, Haller JS, Gruenthal M. Infant botulism: two recent cases and literature review. *J Child Neurol* 2008;23:1336-1346.
 35. Juel VC, Massey JM. Myasthenia gravis. *Orphanet J Rare Dis* 2007;2:44.
 36. Cox N, Hinkle R. Infant botulism. *Am Fam Physician* 2002;65:1388-1392.
 37. Rocha CT, Hoffman EP. Limb-girdle and congenital muscular dystrophies: current diagnostics, management, and emerging technologies. *Curr Neurol Neurosci Rep* 2010;267-276.
 38. Voit T. Congenital muscular dystrophies: 1997 update. *Brain Dev* 1998; 20: 65–74.
 39. Gilhuis HJ, ten Donkelaar HJ, Tanke RB, et al. Non-muscular involvement in merosin-negative congenital muscular dystrophy. *Pediatr Neurol* 2002;26:30-36.
 40. Bonnemann CG. The collagen VI-related myopathies Ullrich congenital muscular dystrophy and Bethlem myopathy. *Handb Clin Neurol* 2011;101:81-96.
 41. Goebel HH. Congenital myopathies. *Semin Pediatr Neurol* 1996; 3:152–161.
 42. Jungbluth H. Central core disease. *Orphanet J Rare Dis* 2007;2:25.
 43. Ryan MM, Schnell C, Strickland CD, et al. Nemaline myopathy: a clinical study of 143 cases. *Ann Neurol* 2001;50:312.
 44. Gurgel-Giannetti J, Reed U, Bang ML, et al. Nebulin expression in patients with nemaline myopathy. *Neuromuscul Disord* 2001;11:154.
 45. Ishibashi-Ueda H, Imakita M, Yutani C, et al. Congenital nemaline myopathy with dilated cardiomyopathy: an autopsy study. *Hum Pathol* 1990;21:77.
 46. Jungbluth H, Wallgren-Pettersson C, Laporte J. Centronuclear (myotubular) myopathy. *Orphanet J Rare Dis* 2008;3:26.
 47. Premasiri MK, Lee YS. The myopathology of floppy and hypotonic infants in Singapore. *Pathology* 2003; 35: 409–413.