

Postkolesistektomi sendromunun nadir bir nedeni: Remnant safra kesesinin manyetik rezonans kolanjiopankreatografi bulguları

Rare presentation of postcholecystectomy syndrome: Magnetic resonance cholangiopancreatography findings of remnant gallbladder

Murat Uçar¹, Pınar İlhan Demir¹, Fatma Uçar², Nil Tokgöz¹

ÖZET

Kolesistektomi sonrası ameliyat nedeni olan klinik semptomların devam etmesi post-kolesistektomi sendromu olarak tanımlanır. Safra yollarına ait ve safra yolları dışı nedenlere bağlı gelişebilmektedir. Sık nedenleri arasında biliyer darlıklar, unutulmuş/tekrarlayan biliyer taş, Oddi sfinkteri diskinezi ya da darlığı bulunmaktadır. Yetersiz kolesistektomi sonrası remnant safra kesesi ve remnant kese içerisinde taş varlığı postkolesistektomi sendromunun nadir etyolojileri arasında yer almaktadır. Biz bu çalışmada iki olguda, manyetik rezonans koledokopankreatografi (MRKP) ile post-kolesistektomi sendromunun nadir bir nedeni olan remnant safra kesesi bulgularını ortaya koymayı amaçladık.

Anahtar kelimeler: Post-kolesistektomi sendromu, remnant safra kesesi, manyetik rezonans koledokopankreatografi

GİRİŞ

Laparoskopik ya da açık kolesistektomi, semptomu olan safra taşlarının tedavisinde kullanılan yöntemdir. Kolesistektomi sonrası ameliyat nedeni olan klinik semptomların devam etmesi ya da kolesistektomi sonrası iyileşme sonrası yeni semptomların oluşması post-kolesistektomi sendromu olarak tanımlanır ve %10-15 oranında olguda tanımlanmıştır. Bu hastalar en sık üst kadranda ağrısı ve dispepsi yakınmaları görülür [1]. Remnant safra kesesi post-kolesistektomi sendromunun oldukça nadir bir nedenidir [2]. Biz bu çalışmada post-kolesistektomi sonrası sağ üst kadranda ağrı atakları olan iki ol-

ABSTRACT

Post-cholecystectomy syndrome is defined as recurrent or persistent symptoms, consisting of upper abdominal pain or dyspepsia after cholecystectomy. Post-cholecystectomy syndrome occurs due to biliary and non-biliary disorders. Biliary stricture, remnant or recurrent bile calculi, strictures involving the sphincter of Oddi or biliary dyskinesia are common cause of this syndrome. Remnant gallbladder and retained calculi in the remnant gallbladder after incomplete cholecystectomy are rare cause of post-cholecystectomy syndrome. In this study, our purpose was to define findings of remnant gallbladder, which is a rare cause of post-cholecystectomy syndrome with magnetic resonance cholangiopancreatography in two patients.

Key words: Post-cholecystectomy syndrome, remnant gallbladder, magnetic resonance cholangiopancreatography

guda, manyetik rezonans koledokopankreatografi (MRKP) ile oldukça nadir görülen remnant safra kesesi bulgularını ortaya koymayı amaçladık.

1. OLGU

63 yaşında kadın hasta. 15 yıl önce açık kolesistektomi operasyonu geçirmiş. Semptomsuz uzun bir dönem sonrası son birkaç yıldır ortaya çıkan tekrarlayan karın ağrısı ve mukuslu kansız ishal atakları tanımlamaya başlamış.

Dahiliye polikliniğine başvuran hastanın laboratuvarı normal sınırlardaydı. Yapılan gastroduo-

¹ Gazi Üniversitesi Tıp Fakültesi Radyoloji Anabilim Dalı, Ankara, Türkiye

² Dışkapı Yıldırım Beyazıt Eğitim ve Araştırma Hastanesi, Klinik Biyokimya Bölümü, Ankara, Türkiye

Yazışma Adresi /Correspondence: Murat Uçar,

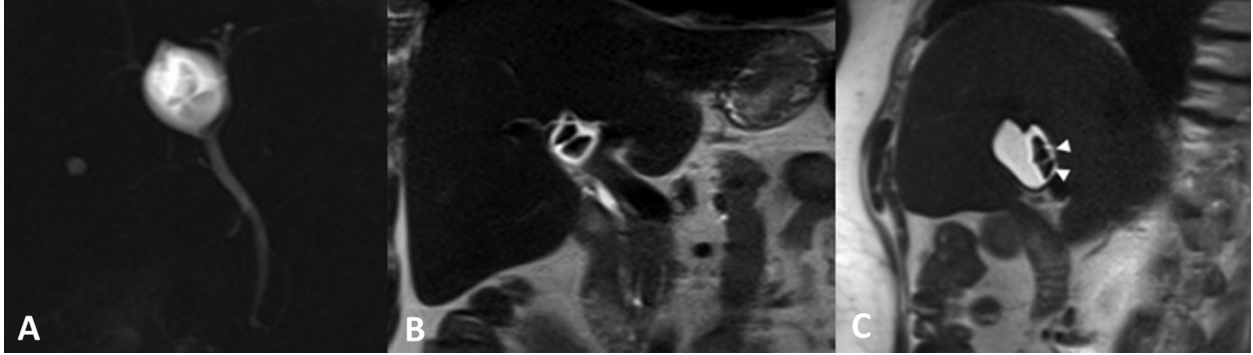
Gazi Üniversitesi Tıp Fakültesi Radyoloji A.D. Beşevler, 06500, Ankara, Türkiye Email: drucar@yahoo.com

Geliş Tarihi / Received: 26.10.2014, Kabul Tarihi / Accepted: 28.11.2014

Copyright © Dicle Tıp Dergisi 2014, Her hakkı saklıdır / All rights reserved

noskopi incelemesinde antral gastrit bulguları tespit edilmiş ve biyopsisinde kronik aktif duodenit saptanmış. Ancak tedaviden fayda görmemesi nedeni ile gerçekleştirilen üst abdomen ultrasonografisinde kese lojunda yaklaşık 4 cm çaplı, içinde hiperekojen taşa ait görünüm izlenen kistik lezyon saptanmış. Bunun üzerine MRKP incelemesi istemi ile bölümümüze başvurmuştur.

Yaklaşık 8 saat açlık sonrası gerçekleştirilen MRKP'de safra kesesi kontrakte olmayıp normalden küçük ve deforme olduğu dikkati çekmektedir. Deforme safra kesesi içerisinde birden çok sayıda taş izlendi. İntrahepatik ve ekstrahepatik safra yollarında dilatasyon mevcut değildi. Bu bulgular ile hastaya remnant safra kesesi ve kolelitiazis tanısı konuldu (Resim 1).



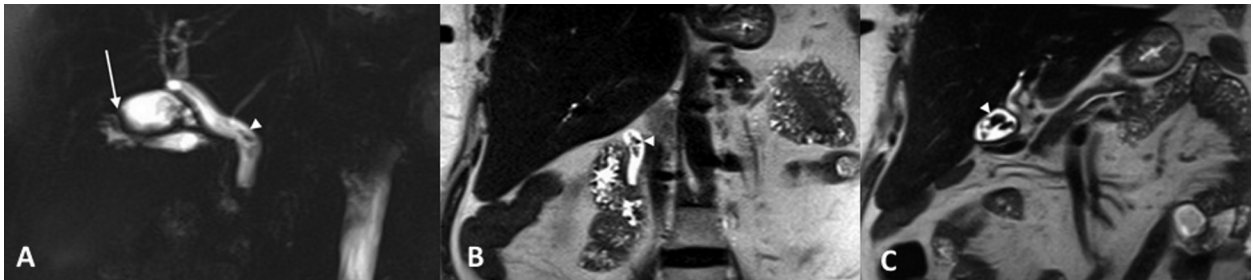
Resim 1. Ağır T2 ağırlıklı manyetik rezonans koledokopankreatografi (MRKP) (A) görüntülerde safra kesesinin normale göre küçük ve deforme olduğu izlenmektedir. T2 ağırlıklı koranal (B) ve koranal oblik (C) görüntülerde remnant kese içinde taşlar (ok başları) izlenebilmektedir.

2. OLGU

66 yaşında kadın hasta 20 yıl önce açık kolesistektomi operasyonu geçirmiştir. Anamnezinde son 6 ayda şikayetlerinin ortaya çıktığı anlaşılmış olup şiddeti ve sıklığı artan dispepsi, şişkinlik, epigastrik bölgede epizodik seyreden, sırta yayılan, bıçak saplanır tarzda ağrılardan yakınmaktadır.

Dahiliye polikliniğine başvuran hastada sistematik muayenesinde hafif bir skleral ikter tespit edilmiş. Laboratuvarında ise gamaglutamil transferaz

579 U/L (0-73), alkalen fosfataz 284 U/L (45-129), AST 170 U/L (9-48), ALT 400 U/L (10-49), total bilirubin 2,5 mg/dL (0,3-1,2), direk bilirubin 1,6 mg/dL (0-0,2), serum albümin 4 g/dL (3,5-5,5) beyaz küre $6 \times 10^3 \mu\text{L}$ (5,2- 12,4), hemoglobin 13 g/dL (12-18) tespit edilmesi üzerine yapılan ultrasonografisinde kese lojunda muhtemel remnant safra kesesi ya da sistik kanal güdüğüne ait olabilecek içerisinde birkaç adet taş bulunan kistik lezyon tespit edilmiş. Bunun üzerine MRKP incelemesi yapılmıştır.



Resim 2. Ağır T2 MRKP (A) görüntülerde safra kesesinin fundus düzleminde postoperatif deformasyon ve boyut azalması(ok) izlenebilmektedir. Koledok orta kesimde taş ve çamura ait dolun defektleri ve koledok çapında artma izlenmektedir. T2 ağırlıklı koranal (B) ve koranal oblik (C) görüntülerde remnant kese içinde ve koledok içindeki taşlar (ok başları) izlenebilmektedir.

Yeterli açıklık sonrası gerçekleştirilen MRKP'de safra kesesinin normalden küçük ve gövde ve fundus kesiminde deforme olduğu dikkati çekmektedir. Kесе içinde büyüğü 1 cm'ye ulaşan taşlar izlendi. Koledok geniş yerinde 1 cm çapa ulaşmakta ve koledok orta kesimde taş ve safra çamuruna ait dolum defektleri mevcuttu. Kolesistektomi öyküsü ile birlikte değerlendirildiğinde bulgular remnant safra kesesi ve safra kesesi ve koledokta taş ile uyumlu olarak değerlendirildi (Resim 2).

TARTIŞMA

Post- kolesistektomi sendromu kolesistektomi sonrası semptomların düzelme olmaksızın devam etmesi ya da rekürrensi olarak tanımlanır. Semptomlar, postoperatif dönem sonrası devam etmesi ile erken olarak ya da aylar, yıllar içinde ortaya çıkması ile geç olarak oluşabilir (Tablo 1) [1,3]. Üst abdominal ağrı, dispepsi, kusma, ateşli ve ateşsiz sarılık gibi gastrointestinal bulgular kompleks heterojen semptomları oluşturmaktadır. Bizim her iki vakamız da açık kolesistektomi operasyonundan yıllar sonra semptomların gelişmesi sonrası yapılan incelemeleri ile remnant safra kesesi tanısı almıştır.

Tablo 1. Zamana göre post-kolesistektomi sendromu nedenleri

Erken post-kolesistektomi sendromu
Kistik kanal güdüğü ya da ana safra kanalında kalan taş
Safra kanalı yaralanması ya da bağlanması
Safra kaçağı
Geç post-kolesistektomi sendromu
Ana safra kanalında rekürren taş
Safra kanalı striktürü
Remnant kistik kanalda taşın ya da enflamasyonun oluşması
Remnant safra kesesinde taşın ya da enflamasyonun oluşması
Papiller stenozis
Bilier diskinezi

Sistik kanal genellikle 4-6 cm uzunluğundadır. Sistik kanalın 2 cm'den kısa olduğu durumlarda laparoskopik kolesistektomi operasyonunda diseksiyon ve klips konulmasında büyük sorun yaşanabilmektedir [4]. Laparoskopik cerrahide sistik ka-

nalın uzun bırakılması ya da konjenital olarak kısa sistik kanalı bulunan hastanın güvenli bir mesafe için safra kesesi boynundan güdük bırakılarak yapılan operasyonlar sonrası remnant safra kesesi ya da remnant sistik kanal ortaya çıkmaktadır. Kolesistektomi sonrası remnant sistik kanal normalde 1-2 cm uzunlukta olmakla birlikte 6 cm kadar ulaşabilir. Kolesistektomi sonrası sistik kanal çapı ise normal bireylerden farklı olmamakla birlikte çapın 5 mm üzerine çıkması anormaldir [1,2,5]. Uzun remnant sistik kanal ya da safra kesesi boyun güdüğü potansiyel bir enfeksiyon odağı olup sıklıkla içerisinde de taşlar kalabilmekte ya da zamanla oluşabilmektedir [2,3]. Bizim iki olgumuzda da remnant kese içerisinde safra kesesi taşları bulunmaktaydı.

Post-kolesistektomi sendromunda geleneksel olarak radyolojik yaklaşım ultrasonografi ya da bilgisayarlı tomografiyi takiben altın standart olarak kolanjiyografi incelemesidir. Kolanjiyografi teknikleri olan endoskopik retrograd kolanjiopankreatografi ve perkütan transhepatik kolanjiyografi incelemelerinin invazif yöntemler olması, uzun zaman gerektirmesi ve azımsanmayacak oranda morbidite ve mortalite oranları en önemli dezavantajlarıdır. MRKP yapılan çalışmalarda, bilier sistemin değerlendirmesinde invazif kolanjiyografi tekniklerine doğru ve non invazif yöntem olarak alternatif olduğu ve primer görüntüleme modalitesi olarak tanımlanmıştır [4,6]. MRKP post-kolesistektomi sendromunda remnant safra kesesinin değerlendirmesinde de etkin bir yöntem olduğu bizim iki vakalık çalışmamızda da ortaya çıkmıştır. Remnant safra kesenin değerlendirilmesinin yanında sistik kanal ve koledokun da değerlendirmesine olanak sağlar. Ayrıca sistik kanal ve koledokta izlenebilen varyasyonlar da ortaya konabilmektedir. Her iki vakamızda remnant kese içinde taş bulunmakta ve bir vakamızda da koledoktaki safra çamuruna ait dolum defekti MRKP'de rahatlıkla izlenebilmiştir.

Sonuç olarak kolesistektomi sonrası gelişen post-kolesistektomi sendromu ile başvuran hastalarda, radyografik incelemelerde kese lojunda safra kesesi benzeri dokunun görülmesi ayırıcı tanıda nadir nedenlerden biri olan remnant safra kesesini düşündürmelidir. Remnant safra kesesi tanısı ve eşlik eden patolojilerin değerlendirmesinde ise noninvaziv bir yöntem olan MRKP etkili bir yöntemdir.

KAYNAKLAR

1. Girometti R, Brondani G, Cereser L, et al. Post-cholecystectomy syndrome: spectrum of biliary findings at magnetic resonance cholangiopancreatography. *Br J Radiol* 2010;83:351–361.
2. Perera E, Bhatt S, Dogra VS. Cystic duct remnant syndrome. *J Clin Imaging Sci* 2011;1:2.
3. Schofer JM. Biliary causes of postcholecystectomy syndrome. *J Emerg Med* 2010;39:406–410.
4. Ward J, Sheridan MB, Guthrie JA, et al. Bile duct strictures after hepatobiliary surgery: assessment with MR cholangiography. *Radiology* 2004;231:101–108.
5. Tantia O, Jain M, Khanna S, Sen B. Post cholecystectomy syndrome: Role of cystic duct stump and re-intervention by laparoscopic surgery. *J Minim Access Surg* 2008;4:71.
6. Wani N, Khan N, Shah AI, Khan AQ. Post-cholecystectomy Mirizzi's syndrome: magnetic resonance cholangiopancreatography demonstration. *Saudi J Gastroenterol* 2010;16:295–298.