

Karın duvarı endometriozisi: Olgu sunumu

Abdominal wall endometriosis; A Case Report

Ali Özler¹, Şadi Yıldız², A. İhsan Değirmenciolu³

¹Özel Ege Hastanesi, Kadın-Hastalıkları ve Doğum Kliniği, Denizli

²Özel Ege Hastanesi, Anestezi Bölümü, Denizli

³Özel Ege Hastanesi, Genel Cerrahi Bölümü, Denizli- Türkiye

Geliş Tarihi / Received: 12.05.2010, Kabul Tarihi / Accepted: 30.07.2010

ÖZET

Yedi yıl önce sezaryen ile doğum yapma öyküsü olan 34 yaşındaki kadın hasta phannenstiel kesi yerinden 6-7 cm yukarısında, orta hatta ağırlı ve zamanla büyüyen kitle ile başvurdu. Ağrının özellikle adet döngüsü ile ilişkili olması, ultrasonografi ve manyetik rezonans görüntüleme (MRG) bulguları ile hasta endometriozis ön tanısıyla yatırıldı. Kitle total eksize edildi ve patolojik incelemeyle endometriozis tanısı doğrulandı. Batın ön duvarı kitlelerinin ayırıcı tanısında endometriozis akılda tutulmalıdır.

Anahtar kelimeler: Karın duvarı, endometriozis, tanı

ABSTRACT

A woman aged 34 years, with a history of Caesarean section seven years ago, were admitted with an enlarging, painful mass located 6-7 centimeters above the Phannenstiel incision in the midline of abdominal wall. The cyclical nature of pain, magnetic resonance imaging (MRI) and sonographic features of the lesion led to the diagnosis of abdominal wall endometriosis. Total excision and histopathologic examination of the specimen confirmed endometriosis. Endometriosis should be kept in mind in the differential diagnosis of abdominal wall masses.

Key words: Abdominal wall, endometriosis, diagnosis

GİRİŞ

Endometriozis fonksiyonel endometrial dokunun (gland ve stroma) uterin kavite dışında yerleşmesidir. Dismenore, disparoni, kronik pelvik ağrı ve infertiliteye neden olabilir. En sık olarak pelviste (overler, periton, uterosakral ligamanlar, douglas ve rektovaginal septum) bulunur. Pelvis dışı endometriozis nadir olmakla birlikte vücudun birçok dokusunda ve hemen hemen her organda bulunabilir. Rektus abdominalisde kasına yerleşen endometriozis ise çok nadir görülmektedir.¹ Sıklıkla cerrahi öyküsü bulunan olgular menstruasyon sırasında ağrı ile büyüyen abdominal kitle ile başvurur. Bu vaka sunumunda sezaryen öyküsü olan ve eski sezaryen insizyonundan ilişkisiz rektus abdominalis kasında lokalize endometriozis olgusunu irdeledik.

OLGU

Otuz dört yaşında kadın hasta phannenstiel kesi skarının 6-7 cm yukarısında, orta hatta ağırlı kitle

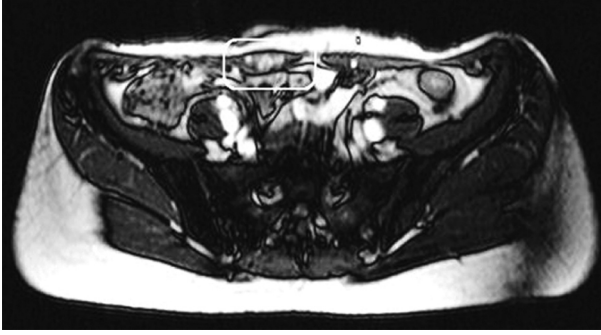
şikayeti ile başvurdu. Hasta yedi yıl önce sezaryen ile doğum yapmış. Hastanın öyküsünden kitleyi üç aydır fark ettiğini, kitlenin zamanla büyüdüğü ve kitle üzerindeki ağrının menstruasyon ile ilişkili olduğunu öğrendik. Fizik muayede tarif edilen lokalizasyonda yaklaşık 3x2 cm büyüklüğünde kitle palpe edildi. Hastanın jinekolojik muayenesinde uterus ve overler doğal saptandı. Batın ön duvarı yüzeyel ultrasonografik değerlendirmesinde 31.8x 14.5 mm rektus fasiası altında lokalize heterojen görümlü solid kitle izlendi. Magnetik rezonans görüntüleme incelemesi ile kitlenin rektus kası içerisinde lokalize olduğu ve endometriozis ile uyumlu görünümde olduğu saptandı (Resim1). Genel anestezi altında kitle rektus kası içinden total olarak eksize edildi. Yaklaşık 3 cm çapında etrafı fibrotik görümlü kitle (Resim2) patolojik incelemeye gönderildi. Hasta ameliyat sonrası ikinci günde şifa ile taburcu edildi. Histopatolojik incelemede kas ve bağ dokusu elemanları içerisinde endometriuma ait glanduler yapı ve çevrede endometrial stroma izlendiği (Resim3)

Yazışma Adresi /Correspondence: Dr. Ali Özler, Özel Ege Hastanesi, Denizli/Türkiye,

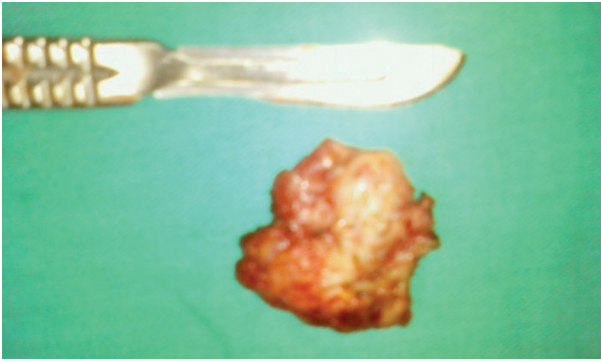E-mail: draliozler@gmail.com

Copyright © Dicle Tıp Dergisi 2010, Her hakkı saklıdır / All rights reserved

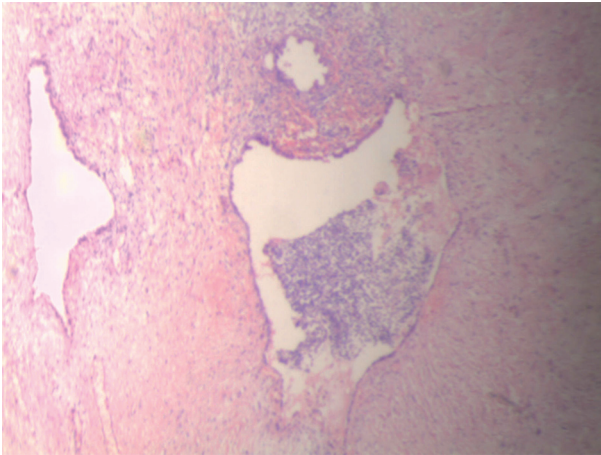
ve patolojik tanının endometriozis olduğu rapor edildi.



Resim 1. Rektus kası içerisinde endometriozis odağının magnetik rezonans görüntülemesi



Resim 2. Total eksize edilen etrafı fibrotik solid kitle



Resim 3. Atrofik kas dokusu elemanları arasında endometriuma ait gland ve çevrede endometrial stromanın histopatolojik görünümü

TARTIŞMA

Fonksiyonel endometrial dokunun uterus dışında bulunması olarak tanımlanan endometriozis, doğurganlık çağı asemptomatik kadınlarda %2'den %22'e değişen oranlarda görülmektedir.² Bu oranlar dismenoreli kadınlarda %40 dan %60'a, infertil kadınlarda %20'den %30'a değişen oranlara yükselmektedir.³ Semptomların şiddeti ve tanı koyma olasılığı yaşın ilerlemesiyle artar. Endometriozis görülme insidansı yaklaşık kırk yaş civarında zirveye ulaşır.

Pelvis dışı endometriozis, rapor edilmiş tüm endometriozis olgularının %8.9'unu oluşturur ve pelvik endometriozis olgularına oranla daha hızlı teşhis koydurur.⁴ Pelvis dışı endometriozisin bir alt tipi olan batin duvarı endometriozis olguları ise tüm eksternal endometriozis olgularının %4'ünü oluşturmaktadır. Abdominal duvar endometriozisi esas olarak insizyon skarında ve umblikusda nadiren ise inguinal kanal ve rektus abdominalis kasında görülür.¹

Abdominal endometriozisli hastalar bizim olgumuzda olduğu gibi özellikle menstruasyonla şiddetlenen ağrılı kitle ile başvurur. Fizik muayene ile kitle rahatlıkla lokalize edilir. Abdominal duvar endometriozisi, sezaryen gibi operasyonlardan sonra %0.1 oranda görülür.⁵ Bizim olgumuzda da yedi yıl önce sezaryen ile doğum öyküsü bulunmaktadır. Primer rektus kasında endometriozis oluşumu en kolay vasküler yayılım teorisi ile açıklanabilir. Bu teoriye göre endometrial hücreler kan damarları veya lenfatik sistemle ekstragenital bölgelere ulaşarak, endometriotik odakların oluşmasına neden olmaktadır. Bizim olgumuzda her ne kadar sezaryen öyküsü olsa da, lezyonun insizyon yerinden ilişkisiz ve uzakta olması nedeniyle spontan olarak gelişmiş bir olgu olarak kabul edilebilir. Özellikle cerrahinin uygulandığı alanlarda (sezaryen skarı, epizyotomi skarı, histerektomi sonrası vajinal kaff) gelişen endometriozis vakalarında daha çok mekanik yayılım, endometrium hücrelerinin transplantasyonu sorumlu tutulmaktadır.⁶

Ayırıcı tanıda abse, lipom, hematoma, sebace kist, desmoid tümör, primer ve metastatik kanser gibi tanılar öncelikle düşünülmelidir. Kitlenin değerlendirilmesinde ultrasonografi ve MRG önerilen tanı yöntemleridir. Kitle ultrasonografide kistik, solid, polikistik ve karışık tipte görülebileceği için en-

dometriozis tanısı koymada spesifik değildir. Bizim olgumuzdada tanıyı destekleyen MRG kitle içinde hemoraji odaklarını göstermesi nedeniyle endometriozis tanısına yaklaşımda daha üstündür.⁷ Ancak kesin teşhis histopatolojik inceleme ile konur. Doku örnekleme ince iğne biyopsisi veya olgumuza uyguladığımız total eksizyonel biyopsisi ile yapılabilir. Bu yöntemle hem teşhis ve hem de tedavi yapılır. Rekürrens önlenmesi için tam bir eksizyon yapılmalıdır. Agarwal ve Fong'un 10 hastalık abdominal duvar endometriozis serisinde vakaların altısında (%60) cerrahi öykü tarif edilirken, dört vakada spontan gelişen (inguinal kanal, umblikusda ve rektus abdominis) endometriozis tespit edilmiş. Bu on hastaya total eksizyon uygulanmış ve hastalar postoperatif bir aydan üç yıla kadar uzanan sürelerde izlenmiş. İzlem sonrası sonuçlara göre total eksizyonun küratif bir tedavi olduğu bildirilmiştir.⁸

Sonuç olarak; batin ön duvarı kitlelerinin değerlendirilmesinde endometriozis tanısı akılda tutulmalı ve ultrasonografi ve MRG incelemeleri ile bu tanı güçlenirse teşhis ve tedavi için total eksizyon uygulanmalıdır.

KAYNAKLAR

1. Blanco RG, Lanco RG, Parithivel VS, et al. Abdominal wall endometrioma. *Am J Surg* 2003;185:596-8.
2. Eskenazi B, Warner ML. Epidemiology of endometriosis. *Obstet Gynecol Clin North Am* 1997;24:235-58.
3. Waller KG, Lindsay P, Curtis P, Shaw RW. The prevalence of endometriosis in women with infertile partners. *Eur J Obstet Gynecol Reprod Biol* 1993;48:135-9.
4. Douglas C, Rotimi O. Extragenital endometriosis – a clinicopathological review of a Glasgow hospital experience with case illustrations. *J Obstet Gynaecol* 2004;24: 804-8.
5. Khoo JJ. Scar endometriosis presenting as an acute abdomen: A case report. *Aust NZ J Obstet Gynaecol* 2003;43:164-5.
6. Güneş M, Kayıkçıoğlu F, Öztürkoğlu E, Haberal A. Incisional endometriosis after caesarean section, episiotomy and other gynecologic procedures. *J Obstet Gynaecol Res* 2005;13:471-5.
7. Balleyguier C, Chapron C, Chopin N, Helenon O, Menu Y. Abdominal wall and surgical scar endometriosis results of magnetic resonance imaging. *Gynecol obstet Invest* 2003;55:220-4.
8. Agarwal A, Fong YF. Cutaneous endometriosis. *Singapore Med J* 2008;9:704-7.