

Moyamoya hastalığı ve antifosfolipid sendrom birlikteliği

Moyamoya disease associated with antiphospholipid syndrome

Mahmut Abuhandan¹, Mustafa Çalik¹, Hasan Çeçe², Bülent Güzel¹, Mahmut Kati³, Akın İşcan¹

¹Harran Üniversitesi Tıp Fakültesi Çocuk Sağlığı ve Hastalıkları AB, Şanlıurfa, Türkiye

²Harran Üniversitesi Tıp Fakültesi Radyoloji AB, Şanlıurfa, Türkiye

³Harran Üniversitesi Tıp Fakültesi Psikiyatri AB, Şanlıurfa, Türkiye

Geliş Tarihi / Received: 14.06.2010, Kabul Tarihi / Accepted: 12.08.2011

ÖZET

Moyamoya hastalığı (MMH) çoğunlukla ön serebral dolaşıma ait vasküler yapıları özellikle de ön ve orta serebral arterlerin proksimal segmentlerini tutan bir hastalıktır. Etiyolojisi net olarak bilinmemektedir. Hastalık sıklıkla serebral iskemi, nadiren de serebral hemoraji ile ortaya çıkmaktadır. Serebral anjiyografideki patolojik bulguların menenjit, nörofibromatozis, neoplazmlar, Down sendromu ve polikistik böbrek hastalığı gibi durumlarla bir arada bulunması halinde Moyamoya sendromu (MMS) olarak isimlendirilmektedir. Graves hastalığı, Behçet hastalığı ve Antifosfolipid sendrom (AFS) gibi otoimmün hastalıklar da MS gelişmesine neden olabilmektedirler. Kliniğimizde Antifosfolipid sendrom ile beraber MMS tanısı alan ve çocukluk çağı akut serebral infarkt nedenleri arasında oldukça ender görülen bu hastalık ilginç bulunarak sunuldu.

Anahtar kelimeler: Moyamoya, antifosfolipid sendrom, hemiparezi, konvülsyon

GİRİŞ

Moya-Moya hastalığı (MMH) etyolojisi bilinmeyen ve nadir görülen, Willis poligonunu oluşturan ana serebral arterlerin genellikle bilateral, nadiren unilateral, ilerleyici darlığı veya tıkanması ve bunu telafi etmek üzere kollateral damarların gelişmesi ile karakterize kronik bir serebrovasküler hastalıktır.^{1,2} Graves hastalığı, Behçet hastalığı ve Antifosfolipid sendrom (AFS) gibi otoimmün hastalıklar MMS gelişmesine neden olabilmektedirler.³

Arteriyel-venöz tromboza eğilim ve antifosfolipid antikorlarının (AFA) varlığı ile karakterize AFS, edinsel trombofilik nedenleri arasında önem-

ABSTRACT

Moyamoya (MMD) is a disease that often involves the vascular structures of anterior cerebral circulation, particularly the proximal segments of anterior and middle cerebral arteries. The etiology of the disease is unknown. MMD often presents with cerebral ischemia and rarely with cerebral hemorrhage. The pathology is termed Moyamoya syndrome (MMS) when the pathological cerebral angiography findings are accompanied by meningitis, neurofibromatosis, neoplasm, Down syndrome or polycystic kidney disease. Autoimmune diseases including Graves' disease, Behçet's disease and antiphospholipid syndrome might also lead to the development of MMS. In this manuscript, we presented an interesting case of MMD associated with antiphospholipid syndrome, which is quite a rare cause of acute cerebral infarction in childhood.

Key words: Moyamoya, antiphospholipid syndrome, hemiparesis, convulsion

li bir yer tutmaktadır. Sendromun patogenezi tam olarak aydınlatılamamakla beraber, klinik tablodan negatif yüklü fosfolipidler ve fosfolipid-protein komplekslerine karşı oluşmuş olan antifosfolipid antikorlarının (lupus antikoagülanı-LA ve antikardiolipin antikorları-AKLA) sorumlu olduğu düşünülmektedir. AFS'da mortaliteyi ve morbiditeyi etkileyen en önemli faktör trombo-embolik komplikasyonlardır. Venöz trombozda ilk sırada derin ven trombozu (DVT) ve pulmoner embolizm (PE), arteriyel trombozda ise ilk sırada iskemik serebral inme yer almaktadır.^{4,5} Hastanemize sağ hemiparezi ve konvülsiyon nedeniyle başvuran dört yaşındaki kız olgunun serebral manyetik rezonans görüntüle-

Yazışma Adresi /Correspondence: Dr. Mahmut Abuhandan

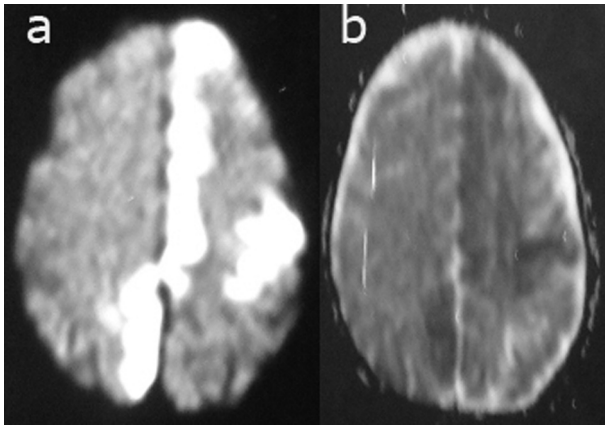
Harran Üniversitesi Tıp Fakültesi Çocuk Sağ. ve Hast. AD. Sanliurfa, Turkey Email: drabuhandan@mynet.com
Copyright © Dicle Tıp Dergisi 2011, Her hakkı saklıdır / All rights reserved

mesinde sol hemisferde inme ile uyumlu iskemik değişiklikler saptandı. Kliniğimizde AFS ile beraber MMS tanısı alan ve çocukluk çağı akut serebral inme nedenleri arasında oldukça ender görülen bu hastalık ilginç bulunarak sunulmuş, inme ayırıcı tanısında düşünülmesi gerekliliği vurgulanmak istenmiştir.

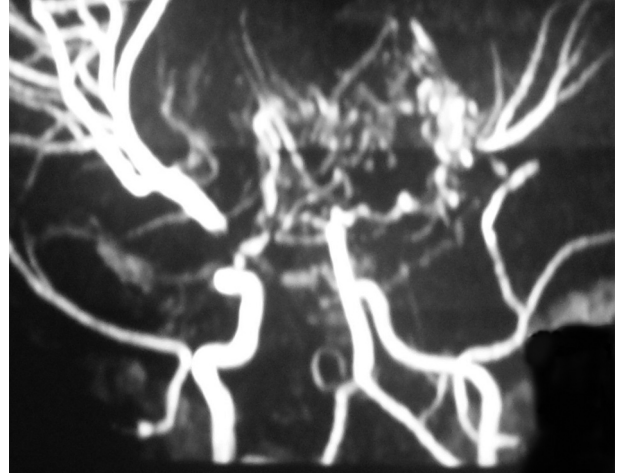
OLGU

Dört yaşında kız hasta aniden ortaya çıkan sağ kol ile bacağı oynatamama ve havale geçirme şikâyeti ile çocuk acil servisimize başvurdu. Hastanın nörolojik muayenesinde bilinci kapalı, sözlü uyarılara anlamsız cevabı mevcuttu. Sağ vücut yarısında 3/5 kuvvet kaybı içeren hemiparezi ve santral fasiyal paralizisi saptandı. Duyu muayenesi normaldi, serebellar testlerde anormallik saptanmadı. Sağda babinski pozitifliği saptanan hastanın pupil ışık refleksi iki taraflı alınıyordu. Pupiller normoizokorik, göz dibi bakışı olağan idi.

Aile anamnezinde norolojik ve kalıtsal bir hastalığa ilişkin bulgusu olmayan hastanın özgeçmişinde bir yıl önce iskemik inme geçirme öyküsü vardı. Önceleri 2/5 kuvvet kaybını içeren sol hemiparesisi gelişen hastanın tedavi sonrası sekelsiz iyileştiği öğrenildi. Olgunun telekardiyografi, EKG ve EKO görüntülemeleri normaldi. Serebral difüzyon ağırlıklı manyetik rezonans görüntülemesinde (MRG) sol frontoparyetal ve sağ paryetal bölgede konveksite düzeyinde akut inme ile uyumlu difüzyon kısıtlaması izlendi (Resim 1).



Resim 1. Aksiyel difüzyon ağırlıklı görüntüler (a) ve ADC haritasında (b) bilateral paryetal ve sol frontal bölge konveksite düzeyinde akut inmeyi destekleyen difüzyon kısıtlanması ile uyumlu bulgular



Resim 2. Magnetik rezonans anjiyografi görüntülemesinde bilateral internal karotis arter proksimal kesimde tıkanma ve supraklinoid alanda anormal kollateral vasküler görünüm

Manyetik rezonans anjiyografisinde (MRA) bilateral internal karotis arter (ICA) proksimal kesimden itibaren tıkanmış olarak izlendi ve supraklinoid alanda kollateral vasküler yapılar saptandı. Bu görünüm MMH için tipikti (Resim 2). Olgunun genel durumu düzeldiğinde çekilen elektroensefalografisinde (EEG) fokal epileptiform aktiviteler izlendi. İnme etiyojisine yönelik testler içinde total kolesterol, lipid, trigliserid, lipid elektroforezi, kreatin fosfokinaz, ve laktat düzeyleri normal bulundu. Hemorajik diatez testleri, kompleman C3 ve kompleman C4 seviyeleri normal düzeylerde idi. Anti nükleer antikor (ANA) 40 IU/ml (100 IU/ml üzeri anlamlı) ve anti ds-DNA düzeyi 3 IU/ml (0-5 IU/ml) bulundu. Oraklaşma testi negatif saptanan hastanın hemoglobin elektroforezinde S bandı yoktu. Olgunun damar hastalığının etiyojisine yönelik olarak bakılan antitrombin- III, protein C, protein S düzeyleri normaldi ve faktör V-Leiden mutasyonu saptanmadı. Antikardiolipin antikor (AKLA): IgG: 60 U/ml, IgM: 40 U/ml ve Lupus antikoagülan (LA) pozitif bulunan vakanın 2 ay sonra tekrar bakılan tetkiklerinde LA pozitif ve AKLA: IgG: 80 U/ml, IgM: 40 U/ml bulunması üzerine primer antifosfolipid sendrom tanısı konuldu. Öykü ve fizik muayene bulguları ile inme olarak değerlendirilen olgu, MRG ve MR anjiyografi incelemeleri sonucunda MMH tanısı aldı. Antiepileptik tedavi olarak Difenil hidantoin intravenöz yoldan 20 mg/kg dozunda yükleme yapıldı, takipte 5 mg/kg/gün dozunda idame olarak devam edildi. Hastaya daha önceden almakta

olduğu kumadin tedavisi kesilerek akut dönemde düşük molekül ağırlıklı heparin LMWH (Enoxaparin) 1mg/kg/gün dozunda başlandı. Olgunun tedavisi öncesi bakılan INR değeri: 2,5 idi. Hastada tedavinin 15. gününde düşük molekül ağırlıklı heparin LMWH (Enoxaparin) kesilerek kumadin tekrar 0,2 mg/kg /gün dozunda başlandı. Fizyoterapi ile izleme alındı.

TARTIŞMA

MMH progresif serebral arter tıkanması ile karakterize, internal karotid arterlerin tutulumu ile kendini gösteren nadir bir hastalıktır. Hastalığın etyolojisi henüz aydınlatılamamıştır. Ailesel yatkınlık ve genetik faktörlerin etkili olduğu otoimmün bir vaskülit olmasından kuşulanılmaktadır. Yine hastalığın patogenezinde fibroblast büyüme faktörü, prostoglandin E2 gibi mediatörler ile Ebstein-Barr virüsü gibi infeksiyöz ajanların rol oynadığı düşünülmektedir.^{6,7} Graves hastalığı, Behçet hastalığı ve AFS gibi otoimmün hastalıklar MMS gelişmesine neden olabilmektedirler.³

AFS pediatri yaş grubunda vasküler tromboza neden olan bir bozukluktur. Bu sendrom primer veya alta yatan hastalığa bağlı olarak sekonder gelişebilir. Sekonder AFS’de İnfeksiyöz ajanların moleküler benzerlik mekanizması yolu ile otoantikör yapımını tetiklediği; böylece inflamatuvar bir sürecin başladığı ve tromboza yol açtığı düşünülmektedir. İmmün sistem yanında genetik yatkınlık ve çevresel faktörler de göz ardı edilmemelidir. Tarama testleri esnasında saptanan asemptomatik bireylerdeki AFA pozitifliğinin klinik önemi azdır. Bu grup hastada proflaktik tedavinin yeri tartışmalıdır. Vasküler tromboza neden olan antifosfolipid antikörler pozitif hastaların tedavisinde ise yüksek doz kortikosteroidler, siklofosfamid, plazmaferez, immunoglobulin ve antikoagulanlar kullanılabilir.^{8,9}

Bizim olgumuzda tanı anında AKLA ve LA pozitif bulundu. 2 ay sonra bakılan tetkiklerinde antikor yüksekliğinin devam ettiği gözlemlendi ve hastada bu tabloya yol açan sekonder bir neden tespit edilemedi. Hastamız inme tedavisi sonrasında çocuk romatolojisi olan bir merkeze sevk edildi.

Çocuklar üzerinde yapılan çalışmalar inme açısından 10 yaş altındaki erkeklerin kızlara oranla daha fazla risk altında olduğunu göstermektedir. MMH’da klinik bulgular her zaman tutulan beyin

bölgesinin anatomik özelliklerine bağlı olarak değişebilmektedir. Yamaguchi ve arkadaşları 10 1979 yılında Moyamoya çalışma grubu raporunda hastalığı klinik belirtilerine göre hemorajik, epileptik, geçici iskemik (GIA) ve inme ile giden olarak 4 gruba ayırmışlardır. Raporda hemorajik ve inme ile giden grubun en sık görülenler olduğunu belirtmişlerdir.

Bizim hastamız inme tablosu ile kliniğimize getirilen 3 yaşında bir kız çocuğu idi. Olgumuzda ailesel yatkınlık bulunmadı.

Kraemer ve arkadaşları¹¹ yaptıkları çalışmalarında iskemik olayların tekrarlama riskinin en sık semptomların başlangıcından sonraki ilk iki yıl içinde olduğunu belirtmişler ve bu süreden sonra kollateral damar gelişiminin tamamlanmasına bağlı olarak riskin azaldığını bildirmişlerdir. Hallemeier’in yaptığı çalışmada ilk inmeden sonra tüm hastalar için ilk 5 yıllık sürede inme geçirme riski %80, Kraemer ve arkadaşlarının yaptıkları çalışmada ise %82 olarak bulunmuştur.^{11,12}

Hastalarda motor fonksiyon bozuklukları en sık karşılaşılan klinik bulgu olup olguların %80’inde görülmektedir. İki yaşından küçük hastalarda sıklıkla konvülsiyonlar, geçici hemipleji episodları, nörolojik sekeller ve entellektüel gerilik görülürken, geç çocukluk çağına ise tekrarlayan geçici iskemik ataklarla belirgin klinik tablo oluşmaktadır.^{2,12}

Olgumuz motor fonksiyon kaybı, konvülsiyon, ve yürüme bozukluğu gibi şikâyetler ile başvurmuş ancak bu hastalıkta görülebilen diğer bulgular izlenmemiştir. İlk bulgular sol frontoparyetal inmeye bağlı olarak gelişen sağ kol ve bacakta güçsüzlük ve derin tendon reflekslerinde artma idi. Daha önceki çalışmalar da belirtildiği üzere ilk atak 3 yaşında, takip eden ikinci atak ise bundan bir yıl sonra meydana gelmişti.

Hastalığın tanısında kullanılan radyolojik yöntemlerden beyin tomografisi intrakranial kanama ve inmelerin gösterilmesinde faydalı iken MRG ve MRA ek olarak stenotik damar segmenti ve gelişen kollateralleri göstererek tanıya önemli katkı sağlamaktadır. Özellikle hafif dereceli stenoz bulunan ve az sayıda kollateral gelişmiş olgularda tanı için Dijital Subtraksiyon Anjiyografi yapılması gereklidir.^{3,13}

Olgumuzda beyin diffüzyon ağırlıklı MRG’de sol frontoparyetal ve sağ paryetal bölgede iskemik değişiklikler ve inme alanlarının yanı sıra MRA’da bilateral ICA proksimalinde tıkanma ve yakın kom-

şuluğunda anormal vasküler yumak görülmesiyle tanıya gidilmiştir.

MMH'nin kesin bir tedavisi yoktur. Medikal tedavide steroidler, antikoagulanlar ve vasodilatatörler kullanılmış olup etkinliği tartışmalıdır. Cerrahi tedavi ise özellikle ilerleyici nörolojik semptomları olan veya intrakranyal hemorajisi olan hastalarda uygulanmaktadır ve medikal tedaviye oranla daha etkin olduğu düşünülmektedir.^{2,14}

Revaskülarizasyon amaçlı girişimler hipoksik beyin dokusunun perfüzyonunu artırmak için yapılmaktadır. Genelde pediatrik vakalar indirekt revaskülarizasyon amaçlı girişimlerden ve direkt 'bypass' tekniklerinden fayda görmektedir.

Yatışından itibaren yoğun bakımda izlenen ve akut dönemde heparin başlanan hastamıza takipte genel durumu düzeldiğinde kumadin tedavisine devam edildi. Olgumuzda cerrahi tedavi uygulanması düşünülmüdü.

MMH'da prognoz hastanın yaşı ve klinik tipi ile ilişkilidir. Kim ve arkadaşları¹⁵ Üç yaşın altındaki hastalarda daha iyi sonuç alındığını bildirmişlerdir. Bununla birlikte GIA ve epileptik grubun uzun dönem klinik gidişi inme grubu ile karşılaştırıldığında daha iyidir.

Sonuç olarak çocukluk çağında inme nedeni ile getirilen hastalar MMH açısından araştırılmalıdır. Etiyolojide kollajen doku hastalıklarının varlığı her zaman düşünülmeli ve özellikle ilk iki yıl içinde yüksek tekrarlama riski nedeni ile bu hastalar yakın takip edilmelidir.

KAYNAKLAR

1. Suzuki J, Kodama N. Moyamoya disease: A review. *Stroke* 1983;14(1):104-9.

2. Golasakkal JA. Moyamoya disease: a review. *Neurol India* 2002;50(1):6-10.
3. Horn P, Pfister S, Buelmann E, Vajkoczy P, Schmiedek P. Moyamoya-like vasculopathy (moyamoya syndrome) in children. *Childs Nerv Syst* 2004;20(6):382-91.
4. Levine JS, Branch DW, Rauch J. The antiphospholipid syndrome. *N Engl J med* 2002; 346(10):752-63.
5. Kaul M, Erkan D, Sammaritano L, Lockshin MD. Assessment of the 2006 revised antiphospholipid syndrome classification criteria. *Ann Rheum Dis* 2007;66(7):927-30.
6. Shetty-Ava N, Alva S. Familial Moyamoya disease in caucasians. *Pediatr Neurol* 2000;23(5):445-7.
7. Malek AM, Connors S, Robertson RL. Elevation of cerebrospinal fluid levels of basic fibroblast growth factor in Moyamoya and central system disorders. *Pediatr Neurosurg* 1997;27(4):182-9.
8. Buller HR, Agnelli G, Hull RD. Antithrombotic therapy for venous thromboembolic disease. The seventh ACCP conference on antithrombotic and thrombolytic therapy. *Chest* 2004;126 (3):401-28
9. The WARSS, APASS, PICSS, HAS and GENESIS study groups. The feasibility of a collaborative double-blind study using an anticoagulant. *Cerebrovasc Dis* 1997; (9)7:100-12.
10. Yamauchi T, Tada M, Houkin K, et al. Linkage of familial moyamoya disease (spontaneous occlusion of the circle of Willis) to chromosome 17q25. *Stroke* 2000; 31(4):930-5.
11. Kraemer M, Heienbrok W, Berlit P. Moyamoya Disease in Europeans. *Stroke* 2008;39(12):3193-200.
12. Hallemeier CL, Rich KM, Grubb RL, et.al. Clinical features and outcome in North American adults with moyamoya phenomenon. *Stroke* 2006;37(6):1490-6.
13. Tsuchiya K, Inaoka S, Mizutani Y, Hachiya J. Echoplanar perfusion MR of Moyamoya disease. *AJNR* 1998;19(2):211-6.
14. Goda M, Isono M, Ishii K, Kamida T, Abe T, Kobayashi H: Long-term effects of indirect bypass surgery on collateral vessel formation in pediatric moyamoya disease. *Journal of neurosurgery* 2004;100(2):156-62.
15. Kim HY, Chung CS, Lee J, Han DH, Lee KH. Hyperventilation-induced limb shaking TIA in Moyamoya disease. *Neurology* 2003;60(1): 137-39.