

İnfanıl dönemde böbrek yetmezliđi gelişen primer hiperokzalüri: İki olgu sunumu

Primary hyperoxaluria with development of renal failure during infancy: Report of two cases

Ahmet Midhat Elmacı¹, Ahmet Baran²

ÖZET

Primer hiperokzalüri (PH), okzalatin aşırı sistemik üretimine yol açan, nadir görülen gliokzalat metabolizma bozukluđudur. Okzalatin aşırı üretimi ve idrarla atılımının artması, tekrarlayan ürener sistem taşları ve nefrokalsinozis ile sonuçlanır. Vücutta okzalat birikimi sistemik okzalozise neden olur ve glomeruler filtrasyon hızı ilerleyici böbrek tutulumuna bađlı olarak azalır. İnfantil dönemde PH tanısı alan ve böbrek yetmezliđi gelişen iki vaka sunulmuştur.

Anahtar kelimeler: Primer hiperokzalüri, böbrek yetmezliđi, bebek

ABSTRACT

Primary hyperoxaluria is a rare genetic disorder in glyoxylate metabolism that leads to systemic overproduction of oxalate. The disorder results in overproduction and excessive urinary excretion of oxalate, causing recurrent urolithiasis and nephrocalcinosis. As glomerular filtration rate declines due to progressive renal involvement, oxalate accumulates leading to systemic oxalosis. We, herein report two cases of primary hyperoxaluria with renal failure in infancy.

Key words: Primary hyperoxaluria, renal failure, infancy

GİRİŞ

Primer hiperokzalüri idrardan artmış okzalat ekskresyonu, tekrarlayan ürolitiazis, nefrokalsinozis ve çözünemeyen okzalatin vücutta birikimi ile karakterize, otozomal resessif kalıtım ile geçen nadir bir hastalıktır. Üç tipi vardır; Primer hiperokzalüri tip 1 (PH1) ve Primer hiperokzalüri tip 2 (PH2) doğuştan gliokzalat metabolizması bozukluđudur. Primer hiperokzalüri tip 3 (PH3) ise gastrointestinal hastalık olmaksızın hiperabsorbsiyon sonrası gelişir. Erken dönemde hematüri, tekrarlayan ürolitiazis, nefrokalsinozis ya da kronik böbrek yetmezliđi gibi ağır klinik tablolar gelişebilir.¹ Bu yazıda infanıl dönemde tanı alan PH1'li iki olgu sunulmuştur.

Olgu 1

Huzursuzluk, beslenememe şikayeti ile gelen 2.5 aylık kız hastanın öyküsünde, prenatal oligohidro-

amnioz olduđu, soygeçmişte anne-baba akraba, 4 ve 6 aylık 2 kardeşinin böbrek yetmezliđi nedeni ile kaybedildiđi öğrenildi. Fizik muayenesinde vücut ağırlığı 4,3 kg (%3), boy 55cm (%3-10), kan basıncı 65/40 mmHg. Serum üre 57 mg/dl, kreatinin 2.1 mg/dl, ürik asit 3.5 mg/dL Na 138 mmol/L, K 4 mmol/L, Ca 8.9 mg/dL, P 5.3 mg/dL, Mg 1.7 mg/dL, AST 21, ALT 35, PTH 274 pg/mL. Kan gazında pH 7.21, HCO₃ 13.8 mmol/L, BE -14.2 mmol/L. Renal ultrasonografisinde bilateral böbrek boyutları normal, korteks-medulla ayırımı net olarak yapılamamakta, parankim ekosu grade-3 artmış olarak izlendi (Resim 1). İdrar okzalat düzeyi 1406 mg/mg kreatinin (N=150-260 mg/mg kreatinin), sitrat düzeyi 160 mg/gr kreatinin (N= >400 mg/gr kreatinin) tespit edildi. İdrar kalsiyum, ürik asit atılımı normaldi. Kemik grafisi ve göz muayenesi normal olarak değerlendirildi.

¹ Dr. Faruk Sükan Dođum ve Çocuk Hastanesi, Çocuk Nefroloji Kliniđi Selçuklu, Konya, Türkiye

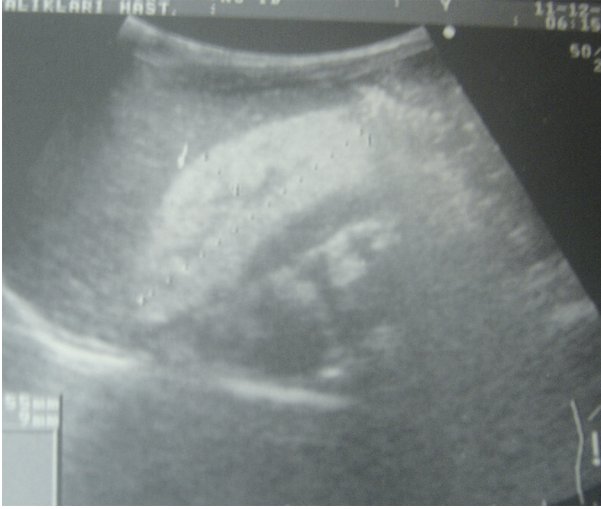
² Diyarbakır Çocuk Hastalıkları Hastanesi, Radyoloji Kliniđi, Diyarbakır, Türkiye

Yazışma Adresi /Correspondence: Dr. Ahmet Midhat Elmacı,

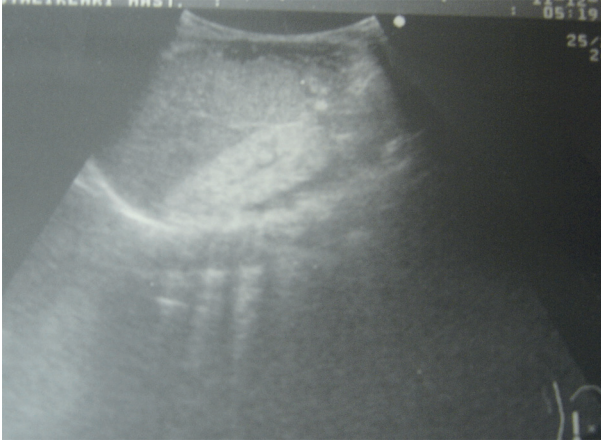
Dr. Faruk Sükan Dođum ve Çocuk Hastanesi, Çocuk Nefroloji Kliniđi, Selçuklu, Konya, Türkiye E-posta : drmidhat@hotmail.com

Geliş Tarihi / Received: 07.08.2012, Kabul Tarihi / Accepted: 06.09.2012

Copyright © Dicle Tıp Dergisi 2012, Her hakkı saklıdır / All rights reserved



Resim 1. Olgu 1'in renal ultrasonografisinde renal parankim ekojenite artışı



Resim 2. Olgu 2'nin renal ultrasonografisinde renal parankim ekojenite artışı

Olgu 2

İki aylık erkek hasta dış merkezde bakılan serum üre, kreatinin değerlerinin yüksek olması nedeniyle kliniğimize sevk edilmişti. Prenatal takibi yapılmayan hastanın soygeçmişte anne-baba akraba, birinci derece akrabalarında taş öyküsü mevcut. Fizik muayenesinde vücut ağırlığı 4,1kg (%3), boy 52 cm (%3), kan basıncı 70/40 mmHg. Serum üre 47 mg/dL, kreatinin 2.7 mg/dL, ürik asit 5 mg/dL, Na 136 mmol/L, K 5 mmol/L, Ca 9.1 mg/dL, P 3.8 mg/dL, AST 22, ALT 14, PTH 234 pg/mL. Kan gazında pH 7.29, HCO₃ 15.2 mmol/L, BE -9.8 mmol/L. Renal ultrasonografisinde bilateral böbrek boyutları normal, korteks-medulla ayırımı net olarak yapılamamakta, parankim ekosu grade-3 artmıştı (Resim 2).

İdrar okzalit düzeyi 664 mg/mg kreatinin (N=150-260 mg/mg kreatinin), sitrat düzeyi 505 mg/g (N=>400 mg/gr kreatinin). İdrar kalsiyum ve ürik asit atılımı normaldi. Kemik grafisi ve göz muayenesi normal olarak değerlendirildi.

Her iki olguda mevcut klinik ve laboratuvar bulguları ile PH1 düşünüldü. Potasyum sitrat, piridoksin, kalsitriol tedavisi başlanarak izleme alındı.

TARTIŞMA

Primer hiperokzalüri tip 1 en sık görülen ve daha ciddi seyreden primer hiperokzalürüdür. Otozomal resesif geçer. Hastalık karaciğerde peroksizomal spesifik alanin gliokzalit aminotransferaz (AGAT), enziminin fonksiyonel defekti sonucu ortaya çıkar. Avrupa da PH 1'in prevalansı, yaklaşık olarak yılda 100 000 canlı doğumda 1'dir. Tüm PH olguların %77'sinden PH1, %9'undan PH2 sorumludur.²

Genellikle PH1, sosyo-ekonomik düzeyin düşük ve akraba evlilik oranı yüksek toplumlarda sık görülür. Her iki olgumuzda da anne-baba arasında akrabalık mevcuttu. Hastalığın başlama yaşı PH1'de çok erkendir. Klinik prezentasyon 5 şekilde ortaya çıkar; a) erken nefrokalsinozis ve hızlı gelişen böbrek yetmezliği ile ortaya çıkan, nadir görülen infantil formu, b) çocukluk ve adolesan döneminde tekrarlayan ürolitiazis ve ilerleyici böbrek yetmezliği ile giden formu, c) yetişkinlerde taş pasajı şeklinde görülen geç başlangıç formu, d) sadece transplantasyon sonrası nüks ile tanı alan formu e) PH1 aile öyküsü olan pre-septomatik olgular.³ İnfantil dönemde tanı alan hastaların yaklaşık yarısı tanı anında, %80'in de ise 3 yaşına kadar son dönem böbrek yetmezliği geliştiği bildirilmiştir.

Başlangıç semptomları gelişme geriliği, idrar yolu enfeksiyonu, üremi, konvülsiyonlar, metabolik asidoz, anemi, kusma, makrohematüri, taş pasajı, dehidratasyon, poliüri ve ödemdir. Hastalığın tanısı klinik gözlem, aile hikayesi, radyoloji-sonografi, böbrek-kemik biyopsisi, idrarda okzalit ölçümü, idrar gliokzalit ekskresyonu, karaciğer dokusunda AGAT aktivitesinin ölçümü ve DNA analizi ile konulabilir.⁴ Olgularımızda böbrek yetmezliğinin varlığı, ultrasonografilerinde nefrokalsinozis ve idrar okzalit düzeylerinin belirgin yüksek saptanması, akraba evliliği, aile öykülerinde böbrek yetmezliği ve taş bulunması nedeniyle PH1'in infantil formu olarak düşünülmüştür.

Primer hiperokzalüri tip 2, genellikle 1-2 yaşlarda başlar ve klinik bulgular ürolitiazis, hematüri ve obstrüktif patern şeklindedir. Taş oluşturma potansiyeli PH1'e göre daha düşük ve nefrokalsinozis daha az sıklıkta görülür. Glomeruler filtrasyon hızı çocukluk çağında genellikle korunmaktadır. Hiperokzalüri, PH2'de PH1'e göre daha az belirgin olma eğilimindedir. Laboratuvar analizinde, idrarda L-gliserat atılımında artış saptanır ancak kesin tanı karaciğer biyopsisinde gliokzalat redüktaz aktivitesinin ölçümü ile konulur.²

Primer hiperokzalüri tip 1'de hastaların %12'sinde 23 ila 50 yaşlar arasında son dönem böbrek yetmezliği gelişmektedir. Primer hiperokzalüri tanısı konulunca veya şüphelenildiğinde destekleyici tedaviye hemen başlanması önerilmektedir. Tedavide amaç kalsiyum okzalatın idrarda çözünürlüğünü artırmak ve sistemik okzalat üretimini azaltmaktır. Hastaların taş oluşumunu engellemek için bol sıvı (2-3 L/m²/gün) almaları önerilmektedir. Nonspesifik kristalizasyon inhibitörleri kullanılması faydalıdır. Çocuklarda potasyum veya sodyum sitrat (100-150 mg/kg/gün), erişkinlerde ve adolesanlarda nötral ortofosfatlar (500 mg elemental fosfor), magnezyum desteği (magnezyum oksit 150 mg/gün) kalsiyum okzalat kristalizasyonunu engeller.⁵ Piridoksin AGAT enziminin kofaktörüdür. Hastaların %10-30'unda piridoksin sensitivitesi vardır. Piridoksin 5-10 mg/kg/gün dozunda erken dönemde başlanmalıdır, doz idrar okzalat atılımına göre ayarlanmalıdır.⁶ Diyetle okzalat alımının kısıtlanması daha çok absorptif hiperokzalüride sınırlı bir etkiye sahiptir. Askorbik asit okzalatın prekürsörü olduğu için tedavide kullanımı önerilmemektedir. Son dö-

nem böbrek yetmezliği gelişen hastalarda izole böbrek nakli önerilmemektedir çünkü greft de okzalat birikimine bağlı sık rekürrens ve düşük greft sağ kalımına yol açar. Pre-emptif izole karaciğer nakli, böbrek hasarı ilerlememiş olan seçilmiş vakalarda ilk tedavi seçeneği olabilir.² Hastalığın kesin tedavisi kombine karaciğer ve böbrek naklidir.⁷

Sonuç olarak, PH1 çocukluk çağında nadir görülen, infantil formu erken dönemde son dönem böbrek yetmezliğine neden olabilen bir hastalık olup, nefrokalsinozis ve üriner sistem taş hastalığının ayırıcı tanısında akılda tutulmalıdır.

KAYNAKLAR

1. Ajzensztejn MJ, Sebire NJ, Trompeter RS et al. Primary Hyperoxaluria type 1. Arch Dis Child. 2007;92(2):197.
2. Cochat P, Fargue S, Harambat J. Primary Hyperoxaluria. Pediatric Nephrology. In: Avner ED, Harmon W, Niaudet P, Yoshikawa N (eds). 6th Edition Springer-Verlag, Heidelberg, 2009;pp:1093-1103.
3. Cochat P, Liutkus A, Fargue S, et al. Primary hyperoxaluria type 1: still challenging! Pediatr Nephrol 2006;21(10):1075-1081.
4. Khoo JJ, Pee S, Kamaludin DP. Infantile primary hyperoxaluria type 1 with end stage renal failure. Pathology 2006;38(3): 371-4.
5. Leumann E, Hoppe B. The primary hyperoxalurias. J Am Soc Nephrol 2001;12(9):1986-1993.
6. Monico CG, Rossetti S, Olson JB, Milliner DS. Pyridoxine effect in type I primary hyperoxaluria is associated with the most common mutant allele. Kidney Int 2005;67(5):1704-1709.
7. Collard L, Amore A, Bensman A, et al. Combined liver kidney transplantation in children: multi-centre report. Pediatr Nephrol 2006;21(12):1514.