

Sıęır Koyun ve Keilerin Üriner Sistem Mast Hücreleri Üzerinde Histolojik alıřmalar*

Tuęrul Ertuęrul¹, Nevin Kurtkede²

1 Ondokuz Mayıs Üniversitesi Veteriner Fakültesi, Histoloji-Embriyoloji Anabilim Dalı, Samsun

2 Ankara Üniversitesi, Veteriner Fakültesi, Histoloji-Embriyoloji Anabilim Dalı, Ankara

Geliř Tarihi / Received: 06.04.2017, **Kabul Tarihi / Accepted:** 17.04.2017

Özet: Bu alıřma sıęır, koyun ve keilerin üriner sistem mast hücrelerinin ışık mikroskopik düzeyde morfolojisi ve sayısal dağılımını ortaya koymak ve farklı tespit sıvıları kullanılarak mast hücre heterojenitesini arařtırmak amacıyla yapıldı. alıřmada, 10 adet saęlıklı diři sıęır, koyun ve keiden alınan üriner sisteme ait doku örnekleri materyal olarak kullanıldı. Doku örnekleri % 10'luk formol ve izotonik formaldehit asetik asit (IFAA) solüsyonlarında tespit edildi. Mast hücreleri için toluidin blue ve alcian blue/safranin O (AB/SO) kombine boya metodları uygulandı. Işık mikroskopik düzeyde yapılan incelemeler sonucunda mast hücrelerinin, yerleřim yerlerine göre yuvarlak, oval ve mekik řeklinde ve farklı büyüklüklerde olduęu görüldü. Sıęır, koyun ve keide IFAA tespit sıvısı kullanıldığında böbrek, üreter, idrar kesesi ve üretrada, %10'luk formolde tespit edilenlere göre daha fazla sayıda mast hücrelerinin bulunduęu gözlemlendi. Sıęır, koyun ve keiden alınan üriner sisteme ait doku örneklerinde AB/SO kombine boya metodu uygulanan kesitlerde AB(+)/SO(-) mast hücrelerine rastlandı. Toluidin blue ile boyanmış seri kesitlerde, mast hücrelerinin dağılımının belirlenmesi için elde edilen verilerin aritmetik ortalaması alındı. IFAA ve %10 formol ile tespit edilen dokular arasında mm²'de ortalama mast hücreleri sayısı açısından farkın istatistiksel olarak önemli olduęu saptanmıştır (P<00.1).

Anahtar kelimeler: Keçi, Koyun, Mast hücresi, Sıęır, Üriner Sistem.

Histological Studies on Mast Cells of the Urinary System of Cattle, Sheep and Goats

Abstract: This study was conducted with the aim of revealing of the morphology and numerical distribution of mast cells of the urinary system of cow, sheep and goats at light microscopic level and investigating the heterogeneity of mast cells by using different fixation solutions. In the study, tissue samples which were taken from the urinary system of 10 healthy cow, sheep and goats were used as the study material. Tissue samples were fixed with both 10% formaldehyde and isotonic formaldehyde acetic acid (IFAA) solutions. Toluidine blue and alcian blue /safranin O (AB/SO) combined staining methods were applied for the mast cells. As a result of the examination on the light microscopic level, it was observed that mast cells have spherical, ovoid and elongated, depending on their location, shapes and different sizes. It was founded that IFAA fixed tissues were contained more mast cells than those tissues fixed with the 10% formaldehyde. Tissue samples which were taken from the urinary system of cattle, sheep and goats stained with the AB/SO combined staining method and AB(+)/SO(-) mast cells have been found in the samples. In the serial sections stained with Toluidine blue to determine the distribution of mast cells arithmetic mean was used. The difference in average number of mast cells per mm² between the IFAA and the 10% formaldehyde fixed tissues was statistically significant (P<0.01).

Key words: Cattle, Goat, Mast Cell, Sheep, Urinary System.

Giriř

Mast hücreleri baę dokusunun yaę hücrelerinden sonra en iri hücreleridir [26]. Büyüklüklerinin tür- lere ve buldukları dokulara göre deęiřtięi görülmüştür. Genellikle yuvarlak veya oval olan bu hücreler, yerleřimlerine baęlı olarak mekik řeklinde de gözlenebilir [3, 5, 6]. Sitoplazmalarında ok sayıda, yuvarlak ve irili ufaklı salgı granülleri bulundurlar [12, 26]. Mast hücreleri büyük, polimorfik, yu-

varlak veya oval řekilli, hücre merkezine yerleřmiş belirgin bir ekirdeęe sahiptir [12, 13]. ekirdek oęunlukla sitoplazmada bulunan granüller tarafından örtülür [24]. Mast hücre granülleri asit karakterde olduklarından bazik boyalarla kolaylıkla boyanırlar [26]. Hücrelerin granülleri toluidin blue, azure A, Bismark Brown ve thionin boya-ları ile bu boyaların rengi olan mavi deęil de mor-kırmızı renkte boyanırlar [2]. Mast hücreleri orijinleri, histokimyasal farklılıkları, içerdikleri proteoglikanların yapı

*: Bu makale aynı adlı doktora tezinden özetlenmiştir.

Yazıřma adresi / Correspondence: Dr. Tuęrul Ertuęrul, Ondokuz Mayıs Üniversitesi Veteriner Fakültesi, Histoloji-Embriyoloji Anabilim Dalı, SAMSUN E-posta: tugrulertugrul06@hotmail.com

ve içeriği gibi unsurlar göz önüne alındığında alt gruplara ayrılmaktadır [17]. Buna göre mast hücreleri, mukozal mast hücresi (MMC) ve bağdoku mast hücresi (CTMC) olmak üzere iki alt gruba ayrılmaktadır [9, 17]. Mast hücre granüllerinin boyanma özelliği, kullanılan fiksatiflere göre farklılık gösterir. CTMC, %4'lük formaldehit içeren birçok fiksatife karşı dirençli iken, MMC çok az bir fiksatif grubuyla örneğin IFAA gibi düşük konsantrasyonlu formaldehit ve asetik asit solüsyonları ile gösterilebilir. [9]. Mast hücreleri AB/SO gibi granül spesifik boyalarla da boyanabilmektedir [1]. Bu boyamada, MMC'nin formole duyarlı ve sadece AB (+) olarak boyanan granüller içerdiği, CTMC nin ise formole dirençli ve SO (+) olarak boyanan granüllere sahip olduğu belirtilmiştir [5, 10]. Mast hücrelerinin böbrekte, korteks ve medullada intersitisyumda bulunan kan damarlarının ve renal tubüllerin çevresinde bulunduğu belirtilmektedir [8]. İdrar kesesinde, intersitisyel sistit infeksiyonlarında mast hücrelerinin sayısal olarak artış gösterdiği yapılan çalışmalarda bildirilmektedir [25, 27].

Bu araştırma sığır, koyun ve keçilerin üriner sisteminde bulunan mast hücrelerinin sayısal dağılımı, histokimyasal özellikleri ve heterojenitelerini ortaya koymak amacıyla yapıldı.

Materyal ve Metod

Çalışmada, Ankara çevresindeki mezbahalardan sağlanan 10'ar adet erişkin ve sağlıklı dişi Holştayn sığır, Akkaraman koyun ve kıl keçisine ait böbrek korteks ve medullası, üreter, idrar kesesi ve üretra'dan alınan doku örnekleri materyal olarak kullanıldı. Işık mikroskopik incelemeler için alınan doku parçalarının bir kısmı %10 formol'de tespit edilip yıkandıktan, diğer kısmı ise izotonik formaldehit asetik asit (IFAA, pH 2,9) te 12 saat tespit edilip %70 alkolde 12 saat bekletildikten sonra dereceli alkoller, metil benzoat ve benzol serilerinden geçirilerek paraplastta bloklandılar [9].

Hazırlanan bloklardan 30µ arayla 5µ kalınlığında 10'ar adet iki tane seri kesit alındı. Daha sonra seri kesitler, %10 formol ve IFAA'da tespit edilmiş dokulardan alınan birer kesit aynı lam üzerinde olacak şekilde biri Mc Ilvaine'nin sitrik asit disodyum fosfat tamponunda hazırlanan %0,5'lik toluidin blue, diğeri mast hücrelerinin alt tiplerini

ve dokulardaki dağılımlarını belirlemek amacıyla alcian blue/safranin O (AB/SO) kombine boya metodu [10] ile boyandı. Bu boya yönteminin kontrolü amacıyla MMC için ratların barsaklarından, CTMC için ratların derisinden alınan doku örnekleri kullanıldı.

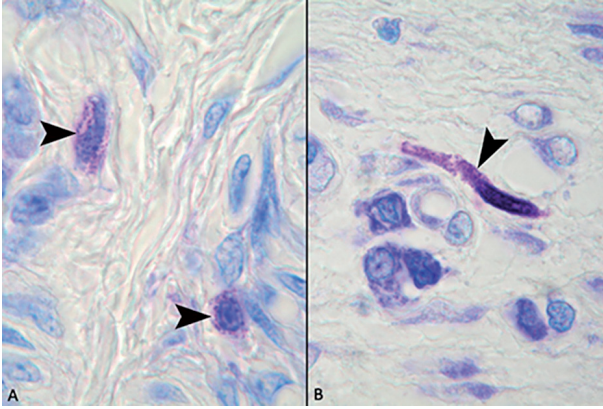
Mast hücrelerinin sayısal dağılımını belirlemek amacıyla hazırlanan seri kesitlerde hücre sayımları 100 kare oküler mikrometre ile yapıldı. Objektifin 40'luk büyütmesi ile oküler mikrometrenin 100 kare birim alanındaki mast hücreleri sayıldı. Böbrekten korteks ve medulladan, üreterler, idrar kesesi ve üretra'da ise lamina propriya, submukoza, tunika muskularis ve tunika seroza katmanlarından rast gele seçilen her bir bölgeden 10 büyütülmüş alanda hücre sayıldı. [4].

IFAA ve %10 formol ile tespit edilen dokulardaki mast hücre sayısı bakımından hayvan türleri arasındaki farklılığın istatistiksel açıdan anlamlılığına varyans analizi ile bakıldı. İstatistiksel açıdan farklılığı anlamlı bulunanlar için ileri aşama testi olarak Tukey testi yapıldı. Her hayvan türü için ayrı ayrı böbrek, üreter, idrar kesesi ve üretradan yapılan kesitlerden elde edilen mast hücre sayıları bakımından solüsyonlar arasındaki farklılığa Student T-test ile bakıldı. Her hayvan türü, organ ve solüsyon için mast hücre sayıları bakımından kesitler arası farklılığa Varyans Analizi ile bakıldı. İstatistiksel açıdan anlamlı farklılık bulunanlar için ileri aşama testi olarak Tukey testi yapıldı. Tüm istatistiksel analizler minimum %5 hata payı ile değerlendirildi. İstatistiksel analiz için SPSS 14.1 paket programından yararlanıldı.

Bulgular

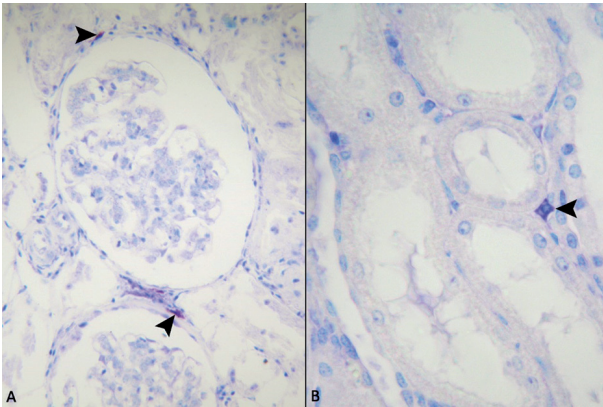
Sığır, koyun ve keçide; böbrek, üreter, idrar kesesi ve üretrada %10 formol ve IFAA solüsyonlarında tespit edilip toluidin blue ile boyanan kesitlerde mast hücreleri belirgin şekilde metakromazi göstermeleri ile ayırt edildiler. Her üç hayvan türünde de, mast hücreleri buldukları yere göre farklı büyüklüklerde yuvarlak, oval ya da mekik şeklinde gözlemlendi. Merkezi veya ekzantrik konumda yerleşmiş olan çekirdek, çoğu hücrelerde granüller tarafından örtülmüş durumdaydı. Formol tespitli dokulardaki mast hücreleri daha soluk boyanmalarına rağmen genellikle granülleri seçilebiliyordu. Ancak IFAA

ile tespit edilen dokularda mast hücreleri daha koyu boyanmış ve çoğunlukla granülleri seçilemiyordu (Şekil 1).



Şekil 1. Keçi idrar kesesi submukoza, **A:** Formol tespitli mast hücresi. Ok başları: mast hücreleri. Toluidin blue. 100x. **B:** IFAA tespitli mast hücresi. Ok başı: mast hücresi. Toluidin blue. 100x.

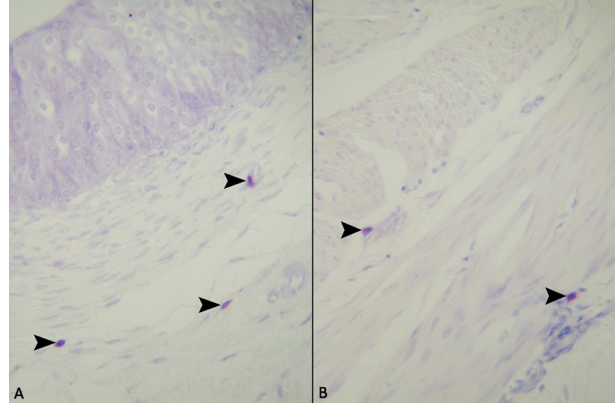
Böbrek korteksinde glomerulusların, böbrek tubullerinin ve kan damarlarının çevresindeki interstisyumda; medullada ise böbrek tubulleri ve toplayıcı borucuklar çevresindeki interstisyumda mast hücreleri tespit edildi (Şekil 2).



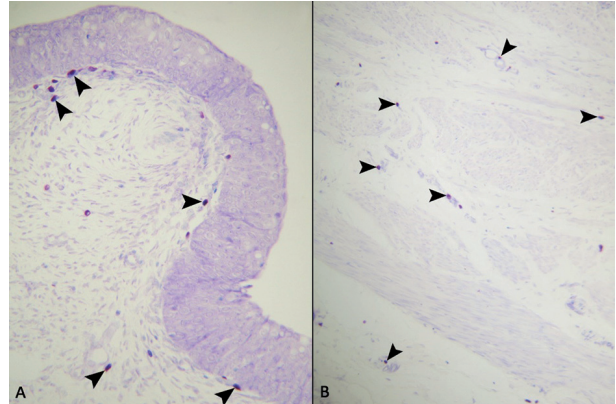
Şekil 2. **A:** Sığır formol tespitli böbrek korteksi. Ok başları: mast hücreleri. Toluidin blue. 20x. **B:** Koyun formol tespitli böbrek medullası, Ok başı: mast hücresi. Toluidin blue. 40x.

Her üç hayvan türünde de mast hücreleri; üreter, idrara kesesi ve üretrada lamina propriyada özellikle subepitelyal yerleşimli ve kan damarlarının çevresinde gözlemlendi. Submukozada ve tunika

adventisyada çoğunlukla kan damarlarının çevresinde olmak üzere bağ dokuda tek tek veya gruplar halinde mast hücrelerine rastlandı. Ayrıca tunika muskularis içerisinde kas demetleri arasındaki bağ dokusunda da mast hücrelerinin varlığı tespit edildi. (Şekil 3, Şekil 4).

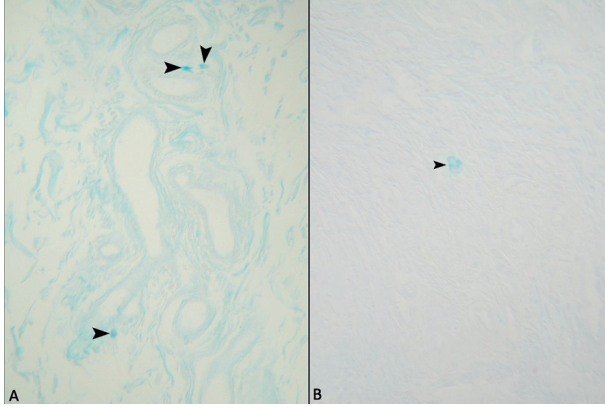


Şekil 3. Keçi idrar kesesi mast hücreleri (IFAA tespitli), **A:** Ok başları: mast hücreleri. Toluidin blue. 20x. **B:** Ok başları: mast hücreleri. Toluidin blue. 20x.



Şekil 4. Keçi üreter mast hücreleri (IFAA tespitli), **A:** Ok başları: mast hücreleri. Toluidin blue. 10x. **B:** Ok başları: mast hücreleri. Toluidin blue. 10x.

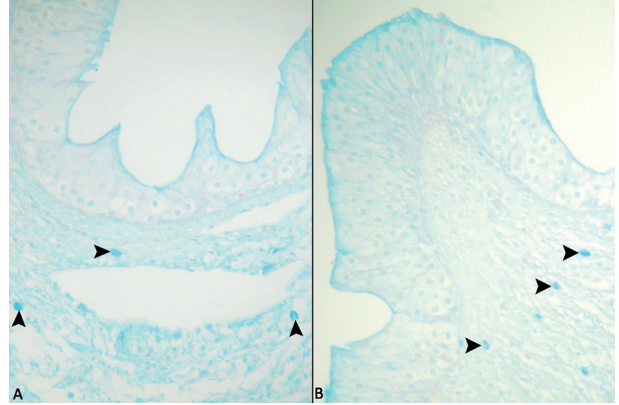
AB/SO kombine boyamasında her iki tespit solüsyonu ile tespit edilen dokularda AB(+)/SO(-) hücrelere rastlandı. %10 formol ile tespit edilmiş dokularda nadir olarak rastlanan ve soluk boyanan AB(+) mast hücrelerinin (Şekil 5), IFAA ile tespit edilmiş dokularda sayıca daha fazla olduğu ve daha koyu boyandığı gözlemlendi (Şekil 6).



Şekil 5. A: Sığır üretra mast hücreleri (IFAA tespitli), Ok başları: mast hücreleri. Alcian/blue safranin O. 20x. **B:** Sığır üretra mast hücreleri (formol tespitli) Ok başları: mast hücreleri. Alcian/blue safranin O. 40x.

Sığır, koyun ve keçi üriner sistem organlarında mast hücrelerinin tespitlere ve üriner sistemin bölgelerine göre dağılımını belirlemek amacıyla yapılan hücre sayımları sonucunda elde edilen ortalama değerler ve bunlarla ilgili istatistiksel sonuçlar çizelgelerde verilmiştir. Çizelgelerdeki veriler “aritmetik ortalama (\bar{x}) ± standart hata ($S\bar{x}$)” şeklinde gösterildi. Sığır, koyun ve keçide sayısal dağılımları incelenen

tüm bölgelerde %10 formol ve IFAA tespit solüsyonları arasındaki farkın her üç türde de istatistiksel olarak önemli olduğu saptanmıştır ($P<0.001$). Tunika adventisya katmanında her iki tespit solüsyonunda üreter, idrar kesesi, üretradan alınan kesitlerde her üç hayvanda da istatistiksel olarak bir anlamlılık belirlenmezken ($P>0.05$) sadece formol tespitli üreterlerde koyundaki farkın istatistiksel olarak önemli olduğu ($P<0.05$) saptanmıştır.



Şekil 6. A: Sığır IFAA tespitli üreter, Ok başları: mast hücreleri. Alcian blue/safranin O. 20x. **B:** Koyun IFAA tespitli üreter, Ok başı: mast hücreleri. Alcian blue/safranin O. 20x.

Çizelge 1. Sığır, Koyun ve Keçi böbrek korteksindeki mast hücrelerinin farklı tespit solüsyonundaki ortalamaları ve standart hataları $\bar{X}\pm S\bar{X}$.

	Tespit Sıvısı	Korteks			P
		Sığır	Koyun	Keçi	
Böbrek	IFAA	24,96±1,17	25,28±1,18	25,28±1,30	$P>0.05$
	Formol	11,36±0,5a	14,08±0,67b	14,24±0,73b	$P<0.01$

a,b,c: Aynı satırda farklı harfleri taşıyan ortalamalar arası farklılıklar önemlidir.

Çizelge 2. Sığır, Koyun ve Keçi böbrek medullasındaki mast hücrelerinin farklı tespit solüsyonundaki ortalamaları ve standart hataları $\bar{X}\pm S\bar{X}$.

	Tespit Sıvısı	Medulla			P
		Sığır	Koyun	Keçi	
Böbrek	IFAA	14,4±0,92a	22,08±1,45b	20±1,9b	$P<0.01$
	Formol	8±0,41a	12±0,8b	12,8±0,53b	$P<0.001$

a,b,c: Aynı satırda farklı harfleri taşıyan ortalamalar arası farklılıklar önemlidir.

Çizelge 3. Sığır, Koyun ve Keçi üreter, idrar kesesi, üretra lamina propriyasındaki mast hücrelerinin farklı tespit solüsyonundaki ortalamaları ve standart hataları $\bar{X}\pm S\bar{X}$.

	Tespit Sıvısı	Lamina Propriya			P
		Sığır	Koyun	Keçi	
Üreter	IFAA	130,4±1,49 ^a	116,16±2,99 ^b	114,4±3,60 ^b	$P<0.001$
	Formol	69,6±1,62 ^a	52,16±2,54 ^b	51,2±2,73 ^b	$P<0.001$
İdar Kesesi	IFAA	69,6±3,26	76,16±1,98	74,56±2,06	$P>0.05$
	Formol	38,88±2,64 ^a	20,96±1,59 ^b	20,64±1,76 ^b	$P<0.001$
Üretra	IFAA	107,04±3,14 ^a	38,08±2,97 ^b	45,76±6,72 ^b	$P<0.001$
	Formol	46,08±2,02 ^a	18,88±0,78 ^b	17,28±1,06 ^b	$P<0.001$

a,b,c: Aynı satırda farklı harfleri taşıyan ortalamalar arası farklılıklar önemlidir.

Çizelge 4. Sığır, Koyun ve Keçi üreter, idrar kesesi, üretra submukozaasındaki mast hücrelerinin farklı tespit solüsyonundaki ortalamaları ve standart hataları $\bar{X} \pm S\bar{X}$.

	Tespit Sıvısı	Submukoza			P
		Sığır	Koyun	Keçi	
Üreter	IFAA	141,28±2,28	133,76±4,54	134,4±3,49	P>0.05
	Formol	77,92±2,4 ^a	67,84±1,49 ^b	69,12±2,54 ^b	P<0.01
İdar Kesesi	IFAA	82,72±1,98	80,32±1,95	81,76±2,18	P>0.05
	Formol	53,12±1,89 ^a	29,76±0,76 ^b	29,44±0,76 ^b	P<0.001
Üretra	IFAA	82,72±2,64 ^a	52,28±1,95 ^b	50,08±2,21 ^b	P<0.001
	Formol	43,84±2,27 ^a	36,8±2,35 ^{ab}	34,56±2,09 ^b	P<0.05

a,b,c: Aynı satırda farklı harfleri taşıyan ortalamalar arası farklılıklar önemlidir.

Çizelge 5. Sığır, Koyun ve Keçi üreter, idrar kesesi, üretra tunika muskularisindeki mast hücrelerinin farklı tespit solüsyonundaki ortalamaları ve standart hataları $\bar{X} \pm S\bar{X}$.

	Tespit Sıvısı	Tunika Muskularis			P
		Sığır	Koyun	Keçi	
Üreter	IFAA	116,96±1,68 ^a	95,52±1,69 ^b	93,6±2,38 ^b	P<0.001
	Formol	73,12±2,09 ^a	46,88±0,68 ^b	44,96±1,18 ^b	P<0.001
İdar Kesesi	IFAA	117,76±2,51	119,68±1,75	116,96±2,51	P>0.05
	Formol	64,98±1,93 ^a	44,76±1,29 ^b	45,44±1,60 ^b	P<0.001
Üretra	IFAA	122,56±4,4 ^a	78,88±2,97 ^b	72,96±2,84 ^b	P<0.001
	Formol	61,12±2,03 ^a	34,12±1,5 ^b	34,6±1,34 ^b	P<0.001

a,b,c: Aynı satırda farklı harfleri taşıyan ortalamalar arası farklılıklar önemlidir.

Çizelge 6. Sığır, Koyun ve Keçi üreter, idrar kesesi, üretra tunika adventisiasındaki mast hücrelerinin farklı tespit solüsyonundaki ortalamaları ve standart hataları $\bar{X} \pm S\bar{X}$.

	Tespit Sıvısı	Tunika Adventisya (İdrar Kesesi Tunika Seroza)			P
		Sığır	Koyun	Keçi	
Üreter	IFAA	34,08±1,41	30,88±1,60	32,48±1,89	P>0.05
	Formol	17,6±1,35 ^a	12,96±0,61 ^b	16,96±1,24 ^a	P<0.05
İdar Kesesi	IFAA	27,04±1,79	20,96±1,55	24,16±1,67	P>0.05
	Formol	13,12±0,85	13,44±0,96	12,48±0,89	P>0.05
Üretra	IFAA	23,52±1,67	23,93±1,2	21,6±1,27	P>0.05
	Formol	13,92±0,76	12,64±0,91	12,64±0,91	P>0.05

a,b,c: Aynı satırda farklı harfleri taşıyan ortalamalar arası farklılıklar önemlidir.

Tartışma ve Sonuç

Mast hücre granüllerinin, kullanılan tespit solüsyonlarına göre boyanma özelliklerinin farklılık gösterdiği yapılan çalışmalar ile bildirilmektedir [9]. IFAA tespitli toluidin blue ile boyanan kesitlerde mast hücrelerinin metakromazi gösteren granüllerinin tek tek seçilemediğinden [15], bazı hücrelerde çekirdeğin bu granüller tarafından tamamen örtüldüğünden söz edilmektedir [6, 16]. Eren ve ark. yaptıkları çalışmalarında IFAA ile tespit edilmiş kesitlerde mast hücrelerinin koyu boyandığını, %10 formol ile tespit edilen dokulardan alınan kesitlerde ise mast hücrelerinin daha soluk boyandıklarını ve granüllerinin ayırt edilebildiğini bildirmektelerdir

[11]. Mast hücrelerinin, değişik türlerde ve dokularında yerleşim yerlerine bağlı olarak yuvarlak, oval ya da mekik şeklinde ve buldukları yere göre değişik büyüklüklerde gözlemlendiğinden bahsedilmektedir [5, 11, 16, 22]. İneklere yapılan çalışmalarda %10 formol ile tespit edilen dokularda toluidin blue boyama ile belirlenen mast hücrelerinin, IFAA kullanılan kesitlere göre belirgin derecede az olduğundan söz edilmektedir [5, 11]. Koyunlarda alt solunum yollarında yapılan araştırmada ise IFAA kullanılarak tespit edilen dokularda mast hücrelerinin %10 formol kullanılarak tespit edilen dokulara oranla daha fazla bulunduğu bildirilmektedir [6]. Yapılan çalışmada her üç hayvan türünde de elde edilen bulgular yukarıdaki bilgilerle paralellik göstermektedir.

Kedi ve köpeklerin böbrek dokularında yapılan çalışmalarda; çok az sayıda mast hücresi tespit edilmiştir [20,21]. İnsanlarda böbrekte yapılan çalışmada ise [7] böbrek tubulleri, glomerulus ve kan damarları arasındaki intersitisyumda dağınık şekilde mast hücrelerinin varlığı tespit edilmiştir. Yapılan başka bir çalışmada mast hücrelerinin domuzların üreterinde [28] lamina propriyada ve tunika adventisyada kan damarlarının çevresinde; tunika muskulariste ise kas demetleri arasındaki bağ dokuda yerleştiği bildirilmektedir. Ratlarda yapılan çalışmada [18] idrar kesesi submukoza ve tunika seroza katmanında mast hücresine rastlandığı bildirilmektedir. Majeed farelerin idrar keseleri ile yaptığı çalışmasında mast hücrelerine; submukoza ve tunika seroza katmanlarında rastlandığını bildirmektedir [19]. İnek uterusunda yapılan çalışmada [11] mast hücrelerinin, endometriyumda epitelin altında, miyometriyumda çoğunlukla damarların çevresinde yerleştiklerinden söz edilmektedir. İnek alt solunum yollarında yapılan çalışmada ise [5] lamina propriyada subepitelyal yerleşimli olmak üzere submukoza ve tunika muskulariste mast hücrelerine rastlandığı bildirilmiştir. Koyun alt solunum yollarında yapılan [6] çalışmada mast hücrelerinin lamina propriyada ve tunika muskulariste bulunduğu bahsedilmektedir. Ankara keçilerinin alt solunum yollarında [16] mast hücrelerinin lamina propriya'da subepitelyal yerleşimli, submukoza'da kan damarlarının çevresinde ve tunika muskulariste gözlendiğinden söz edilmektedir. Ankara keçilerinde [14] uterus ve serviks uteride kan damarlarının çevresinde de mast hücrelerine rastlanılmıştır. Araştırmada mast hücrelerinin yerleşim yerleri araştırmacıların bu konudaki bulgularıyla paralellik göstermektedir.

Yapılan bazı çalışmalarda MMC' nin formole duyarlı ve AB/SO kombine boya metodunda sadece AB(+) olarak boyanan granüller içerdiği, CTMC nin ise formole dirençli ve SO(+) olarak boyanan granüllere sahip olduğu belirtilmektedir [5, 10]. İnek uterusunda yapılan çalışmada [11] AB/SO boyamasında mast hücrelerinin AB(+)/SO(-) gözlendiğini bildirilmektedir. IFAA ile tespit edilen dokularda endometriyum ve perimetriyumda AB(+) mast hücrelerinin bulunduğu, formol ile tespit edilmiş dokularda ise nadir olarak çok soluk boyanan AB(+) hücrelere rastlandığı bildirilmiştir. Araştırmacıların inek oviduktu [22] ve ovaryumun-

da [23] yaptıkları çalışmalarda AB(+)/SO(-) mast hücreleri gözlendiğinden söz edilmektedir. İnek alt solunum yollarında yapılan çalışmada [5] mast hücrelerinin sadece AB(+) hücrelerinin gözlendiği belirtilmektedir. Koyun alt solunum yollarında [6] mast hücrelerinin sadece AB(+) mast hücrelerinin gözlendiğini bildirmektedir. Ankara keçilerinde yapılan çalışmada [14] östrus siklusunun farklı günlerinde endometriyumun lamina propriyasında sadece AB(+) mast hücrelerinin görüldüğünü bildirilmiştir. Ankara keçilerinin alt solunum yollarında yapılan çalışmada [16] sadece AB(+) mast hücrelerine rastlanmıştır. Sunulan bu çalışmada sığır, koyun ve keçi üriner sisteminden alınan doku örneklerinde AB/SO boyama metodu ile boyanan preparatlarda tüm bölgelerde AB(+)/SO(-) mast hücrelerine rastlanması diğer araştırmacıların bulgularıyla uyum sağlamaktadır.

Bu araştırmada elde edilen sığır, koyun ve keçilerin üriner sistem mast hücrelerinin, yerleşim yerleri, heterojeniteleri ve sayısal dağılımlarına ait bulgularının ileride yapılacak olan çalışmalara katkıda bulunabileceği düşünülmektedir.

Kaynaklar

1. Bancroft JD, Cook HC (1984): Manuel of Histological Techniques. p: 106-110. Churchill Livingstone Inc. New York.
2. Bancroft JD, Gamble M (2002): Theory and Practice of Histological Techniques. p: 346-347. Churchill Livingstone Inc, China.
3. Banks WJ (1986): Applied Veterinary Histology. p: 98-99. Williams and Wilkins Company, Baltimore.
4. Böck P (1989): Romeis Mikropische Technik. p: 329-332.17. Urban und Schwarzenberg, Aufl, München, Wien, Baltimore.
5. Chen W, Alley MR, Manktelow BW, Davey P (1990a): Mast cells in the bovine lower respiratory tract: heterogeneity, morphology and density. British Veterinary Journal, 146: 425-435.
6. Chen W, Alley MR, Manktelow BW, Davey P (1990b): Mast cells in the ovine lower respiratory tract: morphology, density and distribution. British Veterinary Journal, 146: 425-436.
7. Ehara T, Shigematsu H (1998): Contribution of mast cells to the tubulointerstitial lesions in iga nephritis, Kidney International, 54: 1675-1683.
8. Ehara T, Shigematsu H (2003): Mast cells in the kidney. Nephrology, 8: 130-138.
9. Enerback L (1966a): Mast cells in rat gastrointestinal mucosa: 1. effects of fixation. Acta Pathologica et Microbiologica Scandinavica, 66: 289-302.
10. Enerback L (1966b): Mast cells in rat gastrointestinal mucosa: 2. dye-binding and metachromatic properties. Acta Pathologica et Microbiologica Scandinavica, 66: 303-312.
11. Eren Ü, Aştı NA, Kurtdede N, Sandıkcı M, Sur E (1999): İnek uterusunda mast hücrelerinin histolojik ve histokimyasal özellikleri ve mast hücre heterojenitesi. Turkish Journal Of Veterinary And Animal Sciences, 23, Ek Sayı 1, 193-201.

12. Eurell JA, Frappier BL (2006): Dellman's Textbook of Veterinary Histology. p: 34-35. Blackwell Publishers, Oxford.
13. Gartner LP, Hiatt JL (2007): Color Textbook of Histology. p: 117-121. WB. Saunders Elsevier, China.
14. Karaca T, Arıkan S, Kalender H, Yörük M (2008): Distribution and heterogeneity of mast cells in female reproductive tract and ovary on different days of the oestrus cycle in Angora goats. *Reproduction in Domestic Animals*, 43: 451-456.
15. Kurtdede N, Yörük M (1995): Tavuk ve bildircin derisinde mast hücrelerinin morfolojik ve histometrik incelenmesi. *Ankara Üniversitesi Veteriner Fakültesi Dergisi*, 42: 77-83.
16. Kurtdede N, Aştı RN, Ergün L, Ergün E (2000): Ankara keçilerinin alt solunum yolları mast hücreleri üzerinde histolojik çalışmalar. *Ankara Üniversitesi Veteriner Fakültesi Dergisi*, 47: 339-349.
17. Lin T, Befus A D (2002): Mast Cells in Mucosal Defensis and Pathogenesis. p: 703-710. In: *Mucosal Immunity Volume 1*, Edit.: J. Mestecky, ME. Lamm, W. Strober, J. Bienestock, J. R. McGhee, L. Mayer, Elsevier Academic Press, United States of America.
18. Majeed SK (1994a): Mast cell distribution in rats. *Arzneimittel-Forschung*, 44(I); 3, 370-374.
19. Majeed SK (1994b): Mast cell distribution in mice. *Arzneimittel-Forschung*, 44(II); 10, 1170-1173.
20. Noviana D, Kono F, Nagakui Y, Shimizu H, Mamba K, Makimura S, Horii Y (2002): Distribution and enzyme histochemical characterisation of mast cells in cats. *The Histochemical Journal*, 33: 597-603.
21. Noviana D, Mamba K, Makimura S, Horii Y (2004): Distribution, histochemical and enzyme histochemical characterisation of mast cells in dogs. *Journal of Molecular Histology*, 35: 123-132.
22. Özen A, Aştı RN, Kurtdede N (2002): Light and electron microscopic studies on mast cells on the bovine oviduct. *Deutsche Tierärztliche Wochenschrift*, 109: 412-415.
23. Özen A, Ergün L, Ergün E, Şimşek N (2007): Morphological studies on ovarian mast cells in the cow. *Turkish Journal of Veterinary And Animal Sciences*, 31(2): 131-136.
24. Ross M H, Pawlina W (2006): *Histology a Text and Atlas With Correlated Cell and Molecular Biology*. p: 169-172. Lippincott Williams and Wilkins, Philadelphia.
25. Rudick CN, Bryce PJ, Guichelaar LA, Berry RE, Klumpp DJ (2008): Mast cell-derived histamine mediates cystitis pain. *PLoS ONE*, 3(5): e2096.
26. Sağlam M, Aştı RN, Özer A (2008): *Genel Histoloji, Yorum Matbaacılık*, Ankara, s: 158-160.
27. Sant G R, Kempuraj D, Marchand JE, Theoharides TC (2007): The mast cell in interstitial cystitis: role in pathophysiology and pathogenesis. *Urology*, 69 (Suppl 4A): 34-40.
28. Vodenicharov A, Leiser R, Gulubova M, Vlaykova T (2005): Morphological and immunocytochemical investigations on mast cells in porcine ureter. *Anatomy Histology Embryology*, 34: 343-349.