

Primer epiploik apandisit: Klinik ve radyolojik görüntüleme bulguları

Primary epiploic appendagitis: Clinic and radiologic imaging findings

Mustafa Koplay¹, Seda Özbek¹, Mesut Sivri¹, Hüsnü Alptekin², Hasan Erdoğan¹, Alaaddin Nayman¹

ÖZET

Amaç: Primer epiploik apandisit (PEA), klinik semptomlarından dolayı akut apandisit ve divertikülit gibi hastalıkları taklit edebilen, nadir ve kendini sınırlayan bir hastalıktır. Bu retrospektif çalışmada primer epiploik apandisitinin klinik ve radyolojik görüntüleme özellikleri tartışıldı.

Yöntemler: Ağustos 2010 ve Aralık 2012 tarihleri arasında PEA tanısı alan 10 hastanın klinik, laboratuvar ve bilgisayarlı tomografi (BT) bulguları gözden geçirildi.

Bulgular: On hasta (1 kadın ve 9 erkek) PEA tanısı aldı. Yaş ortalaması 37,1 (15-63) yıl idi. İki hastada (%20) sağ alt kadran ağrısı, 7 hastada (%70) sol alt kadran ağrısı ve 1 hastada (%10) yaygın ağrı mevcuttu. Hiçbir hastada ateş yoktu. Sadece 2 hastada lökositoz görüldü. 3 hastada bulantı, 1 hastada kusma gibi gastrointestinal semptomlar vardı. Tüm hastalarda, BT'de yüksek dansiteli periferik bir halka ile çevrili perikolonik yerleşimli yağlı kitle gözlemlendi. Tüm hastalarda semptomatik tedavi yapıldı.

Sonuç: Atipik semptomları ve laboratuvar bulguları olan akut karın ağrılı tüm hastalarda (özellikle alt kadran ağrısı), PEA ayırıcı tanıda düşünülmelidir. Doğru tanı ve gereksiz cerrahi işlemleri önlemek için tanıda karakteristik görüntüleme bulguları olan BT kullanılmalıdır.

Anahtar kelimeler: Primer epiploik apandisit, görüntüleme, BT

GİRİŞ

Epiploik apandiksler kolonu saran periton tarafından oluşturulmuş, çekumdan rektosigmoid bileşkeye kadar olan kolon segmentleri ve apandiks vermiformis etrafında bulunan içi yağ dolu keseciklerdir [1]. Epiploik apandiksleri anatomik olarak ilk defa 1543 yılında Veaslius tanımlamıştır ancak klinik açıdan herhangi bir önemi olmadığı düşünülmüştür. 1853 yılında Virchow batında saptanan ser-

ABSTRACT

Introduction: Primary epiploic appendagitis (PEA) is a rare and self-limiting disease that can mimicking acute appendicitis and diverticulitis because of the clinical symptoms. The present retrospective study was discussed to clinical and radiologic characteristics of PEA.

Methods: We reviewed the clinical, laboratory and computed tomography (CT) findings of 10 patients with PEA between August 2010 and December 2012.

Results: Ten patients (1 female and 9 males) were diagnosed with PEA. The average age was 37.1 (15-63) years. Abdominal pain was localized to the right (2 cases, 20%) or left (7 cases, 70%) lower quadrants and generalized (1 cases, 10%). All patients were afebrile. Only two patients showed leukocytosis. There were gastrointestinal symptoms such as nausea (3 patients) and vomiting (1 patient). In all cases, a pericolic fatty mass with a hyperattenuated ring was observed on CT. All of the patients were treated symptomatic.

Conclusion: In patients have atypical symptoms and laboratory values with abdominal pain (especially left lower abdominal pain), PEA should be considered in differential diagnosis. For correct diagnosis and avoid unnecessary surgery, CT must be used in diagnosis because imaging findings characteristic of the disease.

Key words: Primary epiploic appendagitis, imaging, CT

best cisimlerin bu yapıların kopması sonucu meydana geldiğini belirtmiştir [2].

Epiploik apandisit, epiploik apandikslerin spondan torsiyonu veya venöz trombozu sonucu oluşan, kendini sınırlayan ve nadir görülen inflamatuvar bir hastalıktır [3]. İnen kolon ve sigmoid kolon yerleşimli epiploik apandisit olguları sol alt kadran ağrısı ile birlikte akut divertikülit taklit eder. Çekum ve çıkan kolon yerleşimli epiploik apandisit olguları

¹ Selçuk Üniversitesi, Tıp Fakültesi, Radyoloji AD, Konya, Türkiye

² Selçuk Üniversitesi, Tıp Fakültesi, Genel Cerrahi AD, Konya, Türkiye

Yazışma Adresi /Correspondence: Mustafa Koplay,

Selçuk Üniversitesi Tıp Fakültesi, Radyoloji AD Selçuklu, Konya Email: koplaymustafa@hotmail.com

Geliş Tarihi / Received: 01.04.2013, Kabul Tarihi / Accepted: 16.04.2013

Copyright © Dicle Tıp Dergisi 2013, Her hakkı saklıdır / All rights reserved

daha nadir izlenir akut apandisit ile ayırıcı tanısının yapılması gerekir [4]. Primer epiploik apandisit akut karın tablosuna neden olduğu ve cerrahi tedavi gerektirmeyen bir hastalık olduğu için tanısının yapılması önemlidir. Ultrasonografi (US) ve bilgisayarlı tomografi (BT) ile epiploik apandisit tanısı doğru ve güvenilir bir şekilde konulabilir ve kolonoskopi gibi invaziv işlemler ve gereksiz cerrahi işlemler önlenir. Bu çalışmada, karın ağrısı nedeniyle değerlendirilen ve abdominopelvik bölgeye yönelik BT ile tanısı konulan on hastanın klinik ve radyolojik görüntüleme bulguları tartışılmıştır.

METOD

Bu çalışma, Ağustos 2010 ve Aralık 2012 tarihleri arasında hastanemize başvuran, BT sonuçlarına göre epiploik apandisit tanısı alan 10 hastada yapılmıştır. Hasta demografik verileri, karın ağrısı özellikleri, fizik muayene bulguları, laboratuvar sonuçları ve tedavi yöntemleri retrospektif olarak hastane PACS ve HBYS sisteminden alınmıştır. Başvuru anında vücut sıcaklığı 38°C ve üstünde olanlar, beyaz küresi 10,000/mm³ üstünde olanlar ateş ve lökositoz olarak tanımlandı. Epiploik apandisit boyutu radyolojik görüntüleme en büyük çapa göre, yerleşimi splenik fleksura düzeyine göre belirlendi.

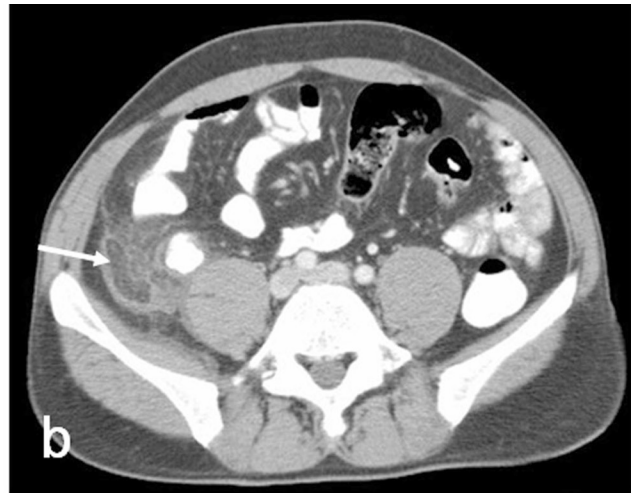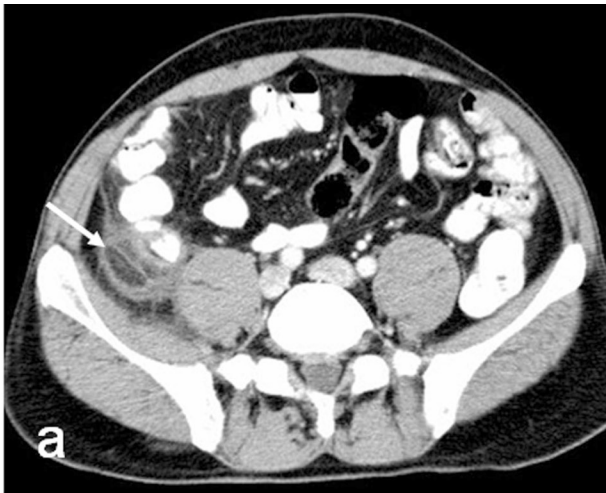
BULGULAR

Primer epiploik apandisit tanısı almış 10 hastadan 9'u erkek, 1'i kadındı (9:1). Hastaların yaş ortalaması 37,1 di (15-63). Hastaların tamamı karın ağrısı

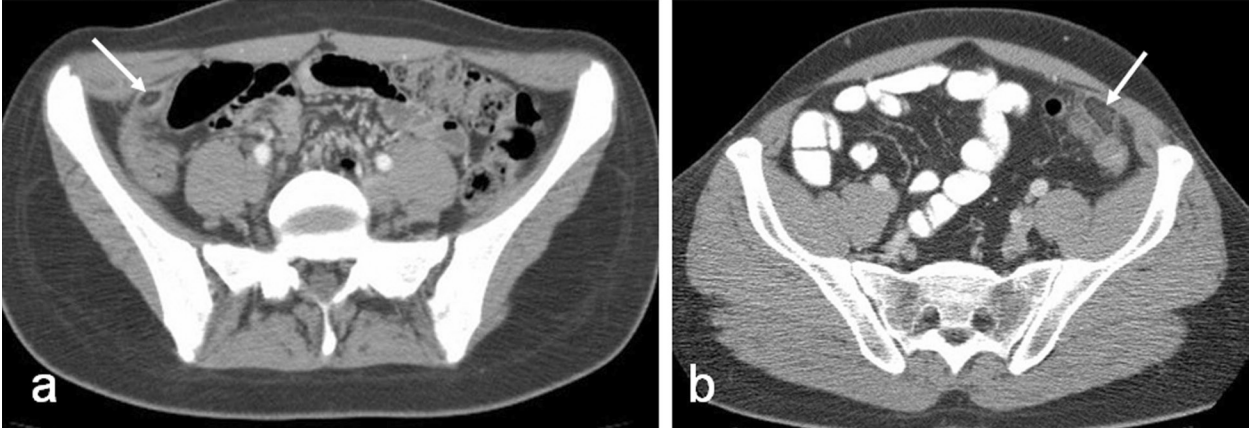
şikâyeti ile başvurmuştur. Hastalardan ikisi sağ alt kadran ağrısı, yedisi sol alt kadran ağrısı, biri yaygın ağrı ile başvurmuşlardır. Hastalar ağrıyı arttıran veya azaltan bir şey tarif etmemişlerdir. Hastalardan hiçbirinde ateş mevcut değildi. Hastaların üçünde bulantı mevcuttu (%30). Bir hastada kusma, iki hastada gastrointestinal semptomlar mevcuttu. Fizik muayenede, sekiz hastada defans, iki hastada rebaund mevcuttur. Laboratuvar incelemede iki hastada lökositoz mevcuttu (normal aralığı: 4,000–10,000/mm³) (Tablo 1).

Tablo 1. Epiploik apandisit tanılı hastaların klinik özellikleri

Klinik özellikleri	
Yaş ortalaması (aralığı), yıl	37,1(15-63)
Cinsiyet oranı(erkek:kadın)	%90 (9:1)
Ağrının lokalizasyonu	
Sağ alt kadran	2(%20)
Sol alt kadran	7(%70)
Sağ üst kadran	0
Yaygın	1(%10)
Hassasiyet	
(+)	10(%100)
(-)	0(0)
Defans	8(%80)
Rebaund	2(%20)
Ateş	
(+)	0(0)
(-)	10(%100)
Lökositoz	
(+)	2(%20)
(-)	8(%80)

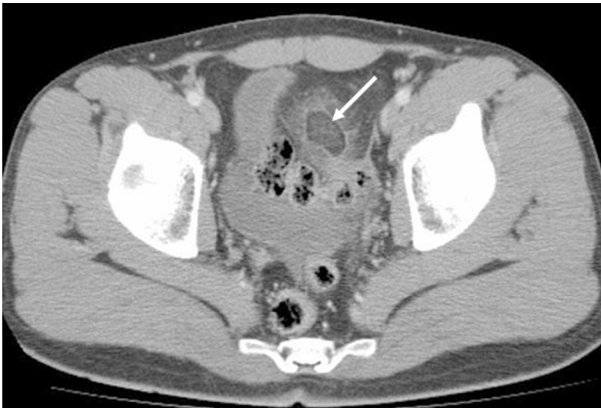

Resim 1. Çekum lokalizasyonunda santrali yağ dansitesine bağlı hipodens, periferi serozal enlamasyona bağlı yüksek dansitede periferik rim görünümü oluşturan epiploik apandisit lezyon (ok) izlenmektedir (a, b). Lezyon çevresinde yağlı planlarda kirlenme mevcuttur.



Resim 2. Çıkan kolon (a) ve inen kolon (b) lokalizasyonunda epiploik apandisit (ok) izlenmektedir. Lezyon santralinde benek, nokta işareti bulunmaktadır.

Bilgisayarlı tomografide hastaların tamamında perikolonik yerleşimli, santrali yağ dansitesinde hipodens lezyon ve periferinde seroza tabakasındaki inflamasyonunu temsil eden yüksek dansiteli periferik rim görünümü mevcuttu (Resim 1-3). Uzun aksı 2-4,5 cm, kısa aksları ise 1-2 cm arasında idi. Lokalizasyonları, 1 hastada çekumda (%10) 2 hastada çıkan kolonda (%20), 2 hastada inen kolonda (%20) ve 5 hastada sigmoid kolonda (%50) idi. Medikal tedavi sonrasında tüm hastalarda semptomlar 7 gün içinde tamamen kayboldu.



Resim 3. Sigmoid kolon lokalizasyonunda çevresindeki yağlı planları kirleten, santrali tromboze venlere bağlı daha hiperdens izlenen epiploik apandisit aittir lezyon (ok) izlenmektedir.

TARTIŞMA

Epiploik apandiksler, kolonun antimezenterik kenarında taenia coliler boyunca iki sıra halinde dizilim gösteren boyları 2-5 cm arasında kalınlıkları ise 1-2

cm olan oval şekilli, lobule görünümde olan, yağ dokusu ve vasküler yapılar içeren peritoneal uzantılardır. Sigmoid kolonda (%57) ve ileoçekal bölgede (%26) daha fazla sayıda izlenmekle birlikte toplam sayısı tüm kolonda 50-100 kadardır [5]. Sigmoid ve inen kolonlarda daha geniş çapa ulaşmaktadır. Transvers kolon düzeyinde en küçük çaptadırlar. Dolaşımı kolik arter dallarından sağlanır ve kan akımları genellikle zayıftır. Kan akımının zayıf olmaları ve serbest hareket etmelerini sağlayan pediküllü yapıları nedeniyle infarkta ve torsiyona kolaylıkla maruz kalmaktadırlar [4].

Primer epiploik apandisit, kolonun epiploik apandikslerinin torsiyonu ya da spontan gelişen arteriyel trombozu sonucu oluşan, ani başlangıçlı bölgesel karın ağrısına neden olan, genellikle kendi kendini sınırlayan, iyi seyirli nadir bir inflamatuvar hastalıktır [5,6]. Sigmoid kolon ve çekuma ait apandikslerde daha sık görülmektedir. Transvers kolonda çok daha nadirdir [5,7]. Bunun sebebinin bu alanlarda daha büyük boyutta ve elonge olmaları nedeniyle olduğu düşünülmektedir [4]. Sekonder epiploik apandisit (SEA), akut apandisit, kolesistit, pankreatit, divertikülit gibi batin içi enflamatuvar olaylara bağlı gelişen epiploik apandikslerde inflamasyon meydana gelmesidir. SEA tedavisinde esas olan primer nedenin ortadan kaldırılmasıdır [7].

PEA'nın görüldüğü yaş aralığı 12-82 yaşlar olarak bildirilmektedir. Fakat en sık 5. dekat olmak üzere 2. ve 5. dekatlarda daha sık saptanmaktadır [8]. Obez hastaları daha çok etkilemektedir. Erkeklerde bayanlarla göre sıklığı biraz daha fazladır [9]. Bizim çalışmamızda ortalama yaş 37,1 hesaplanmış

olup erkeklerde daha sık görüldü. Hastalar ani başlayan lokalize karın ağrısı ile kliniğe başvurlar. Ağrı genellikle alt kadrantlardadır. Öksürük, derin nefes alma, egzersiz gibi ani hareketlerle belirginleşen akut odaksal karın ağrısı mevcuttur [7]. Ağrı konservatif tedavi ile 3-7 günde gerilemektedir. Karın ağrısına genellikle bulantı, kusma, iştahsızlık, bağırsak alışkanlıklarında değişiklik eşlik etmez [5]. Ateş genellikle eşlik etmez ama bazı hastalarda subfebril ateş saptanabilmektedir. Abdomen fizik muayenesinde, ağrı lojunda palpasyonla lokalize hassasiyet ve bir miktar defans olabilir ama rijidite genellikle yoktur. Rebound % 25 olguda pozitif olabilir. Beyaz küre sayısı genellikle normaldir veya hafif yükselmiş olabilir [7].

Nadir görülmesi ve nonspesifik belirtileri nedeniyle PEA'nın klinik tanısı zordur. İyi seyirli ve kendini sınırlayıcı bir hastalık olmasına rağmen daha agresif tedavi gerektiren akut apandisit ve divertikülit gibi hastalıklarla karıştırılabilirler [10]. Bir çalışmada akut apandisit ve divertikülit ön tanısı ile tetkik edilen 660 hastadan 11 hasta (%2) PEA tanısı almıştır [11]. Benzer bir çalışmada radyolojik inceleme sonuçları, divertikülit şüphesi ile tetkik edilen hastaların % 2,3-7,1 oranında PEA tanısı almıştır [12]. Ayırıcı tanıda akut apandisit, divertikülit, kolesistit, hemorajik over kisti, over torsiyonu, ektopik gebelik, kolorektal kanser ve mezenterik lenfadenit yer alır. Akut karın ağrılarında erken ve doğru teşhis önemlidir, çünkü yanlış teşhis gereksiz, tıbbi tedavi, cerrahi eksplorasyon ve hastane yatışlarına neden olabilmektedir.

PEA şüphesi olan hastalar US ve BT ile mutlaka değerlendirilmelidir [5,12]. Ayrıca MR'da kullanılabilir [13,14]. Özellikle BT incelemesi invaziv olmayan bir tanı yöntemidir ve BT'de PEA için patognomik sayılabilecek bulguları mevcuttur. PEA şüphesi olan hastalarda hızlı ve non-invaziv bir method olan US, özellikle obez olmayan ve gebe hastalarda deneyimli radyologlar tarafından yapıldığında tanıda çok önemli bilgiler verecektir. US'da maksimum hassasiyet bölgesinde, kolonun hemen komşuluğunda, iyi sınırlanmış, komprese olmayan, heterojen yapıda, hiperekoik karakterde, periferik hipoekoik halka (rim) içeren, ovoid ya da yuvarlak yapıda kitle lezyon olarak dikkat çekmektedir. Kolon duvarında enflamasyona ait belirtiler izlenmemektedir. Renkli doppler US'da lezyon sahasında akım saptanmaz [5,12].

Kronik kalsifiye EA, omental infarkt, postoperatif değişiklikler, peritoneal karsinomatozis gibi bazı lezyonlar EA'nın US bulgularını taklit edebilir. Bu patolojiler yanlış pozitifliğe neden olabilmektedir. Bu sebeplerden dolayı sadece US kullanarak epiploik apandisit tanısı koymak zor olabilir. Yapılan çoğu çalışmada ve vakalarda PEA'nın kesin tanısını koymada, BT önerilen yöntem olmuştur [5,10,12]. BT incelemede PEA'nın patognomik sayılabilecek bulguları mevcuttur. Kolon anterolateralinde, perikolonik yerleşimli, 1-4 cm boyutlarında, ovoid yada yuvarlak yapıda, yağ dansitesinde (komşu periton yağına göre hafifçe yüksek yoğunlukta) kitlesel lezyon olarak izlenmektedir. Ayrıca tanımlanan lezyon sahanın çevresinde, seroza tabakasındaki inflamasyonunu temsil eden yüksek dansiteli periferik bir rim ile çevrilidir. Bu görünüm US'daki halkaya karşılık gelmektedir. Kitlelerin etrafındaki komşu visseral ve paryetal yapraklarda kalınlaşma mevcuttur. Perikolonik yağ dokuda iltihabi çizgilenmeler mevcuttur. Lezyonun ortasında tromboze veni temsil eden yüksek yoğunluklu çizgisel veya noktasal bir dansite görülebilir [5,11-13,15]. Bizim çalışmamızdaki hastaların hepsinde yağlı oval kitle çevresinde hiperdens halka mevcuttu. Yağlı kitlenin merkezinde tromboze damarları gösteren nokta ya da çubuk şeklinde hiperdens alanlar (santral benek) 6 hastada izlendi. Çevre yağlı planlarda kirlenme 7 hastada izlendi. Takipte yapılan radyolojik bulgular değişiklik gösterebilmektedir. US ve BT incelemede lezyonun boyutunda giderek azalma, enflamatuvar değişikliklerde ve periton kalınlaşmasında rezolüsyon olması beklenmektedir. Enfarkta uğramış yağlı dokunun involüsyona uğradığı ve fibröz doku ile organize olduğu gözlenmektedir [4,5,12].

Omental infarktın görüntüleme bulguları PEA'yı taklit edebilir. Ancak omental infarktda daha büyük bir kitlesel lezyon mevcuttur ve genellikle sağ taraflı yerleşim gösterir. Kolon anterolateraline yerleşen PEA'dan farklı olarak inen ya da çıkan kolonun medialine lokalizedir. Omental infarktda BT'de PEA'da görülen hiperattenu halka ve santral benek izlenmez [11,15,16]. Ayrıca omental infarkt daha çok pediatrik yaş grubunda görülür. Klinik açıdan benzer özelliklere sahip olan akut divertikülit daha çok yaşlı hastalarda görülmektedir. BT'de uzun segment kalınlaşmış kolon duvarı tipik özelliğidir [10,17] Ayrıca PEA'nın aksine perforasyon, peritonit, ektramural abse vb. komplikasyonların görülme ihtimali daha fazladır [13]. Omental me-

tastazlar, peritoneal yüzeylerde yumuşak doku implantları olarak görülürler. Birden çok lezyon olması, lezyonun kötü sınırlı olması ve primer malignitenin varlığı metastazı destekleyen bulgulardır [18]. Apandisit, akut kolesistit, jinekolojik hastalıklar PEA'nın ayırıcı tanısında yer alır. Ancak PEA'dan klinik özellikleri, yerleşim yerleri ve radyolojik özellikleri nedeniyle kolaylıkla ayırt edilebilir. SEA divertikülit, apandisit, kolesistit gibi hastalıklara sekonder gelişir. En sık nedeni divertikülittir. PEA'da inflamasyon, perikolik bölgeye sınırlı iken SEA'da kolon duvarında kalınlaşma, lümen daralma, perikolik sıvı koleksiyonu, apse, hava kabarcıklarının varlığı izlenmektedir. Ayrıca PEA'da lezyon tek epiploik apendiks mevcutken, SEA'da çok sayıda [1,4,9,11]. PEA çoğu zaman kendini sınırlayan, semptomların genellikle bir haftadan kısa sürdüğü bir hastalıktır. Tedavide oral antibiyotik ve antiinflamatuvar ajanlar tercih edilir. Nadiren bağırsak tıkanıklığı, adezyon, abse, peritonit gibi komplikasyonlar gelişir ve cerrahi müdahale gerekebilir [19].

Sonuç olarak, özellikle sol ve sağ alt kadrın karın ağrısı ile başvuran hastalarda, fizik muayene ve laboratuvar bulgularının şüpheli olduğu akut karın olgularında PEA mutlaka akılda tutulması gereken bir hastalıktır. Konservatif antibiyoterapi ile tedavisi mümkün olan ve kendini sınırlayan bir hastalık olduğu için cerrahi gerektiren akut karın sebeplerinden ayırt edilmelidir. Şüpheli olgularda başta PEA için patognomik bulguları olan BT olmak üzere, tanıda radyolojik yöntemler kullanılmalıdır.

KAYNAKLAR

- Horton KM, Corl FM, Fishman EK. CT evaluation of the colon: Inflammatory disease. *Radiographics* 2000;20:339-418.
- Vinson DR. Epiploic appendagitis: a new diagnosis for the emergency physician. Two case reports and a review. *J Emerg Med* 1999;17:827-832.
- Sajjad Z, Sajjad N, Friedman M, et al. Primary epiploic appendagitis: an etiology of acute abdominal pain. *Conn Med* 2000;64:655-657.
- Barbier C, Denny P, Pradoura JM, et al. Radiologic aspects of infarction of the appendix epiploica. *J Radiol* 1998;79:1479-1485.
- Rioux M, Langis P. Primary epiploic appendagitis: clinical, US, and CT finding in 14 cases. *Radiology* 1994;19:523-526.
- Blinder E, Ledbetter S, Rybicki F. Primary epiploic appendagitis. *Emerg Radiol* 2002;9:231-233.
- Sand M, Gelos M, Bechara F, et al. Epiploic appendagitis: clinical characteristics of an uncommon surgical diagnosis. *BMC Surg* 2007;1:7-11.
- Almeida AT, Melao L, Viamonte B, et al. Epiploic Appendagitis: An entity frequently unknown to clinicians- diagnostic imaging, pitfalls, and look-alikes. *Am J Roentgenol* 2009;193:1243-1251.
- Legome EL, Belton AL, Murray RE, et al. Epiploic appendagitis: the emergency department presentation. *J Emerg Med* 2002;22:9-13.
- Jalaguier A, Zins M, Rodallec M, et al. Accuracy of multidetector computed tomography in differentiating primary epiploic appendagitis from left acute colonic diverticulitis associated with secondary epiploic appendagitis. *Emerg Radiol* 2010;17:51-56.
- Rao PM, Wittenberg J, Lawrason JN. Primary epiploic appendagitis: evolutionary changes in CT appearance. *Radiology* 1997;204:713-717.
- Molla E, Ripolles T, Martinez MJ, et al. Primary epiploic appendagitis: US and CT findings. *Eur Radiol* 1998;8:435-438.
- Singh AK, Gervais DA, Hahn PF, et al. CT appearance of acute appendagitis. *Am J Roentgenol* 2004;183:1303-1307.
- Sirvanci M, Balci NC, Karaman K, et al. Primary epiploic appendagitis: MRI findings. *Magn Reson Imaging* 2002;20:137-139.
- Birjawi GA, Haddad MC, Zantout HM, et al. Primary epiploic appendagitis: a report of two cases. *Clin Imaging* 2000;24
- Sandraseran K, Maglinte DD, Rajesh A, Akisik FM. Primary epiploic appendagitis: CT diagnosis. *Emerg Radiol* 2004;11:9-14.
- Pereira JM, Sirlin CB, Pinto PS, et al. Disproportionate fat stranding: a helpful CT sign in patients with acute abdominal pain. *Radiographics* 2004;24:703-715.
- Jeon YS, Lee JW, Cho SG. Is it from the mesentery or the omentum? MDCT features of various pathologic conditions in intraperitoneal fat planes. *Surg Radiol Anat* 2009;31:3-11.
- Bonnefoy S, Corberand D, Sinayoko L, et al. Epiploic appendagitis: report of a case. *Gastroenterol Clin Biol* 2008;32:1092-1094.